

Embarazo ectópico cervical

Cervical Ectopic Pregnancy

Mercedes Ivón Viera Hernández,^I Lisbet Molina Peñate,^{II} Grethell Tapia Llody^{II}

^I Hospital Ginecobstétrico "Profesor Eusebio Hernández". La Habana, Cuba.

^{II} Centro de Investigaciones Médico Quirúrgicas. La Habana, Cuba.

RESUMEN

El embarazo ectópico cervical es la implantación del huevo fertilizado a nivel del orificio cervical interno o por debajo de este. Se describe un caso de embarazo ectópico cervical en una paciente de 43 años con historia obstétrica de tres gestaciones, un parto por cesárea hace 19 años y un aborto provocado. El embarazo ectópico cervical representa 0,1 % de los embarazos ectópicos y su diagnóstico se realiza a través de criterios clínicos, ultrasonográficos y anatomopatológicos específicos. En mujeres en edad fértil que asisten a consulta por sangrado vaginal o dolor abdominal, siempre hay que tener presente esta afección, en especial si presentan factores de riesgo. Su manejo está estrechamente relacionado con la edad gestacional, condiciones clínicas y paridad de la paciente. Actualmente su tratamiento es controvertido por su poca frecuencia. La conducta es emergente en casos complicados pues la hemorragia puede conducir a la muerte materna.

Palabras clave: embarazo ectópico cervical; tiempo de gestación.

ABSTRACT

Cervical ectopic pregnancy is the implantation of embryo at the cervical internal hole or below. Case report: A case of cervical ectopic pregnancy is described in a 43-year-old patient with obstetric history of three gestations, one childbirth by means of cesarean surgery 19 years ago and one induced abortion. The cervical ectopic pregnancies represent 0,1 % of ectopic pregnancies and its diagnosis is

carried out through clinical exam, ultrasonography and specific anatomic pathological approaches. When treating childbearing-age women who attend consultation due to vaginal bleeding or abdominal pain, doctors must always keep in mind this condition, especially if they have risk factors. The management of this condition is closely related with the gestational age, clinical conditions and the patient's parity. Its treatment is now controverted since it is rare. The medical action is emergent in complicated cases, because hemorrhage can lead to mother's death.

Keywords: cervical ectopic pregnancy; gestational age.

INTRODUCCIÓN

El embarazo ectópico (EE) es la implantación del huevo fecundado fuera de la cavidad uterina. Es la emergencia más común durante el primer trimestre de embarazo; por este motivo, es la causa más frecuente de muerte materna durante este periodo de la gestación, lo que compromete a su diagnóstico y tratamiento oportuno.¹⁻³

Los factores de riesgo del EE incluye las infecciones por *Chlamydia trachomatis*, tabaquismo, cirugías pélvicas y abdominales, métodos anticonceptivos como los dispositivos intrauterinos (DIU), edad materna mayor de 35 años, el citrato de clomifeno y las técnicas de reproducción asistida como la fecundación *in vitro*.⁴

La localización más común del EE es en la trompa de Falopio (98 %), conocido como embarazo tubario. De estos, 65 % es ampular, 20 % ístmico, 13 % del pabellón, 2 % intersticial; el ovárico o el abdominal 1 % son muy raros y excepcionalmente el endocervical 0,1 % o con implantación sobre un divertículo intramiometrial 0,03 %.⁴

En el mundo existe un aumento de la frecuencia del EE, hasta 5 veces más cuando se compara con la década del 70. Su frecuencia representa un 2,2 % del número total de los nacimientos y 1,7 % de las gestaciones conocidas.⁵

En Cuba en el año 2014, de las 26 muertes maternas por causas directas, 5 se debieron a EE.⁶

Según *Viera Hernández* y fuentes estadísticas del Hospital Universitario Ginecobstétrico "Profesor Eusebio Hernández", en dicho centro fueron diagnosticados 415 EE entre 1990 y 2014: 1990: 42; 1994: 67; 2002: 145; 2014: 161.⁷

Estos resultados representan un incremento de 74 % en casi 25 años.

El embarazo ectópico cervical se define como la implantación del huevo fertilizado a nivel del orificio cervical interno o por debajo de este y corresponde a un inhabitual y peligroso tipo de EE. La incidencia es de 1 caso cada 1 000 a 18 000 gestaciones.^{8,9}

Los factores de riesgo predisponentes del EE cervical incluyen el legrado, síndrome de Asherman, parto previo por cesárea, cirugía previa en el cérvix o en el útero, fecundación *in vitro*, multiparidad y miomatosis uterina.^{8,10}

La primera descripción del embarazo cervical fue realizada en 1817, pero fue nombrado así en 1860. Ya en el año 1911, un reporte de caso de *Rubin IC*, establece los primeros criterios histológicos diagnósticos:

1. Las glándulas cervicales deben estar en oposición a la inserción placentaria.
2. La inserción placentaria en el cérvix debe ubicarse por debajo de los vasos uterinos, o por debajo de la angulación peritoneal de la superficie anterior y posterior del útero.
3. No debe haber elementos fetales en la cavidad uterina.^{11,12}

En 1978, *Raskin* reportó el primer diagnóstico ecográfico de EE cervical.⁹

La etiología de este tipo de embarazo es desconocida, algunos autores refieren factores relacionados. Se menciona la posibilidad de un transporte rápido del óvulo fertilizado, que causa su ingreso al canal cervical antes de poder anidar.¹¹

Según *Capote* y otros, el daño de la línea endometrial podría hacerla inapropiada para su nidación y favorecer la implantación cervical. Además, la edad avanzada y la multiparidad podrían resultar en incompetencia del orificio cervical interno.¹²

El cérvix es un sitio anómalo y peligroso de implantación placentaria porque el trofoblasto puede penetrar a través de la pared cervical o hacia la irrigación uterina. La gestación cervical con frecuencia se confunde con un proceso neoplásico, debido a la marcada vascularización y el aspecto friable del cérvix.¹²

El cuadro clínico depende del sitio de implantación y se manifiesta con hemorragia transvaginal continua, rojo rutilante, de leve a grave en relación con la altura en el canal cervical, amenorrea, dolor, al tacto vaginal se encuentra cuello blando, aumentado de tamaño, mayor o igual al cuerpo uterino. A mayor altura, más síntomas, pues la erosión de los vasos sanguíneos por el trofoblasto es mayor.^{8,11}

Palman y Mc Elin propusieron 5 criterios clínicos:¹¹

1. Hemorragia uterina sin calambres luego de un período de amenorrea.
2. Cérvix blando y agrandado cuyo tamaño es igual o mayor que el fondo del útero (útero en forma de reloj de arena).
3. Producto de la concepción totalmente limitado adentro y firmemente adherido al endocérvix.
4. Orificio cervical interno cerrado.
5. Orificio externo parcialmente abierto.

Actualmente, el diagnóstico temprano se realiza con una ecografía transvaginal y con la medición de los valores de la fracción β de la gonadotropina coriónica humana (β HCG).¹³

El ultrasonido es el método ideal para su diagnóstico.² El manejo del embarazo cervical está en relación estrecha con la edad gestacional, condiciones clínicas y paridad de la paciente. Durante la histerectomía fue el tratamiento de elección utilizado para controlar la hemorragia masiva y salvar la vida de la paciente. Con el desarrollo de modernas técnicas de diagnóstico, este puede ser hecho en edades gestacionales más precoces, permitiendo un tratamiento conservador, entre estos podemos describir: quimioterapia, prostaglandinas, resección histeroscópica, ligadura de arterias hipogástricas, embolizaciones arteriales, inyecciones intraamnióticas y cerclaje cervical, desafortunadamente, la realización de una histerectomía es usualmente necesaria debido a una hemorragia intratable.^{10,14}

El diagnóstico se basa en criterios clínicos, ultrasonográficos y anatomopatológicos específicos.¹²

Por su interés y poca frecuencia, se decidió exponer este caso para la comunidad científica, ya que puede resultar de interés para el diagnóstico y manejo terapéutico de casos similares.

PRESENTACIÓN DEL CASO

Paciente de 43 años con antecedentes patológicos familiares de padre que padece de hipertensión arterial. La paciente presenta antecedentes de salud aparente, con historia obstétrica de 3 gestaciones, 1 parto mediante cesárea hace 19 años y un aborto provocado.

Menarquia a los 14 años, primeras relaciones sexuales a los 18 años, fórmula menstrual: 5/28; fecha de la última menstruación: 3 de diciembre de 2016.

El 21 de enero de 2017 es atendida en Cuerpo de Guardia en el Hospital Universitario Ginecobstétrico "Profesor Eusebio Hernández" por presentar sangrado moderado- severo con presencia de coágulos desde hacía 4 días, acompañado de dolor intermitente en hipogastrio sin irradiación.

Al examen físico presentó tensión arterial: 110/70 mmHg, frecuencia cardíaca: 100 latidos por minuto, frecuencia respiratoria: 20 respiraciones por minuto.

Temperatura: 36 °C. Mucosas normohídricas y normocoloreadas. Facies dolorosa.

Abdomen suave, depresible, doloroso a la palpación superficial y profunda en hipogastrio. Ruidos hidroaéreos presentes y normales.

Espéculo: cuello uterino de múltipara, presencia de coágulos moderados que emergen por el orificio cervical externo acompañados de material que impresiona ovular.

Tacto vaginal: Útero en anteversión, cuello uterino corto, orificio cervical externo permeable y ocupado por coágulos. Presencia de coágulos grandes en la vagina.

Exámenes complementarios realizados:

- Test de β HCG en orina (cualitativo): positivo
- Grupo y factor: O+

- Hematocrito: 0,40
- Hemoglobina: 13,2 g/L
- VIH: test rápido negativo
- Ultrasonografía: se detecta cavidad endometrial vacía, saco gestacional irregular con embrión de aproximadamente 7 semanas sin latido cardiaco hacia cuello uterino (implantación baja).

DISCUSIÓN

Se discutió el caso en el colectivo médico y con los hallazgos clínicos, de laboratorio y ultrasonográficos se llegó al diagnóstico de aborto en curso por la implantación baja del saco. Se decide por la cuantía del sangrado pasar inmediatamente al salón y revisar cavidad uterina donde se encuentra al examen con espéculo un cuello uterino de multípara con salida de coágulos moderados y material que impresiona ovular y al tacto vaginal un útero en anteversión aumentado de tamaño aproximadamente 12 cm, doloroso a la movilización, anejos normales. Presentó cuello uterino hipertrófico y se palpó un engrosado en forma de barril. El orificio cervical externo era blando y permeable.

Se decidió realizar aspiración por extracción con ventosa obstétrica/aspiración donde se extrajeron coágulos en cantidad moderada y además, escaso material que impresiona de aspecto ovular. Se coloca Misoprostol 2 tabletas de 200 microgramos por vía sublingual y otras 2 tabletas vía rectal para controlar el sangramiento. La paciente salió bien del salón y dejó de sangrar. Una hora después se evaluó nuevamente a la paciente pues comenzó a sangrar de forma activa, de bajo a moderado. En el examen con espéculo se corroboró a través del cérvix la salida de coágulos y sangrado activo moderado. Se indicó ultrasonografía y se informa útero grande propio de multípara con cavidad dilatada aproximadamente 5 cm y hacia cuello persiste imagen compleja en el mismo sitio en que se visualizó la imagen anterior.

Se discute el caso con todos los elementos en el colectivo médico de la guardia y se decide realizar laparotomía exploradora con el posible diagnóstico de EE cervical y por los hallazgos referidos a continuación se resuelve realizar histerectomía con anexectomía derecha. En el acto quirúrgico se constata EE cervical implantado en cara antero lateral derecha que se expone a nivel del istmo por debilidad de la pared a ese nivel. Además, se encuentra en anejo derecho, ovario con punteado hemorrágico y trompa tortuosa, enrojecida y con contenido purulento (Fig. 1, 2 y 3). El curso posoperatorio fue normal y la paciente egresó a los 3 días.

El resultado del estudio anátomo-patológico informa: en cavidad endometrial no se observa embarazo. El cuello uterino es enviado separado del istmo, restos anfractuosos y muy hemorrágicos, en los cortes del cuello se observan células que recuerdan trofoblasto extra vellosos.

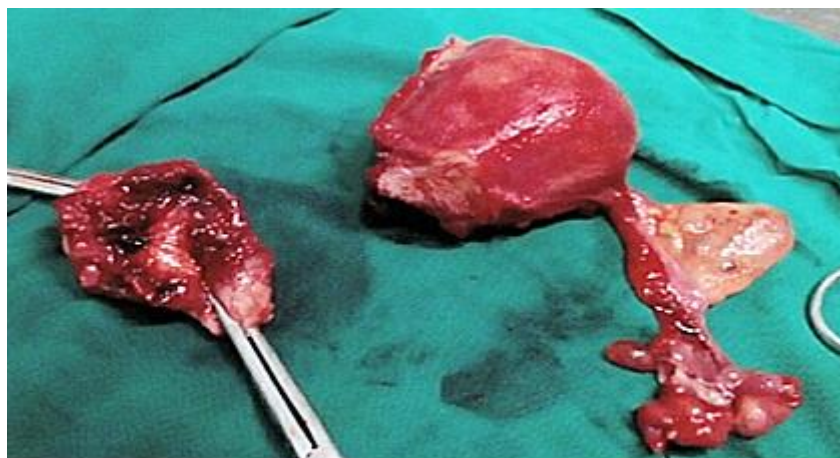


Fig. 1. Pieza quirúrgica de útero con anejo derecho y embarazo ectópico cervical.

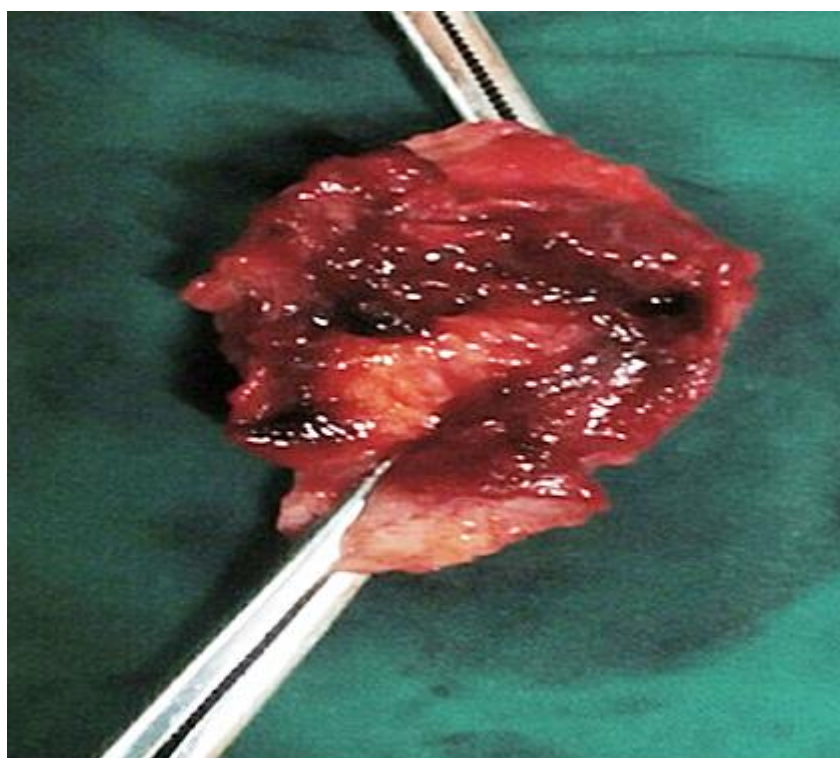


Fig. 2. Pieza de embarazo ectópico cervical a nivel del istmo.

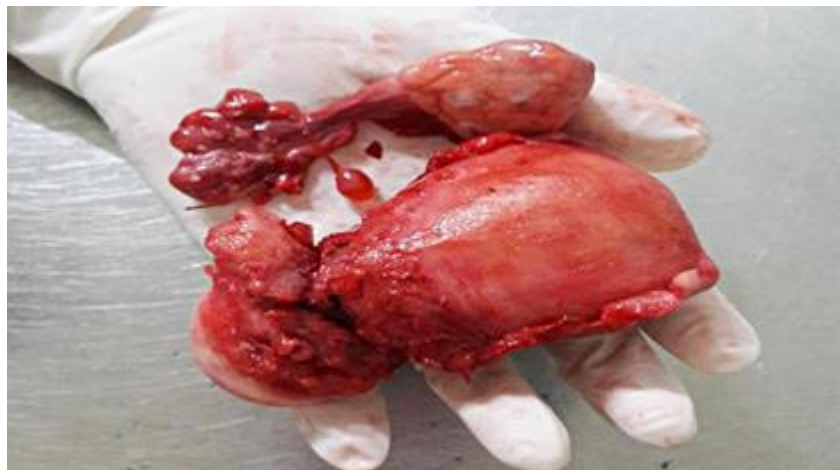


Fig. 3. Pieza de embarazo ectópico cervical implantado en cara ántero lateral derecha que se expone a nivel del istmo.

Kung y otros incluyeron en su revisión una lista de criterios ultrasonográficos para establecer el diagnóstico. Entre estos se mencionan:¹⁰

- a) Identificación del saco gestacional o de la placenta dentro del cuello uterino.
- b) Embarazo intrauterino inexistente.
- c) Visualización de una línea endometrial normal.
- d) Útero en reloj de arena (en forma de ocho) con un canal cervical prominente.
- e) Un saco con actividad cardíaca activa por debajo del orificio cervical interno, lo que indica un embarazo viable.

Criterios de clasificación ultrasonográfica de EE cervical según *Ushakov*:¹⁰

1. Saco gestacional en el endocérnix.
2. Presencia de una parte del canal intacto entre el saco y el orificio cervical interno.
3. Invasión local del tejido endocervical por el trofoblasto.
4. Visualización de estructuras embrionarias o fetales en el saco gestacional ectópico y especialmente la demostración de actividad cardíaca.
5. Cavity uterina vacía.
6. Decidualización endometrial.
7. Útero en reloj de arena.
8. Observación con Doppler color del flujo arterial peritrofoblástico intracervical.

La presencia del orificio cervical interno cerrado lo diferencia de una gestación no viable en expulsión.²

El embarazo cervical es poco frecuente, por lo que su tratamiento en la actualidad es controvertido.¹⁵

Con el desarrollo de modernas técnicas de diagnóstico este puede ser hecho en edades gestacionales más precoces, permitiendo un tratamiento conservador, entre estos podemos describir: quimioterapia, prostaglandinas, resección histeroscópica, ligadura de arterias hipogástricas, embolizaciones arteriales, inyecciones intraamnióticas y cerclaje cervical.¹⁰

Según *Estiú, Nemer y otros*, los tratamientos pueden ser:⁸

E. E. cervical no complicado:

Tratamiento con metotrexato: Sistémico y/o intrasacular.

Legrado cervical con eventual "empaquetamiento cervical".

Inyección dentro del saco ovular de cloruro de potasio.

Embolización de la arteria uterina más legrado cervical.

Resección histeroscópica.

Otros: Actinomicina D.

E. E. cervical complicado:

Embolización de la arteria uterina descendente combinada:

Inyección en el saco ovular de metotrexato o cloruro de potasio guiado por ecografía transvaginal.

Legrado cervical.

Los requisitos para realizar un tratamiento médico conservador son pacientes hemodinámicamente estable, sin evidencia de hemoperitoneo, y función renal y hepática normal.¹⁵

Trabajos publicados demuestran que el tratamiento con metotrexato en casos seleccionados alcanzan un éxito aproximado al 80 %. De esta forma así el tratamiento quirúrgico.¹⁵

En la actualidad, la terapia más usada es el metotrexato. Por ejemplo, metotrexato y embolización de la arteria uterina, que dan como resultado la expulsión espontánea tardía del EE cervical.^{10,13}

Otros protocolos sugieren la utilización de metotrexato con dosis de leucovorina. Según 2 reportes de casos realizados por *Martín Gutiérrez y otros*, donde utilizaron esta combinación los resultados fueron satisfactorios.^{13,14}

Otra alternativa es la inyección intrasacogestacional de cloruro potásico guiado por ecografía en los casos con actividad cardíaca presente, asociado a la administración de metotrexato sistémico. Si se produce un sangrado vaginal abundante, se puede requerir la embolización de la arteria uterina, asociado a taponamiento local vaginal.¹⁵

La actinomicina D se ha utilizado con poca frecuencia como alternativa de tratamiento en el EE cervical e intersticial. Es un agente quimioterápico más potente que el metotrexato.⁸

En pacientes hemodinámicamente inestables, el tratamiento de elección es quirúrgico, el cual puede ser conservador o radical.¹⁵

El tratamiento quirúrgico conservador consiste en realizar un legrado evacuador obstétrico, cuya complicación principal es la hemorragia grave que puede disminuir con medidas preoperatorias: ligadura transvaginal de las ramas cervicales de la arteria uterina, embolización de la arteria uterina, cerclaje cervical mediante la técnica de Shirodkar o inyección intracervical de vasopresina. El intervalo óptimo entre las medidas preoperatorias y la evacuación quirúrgica no se han establecido, pero se recomienda intervalos de menos de 24 h.¹⁵

Troncoso y otros, tras el fracaso con metotrexato, realizaron el cerclaje cervical tipo McDonald, con el fin de controlar el sangrado cervical, que fue exitoso en las dos pacientes tratadas.⁹

Aunque la embolización de la arteria uterina es una técnica prometedora para reducir la morbilidad en mujeres con embarazo cervical, se requiere más investigación antes de su aplicación.¹⁵

En pacientes con deseos genésicos cumplidos e inestabilidad hemodinámica el tratamiento recomendado es la histerectomía total.¹⁵

Según las orientaciones metodológicas realizadas por el Ministerio de Salud Pública de Cuba para el manejo y control de las mujeres con EE en el nivel hospitalario, la presencia de sospecha clínica complicada con culdocentesis positiva es indicación de laparotomía.⁷

En el mundo existe un aumento de la frecuencia del EE; este representa una inhabitual y peligrosa variedad. Para su diagnóstico, se cuenta con criterios clínicos, ultrasonográficos y anatomopatológicos. Con el desarrollo de modernas técnicas de diagnóstico, este puede ser hecho en edades gestacionales más precoces, lo cual permitirá un tratamiento conservador. Sin embargo, la realización de una histerectomía es usualmente necesaria debido a una hemorragia intratable. La experiencia acerca de este tipo de embarazo es limitada para recomendar el tratamiento más eficaz.

La importancia de la presentación de este caso de EE cervical consiste en exponer la necesidad de no descartar la existencia de un EE cervical en mujeres en edad fértil que consultan por sangrado vaginal o dolor abdominal y que presentan factores de riesgo, así como un útero vacío y el cérvix blando y agrandado. Además, demostramos la relevancia de la conducta emergente que hay que adoptar en casos complicados pues la hemorragia puede conducir a la muerte materna.

CONFLICTO DE INTERESES

Los autores no declaran tener conflictos de intereses.

REFERENCIAS BIBLIOGRÁFICAS

1. Céspedes Masís A. Embarazo ectópico. Revista Médica de Costa Rica y Centroamérica [en línea] 2010 [fecha de acceso 7 de febrero de 2017];LXVII(591):65-68. Disponible en: <http://www.binasss.sa.cr/revistas/rmcc/591/art11.pdf>

2. Ojalvo Santiesteban C, Terán Mendizábal R, García Flores A, Laredo Espinoza J, Villazón Villarroel HA, Ojeda R. Embarazo ectópico cervical, reporte de un caso

- clínico en el hospital materno infantil "German Urquidi". Rev Méd. (Cochabamba) [en línea]. 2008 [citado 8 de febrero de 2017];19(29):71-4. Disponible en: <http://www.revistasbolivianas.org.bo/pdf/rmcb/v19n29/v19n29a13.pdf>
3. Cabezas Cruz Evelio. El embarazo ectópico sigue siendo un problema no resuelto. Rev Cubana Obstet Ginecol [en línea]. 2015 [citado 7 de febrero de 2017];41(2). Disponible en: http://bvs.sld.cu/revistas/gin/vol41_2_15/gin01215.htm
4. Rigol Ricardo O, Santisteban Alba S, Cutié León E, Cabezas Cruz E, Farnot Cardoso U, Vázquez Cabrera J, et al. Obstetricia y Ginecología. 3ra edición. La Habana: Editorial de Ciencias Médicas; 2014.
5. Fernández Arenas C. El embarazo ectópico se incrementa en el mundo. Rev Cubana Obstet Ginecol [en línea]. 2011[citado 8 de enero de 2016];37(1). Disponible en: http://scielo.sld.cu/scielo.php?script=sci_arttext&pid=S0138600X2011000100010
6. Bess Constantén S, Gran Álvarez MA, Alonso Alomá I, López Nistal NM, Torres Vidal RM, Martínez Morales MA, et al. Anuario Estadístico de Salud 2014. 43ra edición. La Habana: Ministerio de Salud Pública. Dirección de Registros Médicos y Estadísticas de Salud; 2015.
7. Viera Hernández MI. El embarazo ectópico en nuestro medio. Aspectos epidemiológicos y clínico diagnósticos en el Hospital "Eusebio Hernández" durante el periodo 2001-2002 [Trabajo de terminación de la residencia para optar por el título de Especialista de Primer Grado en Obstetricia y Ginecología]. 2003. Hospital Docente Ginecobstétrico "Profesor Eusebio Hernández", La Habana. Cuba.
8. Estiú MC, Nemer C, Perrone C, Campos Flores J, Folgueira A, Juncos C, et al. Tratamiento conservador del embarazo ectópico cervical. Rev Hosp Mat Inf Ramón Sardá [en línea]. 1999 [citado 7 de febrero de 2017];18(1). Disponible en: www.sarda.org.ar/content/download/602/3854/file/36-40.pdf
9. Troncoso F, Cardone X, Rondini C, Troncoso C. Embarazo ectópico cervical. Diagnóstico y tratamiento conservador con cerclaje cervical. Rev Chil Obstet Ginecol [en línea]. 2005 [citado 8 de febrero de 2017];70(4):257-60. Disponible en: <http://www.scielo.cl/pdf/rchog/v70n4/art10.pdf>
10. Aguilar Charara MA, Vázquez Martínez YE, Areces Delgado G, de la Fuente Aguilar M, Tamayo Lien Tania. Diagnóstico y manejo conservador del embarazo ectópico cervical. Rev Cubana Obstet Ginecol [en línea] 2012 [fecha de acceso 7 de febrero de 2017]; 38(1). Disponible en: http://bvs.sld.cu/revistas/gin/vol38_1_12/gin09112.htm
11. Tamayo Lien TG, Couret Cabrera MP, García Sánchez I. Comportamiento del embarazo cervical en el hospital Ramón González Coro. Rev Cubana Obstet Ginecol [en línea]. 2015 [citado 7 de febrero de 2017];41(2). Disponible en: http://bvs.sld.cu/revistas/gin/vol41_2_15/gin03215.htm
12. Capote Arce R, Carrillo Bermúdez L, Guzmán Parrado R, Varona J, Mohamed Abdelaziz M. Embarazo ectópico cervical. Presentación de un caso. Rev Cubana Obstet Ginecol [en línea]. 2007 [citado 6 de febrero de 2017];33(1). Disponible en: http://scielo.sld.cu/scielo.php?script=sci_arttext&pid=S0138600X2007000100002&lng=es
-

13. Villalba Kravcio JM, Villalba Salazar MF. Embarazo ectópico cervical resistente a tratamiento médico. Reporte de caso. Rev Cubana Obstet Ginecol. 2016;42(S4).

14. Martín Gutiérrez A, Garrido Luque B, García Martín L, Benítez Toledo L, Marañón di Leo JC. Tratamiento del embarazo ectópico cervical con metotrexato y rescate con leucovorina. Prog Obstet Ginecol [en línea] 2011 [citado 6 de febrero de 2017];54(7):379-82. Disponible en: <http://www.elsevier.es/es-revista-progresos-obstetricia-ginecologia-151-articulo-tratamiento-del-embarazo-ectopico-cervical-0304501311001373>

15. Céspedes Casas C, Sedeño Rueda S, Ramírez Gómez M, Pérez Parra C. Embarazo ectópico cervical: implantación extrauterina inusual. Apuntes de ciencia. Boletín científico del HGUCR. [en línea] [citado 7 de febrero de 2017]. Disponible en: <http://apuntes.hgucr.es/2013/06/28/embarazo-ectopico-cervical-implantacion-extrauterina-inusual/>

Recibidos: 3 de mayo de 2017.

Aprobado: 2 de junio de 2017.

Mercedes Ivón Viera Hernández. Hospital Ginecobstétrico "Profesor Eusebio Hernández". La Habana, Cuba.
Correo electrónico: mivonviera@infomed.sld.cu