

Trombosis antenatal de aneurisma espontáneo de conducto arterial

Antenatal thrombosis of arterial ductus spontaneous aneurysm

Daniela Jimena Güiza Argüello, Diana Katherine Sandoval Martínez, Olga Mercedes Álvarez Ojeda

Universidad Industrial de Santander. Bucaramanga, Colombia.

RESUMEN

Los aneurismas espontáneos del conducto arterial se detectan inusualmente de forma prenatal. Su incidencia varía entre 1,5 % y 8 % de los embarazos. Usualmente se solucionan espontáneamente; sin embargo, pueden presentarse complicaciones letales como trombosis, embolia y ruptura. Los casos fatales descritos son escasos, la mayoría después del nacimiento. El objetivo es presentar el reporte de autopsia de un mortinato cuya causa de muerte fue la trombosis de aneurisma del conducto arterial. La madre fue una primigesta de 22 años de edad, con embarazo de 40 semanas sin antecedentes de importancia, atendida en un hospital de tercer nivel de Bucaramanga, Santander. Le realizamos una cesárea emergente por perfil biofísico fetal alterado y bradicardia fetal. Se obtuvo un mortinato masculino sin esfuerzo respiratorio, hipotónico, cianótico, que no respondió a maniobras de reanimación. Los hallazgos de autopsia relevantes fueron: dilatación auricular derecha y dilatación preductal con trombosis del conducto cuya luz estaba completamente ocluida por un coágulo. Los aneurismas ductales prenatales son una entidad que merece más estudio para determinar estrategias de diagnóstico precoz y seguimiento, y así disminuir el riesgo de desenlaces fatales.

Palabras clave: trombosis; aneurisma; conducto arterial; muerte fetal; corazón fetal.

ABSTRACT

Introduction: Spontaneous ductus arteriosus aneurysm is a condition rarely diagnosed on prenatal imaging. Literature reveals 1,5 to 8% incidence on pregnancies. Most cases have spontaneous resolution, nonetheless, life-threatening complications such thrombosis, embolism and rupture can occur. Fatal cases reports are scarce, most of them presenting on newborns, days to months after birth.

Objective: To present the autopsy report of a stillbirth whose cause of death was thrombosis of the arterial duct aneurysm.

Methods: A 22-year healthy prime mother with 40-week pregnancy was assisted at a tertiary hospital in Bucaramanga, Santander. She required emergency cesarean section due to low biophysical profile and fetal bradycardia. The newborn had no respiratory effort, was floppy, cyanotic and did not respond to resuscitation maneuvers. The relevant autopsy findings were right atrial dilatation and preductal dilation with thrombosis of the duct whose lumen was completely occluded by a clot.

Conclusions: The prenatal ductal aneurysm is an entity that deserves more study to determine strategies for early diagnosis and follow-up thus decrease the risk of fatal outcomes.

Keywords: thrombosis; aneurysm; *ductus arteriosus*; fetal death; fetal heart.

INTRODUCCIÓN

Los aneurismas espontáneos del conducto arterial son una entidad que puede encontrarse entre 1 % y 8 % de los embarazos. Su diagnóstico prenatal es inusual, debido a que no se busca en las ecografías de seguimiento de forma rutinaria.¹ Al nacer, los pacientes generalmente son asintomáticos; sin embargo, algunos pueden desarrollar un cuadro clínico que representa un desafío diagnóstico dadas sus manifestaciones inespecíficas, entre las que se encuentran: disnea, estridor, llanto débil y ronquera. Estos síntomas están relacionados con la compresión de estructuras adyacentes como la vía aérea y el nervio laríngeo recurrente.^{1,2}

Las complicaciones más temidas son la trombosis, disección, embolia y ruptura, dado que pueden ser letales.² Si se presenta trombosis del conducto o de un aneurisma ductal, los síntomas están relacionados con la extensión del compromiso vascular, principalmente a la arteria pulmonar y sus ramas. Esto desencadena la dificultad respiratoria asociada a cianosis y se comporta de manera similar a una cardiopatía cianógena,^{3,4} con desarrollo incluso de hipertensión pulmonar.⁵

Los casos fatales descritos en la literatura son escasos y en su mayoría se reportan después del nacimiento.^{3,4} En la presente comunicación se reporta un caso de autopsia de un mortinato a término, cuya causa de muerte fue la trombosis de aneurisma del conducto arterial.

PRESENTACIÓN DEL CASO

Se trata de un feto de madre primigesta de 22 años con embarazo de 40 semanas, atendida en un hospital de tercer nivel de complejidad en la ciudad de Bucaramanga, Santander, Colombia sin antecedentes de importancia, quien es llevada a cesárea de emergencia por perfil biofísico fetal bajo (2/8), asociado a bradicardia fetal.

Se obtuvo un mortinato masculino sin esfuerzo respiratorio, hipotónico y cianótico, que no respondió a las maniobras de reanimación. Fue enviado a autopsia médico-científica para establecer las causas de su muerte. En ella se reconoció corazón aumentado de tamaño, con predominio de las cavidades derechas y marcada dilatación de la aurícula derecha y válvula tricúspide. Hubo dilatación preductal de la arteria pulmonar en relación directa con trombosis del conducto, cuyo diámetro era de 5 mm con oclusión completa de su luz. Las cavidades izquierdas, arteria aorta y su válvula fueron de configuración usual (Fig. 1). El resto del estudio demostró hepatomegalia y hallazgos de lesión hipóxico-isquémica (Asfixia Perinatal/sufrimiento fetal agudo), con lesión hipóxica encefálica, edema cerebral, aspiración de líquido amniótico teñido de meconio, petequias sobre superficies serosas y necrosis tubular aguda. Se considera que la trombosis del conducto arterial y la oclusión preductal de la arteria pulmonar produjo falla cardíaca derecha aguda y ocasionó la muerte.

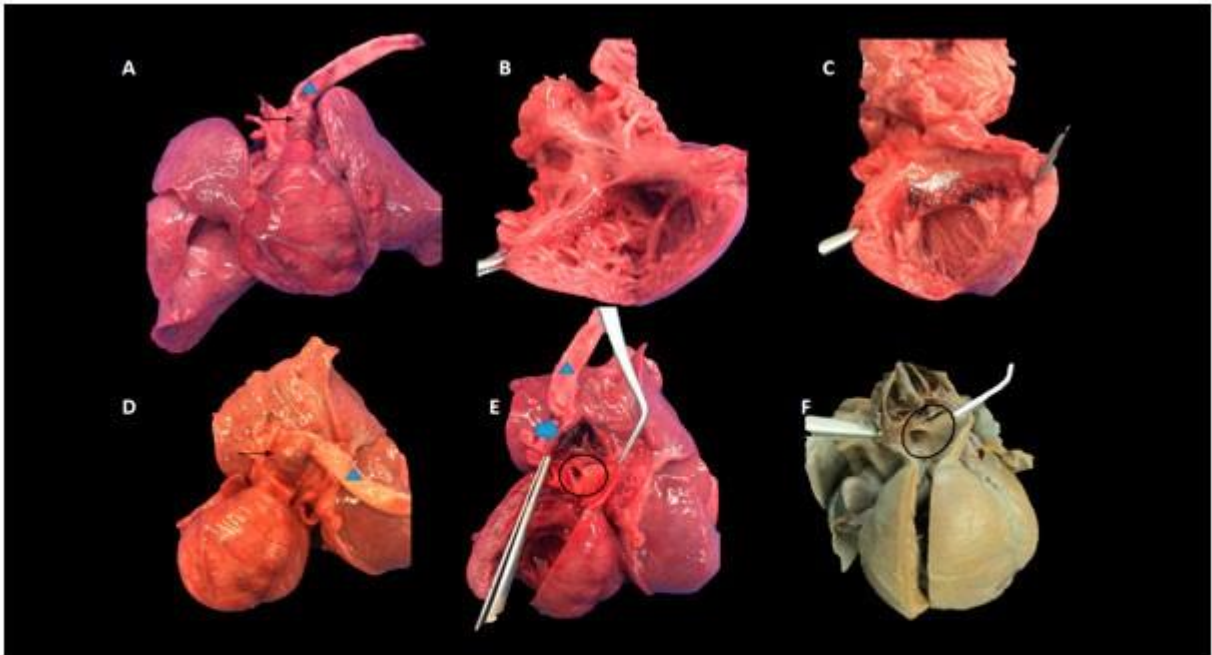


Fig. 1. Se observa corazón aumentado de tamaño con dominancia de las cavidades derechas (Letra A). Al corte, aurícula derecha y válvula tricúspide dilatados (letra B), cavidades izquierdas sin lesiones (letra C). A nivel de la arteria pulmonar, hay dilatación ductal (Flecha negra). E y F: Se observa trombosis del conducto arterioso, cuyo diámetro es de 5mm, sin luz evidente (Flecha azul). Círculo: salida de las arterias pulmonares. Triángulo azul: aorta.

DISCUSIÓN

Los aneurismas del conducto arterial tienen una presentación típica documentada especialmente entre el tercer trimestre y los 2 meses de vida, sin embargo, existen

reportes de casos en la niñez. Pueden ser de dos tipos: adquiridos o espontáneos. Los primeros se producen posterior a cirugía correctiva de cierre de conducto o posterior a infección cardiovascular. Por su parte, los espontáneos, a pesar de ser los más frecuentes, no tienen un mecanismo fisiopatológico satisfactoriamente descrito aún. *Taussig*⁶ postula que el evento desencadenante es un cierre fallido de la terminación aórtica del conducto, lo que hace que, al exponerse el vaso a la presión sistémica al nacer, se dilate. Esta teoría está respaldada por el hecho de que 30 % de los aneurismas encontrados en neonatos tienen un extremo pulmonar cerrado. Otros autores^{7,8} consideran que su aparición tiene que ver con la formación inadecuada de cojines intimaes de músculo liso o con el debilitamiento congénito de la pared del vaso asociada al depósito anormal de colágeno, glicoproteínas y elastina. Esta teoría podría explicar la presentación prenatal de estos aneurismas y su asociación con pacientes con enfermedades del tejido conectivo, como los síndromes de Ehrlens Dahnlos, Marfán, Larsen y algunas cromosopatías como la trisomía 21, trisomía 13 y síndrome de Smith Lemly Optiz.⁹

Los hallazgos histopatológicos en la composición de la pared de los aneurismas son heterogéneos. *Dyamenhalli* y otros,⁷ en el 2000 encontraron que en tres casos fatales hubo ausencia de cojines intimaes; un cuarto caso con acumulación anormal de glucosaminoglicanos en la capa media interna y un quinto en donde los cojines intimaes eran adecuados, pero con distribución desorganizada de las fibras de elastina.

En el presente reporte, la pared del aneurisma ductal (Fig. 2) muestra depósito de subendotelial (íntima) de fibrina, reconociéndose además desorden de las fibras de musculo liso y fibrosis, concordantes con los hallazgos de *Sheridan*.⁸

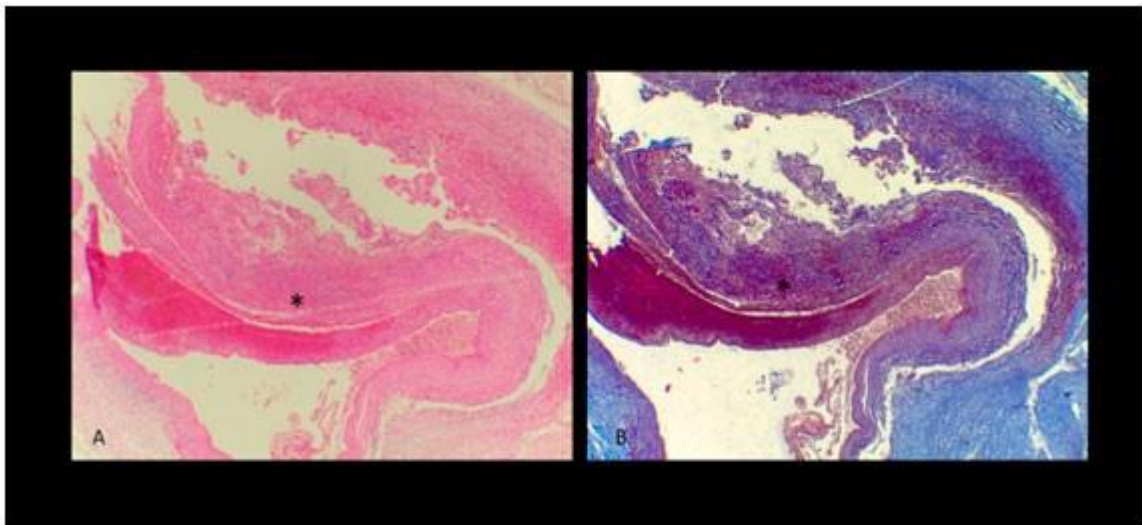


Fig. 2. Corte transversal de la pared del aneurisma ductal. El corte histológico muestra la pared del aneurisma en donde se aprecia depósito de subendotelial de fibrina (asterisco), reconociéndose además desorden de las fibras de musculo liso y fibrosis. Letra A: coloración de hematoxilina-eosina. Letra B coloración de tricrómico de *Masson*.

El curso de esta malformación es usualmente benigno; 70 % de los aneurismas se resuelven en los primeros días de vida gracias al cierre del conducto.^{9,10} *Nageswara* y otros^{11,12} realizaron seguimiento ecográfico por tres meses a una serie de cuatro casos de aneurisma del conducto arterial sintomáticos, cuyos diámetros internos variaron entre 12.5 y 20 mm, tres de los cuales recibieron manejo conservador, identificando cuatro etapas en la regresión espontánea del aneurisma.

La primera etapa es la de compresión, en la que el aneurisma es sintomático e inicia la transformación hacia un conducto arterial pequeño y tortuoso; la loculación ocurre posterior al cierre del conducto, y se caracteriza por la formación de múltiples septos y disminución en los síntomas. Luego, la formación del trombo intraluminal permite disminuir el tamaño del aneurisma, por lo que, en la última etapa, el trombo se forma más robustamente y oblitera completamente la cavidad. En los casos en los que el trombo se forma débilmente, puede generarse embolia hacia otros vasos y órganos, que conlleva a lesiones potencialmente letales.

Un estudio de autopsias realizado en Estados Unidos de Norteamérica¹³ reportó seis casos fatales de recién nacidos entre 8 días y 2 años y medio de vida, los cuales presentaron trombosis del conducto arterial dentro de los hallazgos de autopsia. En tres de estos, hubo embolismo sistémico que comprometió principalmente la aorta, bifurcación aórtica, arteria pulmonar y vena renal inferior derecha. Adicionalmente, los autores refieren dentro de su revisión que encontraron 13 casos fatales de trombosis ductal asociada a embolismo, en dos de ellas también se presentó aneurisma de este vaso. Además de los órganos mencionados, en la totalidad de los casos se vieron comprometidos el cerebro, la arteria celíaca y las arterias mesentéricas.

A pesar de que la trombosis parece jugar un papel importante en la fisiología del cierre ductal y la regresión aneurismática del conducto, por factores desconocidos, este cierre puede darse de manera prematura y comprometer hemodinámicamente al paciente e incluso puede generar la muerte antenatal. *Sheridan* y otros⁸ reportaron el caso de un feto a quien le fue diagnosticado un aneurisma de conducto arterial hacia la semana 22, cuyas dimensiones eran de 25 x 13 x 13 mm. El seguimiento fue estricto, sin embargo, al tiempo de las 27,2 semanas la madre buscó asistencia médica por falta de actividad fetal. En este caso se confirmó imagenológicamente la muerte fetal. Entre los hallazgos de autopsia, destacó el de un corazón con dilatación marcada del ventrículo derecho, así como de las arterias aorta y pulmonar, asociados a un conducto arterial no permeable obliterado por un trombo luminal que se extendía hacia la arteria pulmonar y sus ramas, hallazgos similares a nuestro caso.

Los aneurismas ductales son una entidad pobremente documentada y descrita, sus mecanismos fisiopatológicos y los factores que se asocian a su aparición no son claros aún. Conocer su existencia favorece el desarrollo de estrategias diagnósticas y de seguimiento que permitan su tratamiento oportuno, para así disminuir la morbimortalidad asociada a la trombosis extensa o compresión de las estructuras adyacentes.

REFERENCIAS BIBLIOGRÁFICAS

1. Masood SA, Bokowski JW, Kazmouz S, Amin Z. Conducto Arteriosus Aneurysm with Organized Thrombus in a Neonate: Echocardiograms from Diagnosis to resolution. *Texas Hear Inst J*. 2015;42(3):298-9.
2. Hornberger LK. Congenital Conducto Arteriosus Aneurysm. *J Am Coll Cardiol* [Internet]. 2002; [citado 2017 Jun 24] 39(2):348-50. Disponible en: [http://dx.doi.org/10.1016/S0735-1097\(01\)01734-X](http://dx.doi.org/10.1016/S0735-1097(01)01734-X)
3. Nyp MF, Drake W, Kilbride H. Prenatal ductal thrombosis presenting as cyanotic heart lesion. *J Perinatol* [Internet]. 2011; [citado 2017 Jun 20] 31:685-6. Disponible en: <http://dx.doi.org/10.1038/jp.2011.25>

4. Gomes Pereira, Andreia; Texeira, ana; Mayrmone Martins F. Spontaneous thombosis of the conducto arteriosus. *Rev Port Cardiol.* 2011;30(5):537-40.
5. Morris LL. Conducto Arteriosus Aneurysm Thrombosis with Mass Effect Causing Pulmonary Hypertension in the First Week of life. *J Pediatr* [Internet]. 2017 [citado 2017 Jun 24];180:289-289.e1. Disponible en: <http://dx.doi.org/10.1016/j.jpeds.2016.09.004>
6. Chodhary M, Tomar M, Radhakrishnan S. Ductal aneurysm masquerading as nonresolving pneumonia: A challenging differential! *Ann Pediatr Cardiol* [Internet]. 2010 Jan [citado 2017 Jun 24];3(1):80-2. Disponible en: <http://www.ncbi.nlm.nih.gov/pubmed/20814482>
7. Dyamenahalli U, Smallhorn JF, Geva T, Fournon JC, Cairns P, Jutras L, et al. Isolated conducto arteriosus aneurysm in the fetus and infant: A multi-institutional experience. *J Am Coll Cardiol.* 2000;36(1):262-9.
8. Sheridan, Rachel; Michelfelder, Erik; Choe, Kyuran; Divanovic, Allison; Liu, Cong; Ware, Stephanie; Stanek J. Conducto Arteriosus Aneurysm with Massive Thrombosis of Pulmonary Artery and Fetal Hydrops. *Pediatr Dev Pathol.* 2012;15:79-85.
9. Juárez-García L, López-Rioja MJ, Erdmenger-Orellana J, LeisMárquez MT, KablyAmbe A. Aneurisma de conducto arterioso : reporte de un caso y revisión de la bibliografía. *Ginecol Obs Mex.* 2014;82:839-42.
10. Peiró Molina E, Sánchez Andrés A, Carrasco Moreno JI. Aneurisma del conducto arterioso: diagnóstico prenatal y evolución. *An Pediatr* [Internet]. 2017; [citado 2017 may 23]:2016-8. Disponible en: <http://linkinghub.elsevier.com/retrieve/pii/S1695403316302910>
11. Koneti NR, Kanchi V, Kandraju H, Jaishankar S. Symptomatic aneurysm of conducto arteriosus in neonates. *Ann Pediatr Cardiol* [Internet]. 2011 Jul [citado 2017 Jun 24];4(2):159-63. Disponible en: <http://www.ncbi.nlm.nih.gov/pubmed/21976878>
12. Niwayama GEN, Vadakan V V. Anomalous Conducto Arteriosus with Aneurysm and Thrombosis. *Tohoku J Exp Med.* 1972;106:31-43.
13. McArdle DJ, Paterson FL, Morris LL Ductus Arteriosus Aneurysm Thrombosis with Mass Effect Causing Pulmonary Hypertension in the First Week of Life. *J Pediatr.* 2017 Jan; 180:289-289.e1 . Epub 2016 Oct 6. Doi: 10.1016/j.jpeds.2016.09.004.

Recibido: 8/12/2017.

Aprobado: 8/1/2018.

Diana Katherine Sandoval Martínez. Universidad Industrial de Santander, Bucaramanga, Colombia.

Correo electrónico: kt_sandoval@hotmail.com