

Embarazo ectópico cervical

Cervical Ectopic Pregnancy

Amado Antonio García Odio^{1*}

Daymeris Álvarez Bolívar¹

¹Hospital General Docente Héroes del Baire. Municipio especial Isla de la Juventud, Cuba.

*Autor para la correspondencia: amadog@infomed.sld.cu

RESUMEN

El embarazo ectópico cervical es infrecuente y raro, ocupa menos del 1 % de todos los embarazos ectópicos. Se reporta caso de paciente femenina de 26 años de edad, previo consentimiento informado. Historia obstétrica: Embarazos 3. Partos: 1 distócico por cesárea primitiva 8 meses antes por posición oblicua fetal. Abortos provocados: 1. Acude al hospital por la duda de familiares allegados ante la sospecha de aborto, y la prueba de embarazo en orina positiva. Cuadro clínico y ultrasonido ginecológico confirman diagnóstico de embarazo ectópico cervical. Se evacúa embarazo por legrado.

Palabras clave: embarazo ectópico; cérvix; implantación del embrión.

ABSTRACT

Cervical ectopic pregnancy is infrequent and rare, occupying less than 1 % of all ectopic pregnancies. A case of a 26-year-old female patient was reported with prior informed consent. Obstetric history: Three pregnancies. One dystocic birth by cesarean section 8 months earlier by fetal oblique position. One abortion: this patient comes to the hospital due to the uncertainty of suspected abortion, and positive urine pregnancy test. Clinical manifestation and gynecological ultrasound confirm diagnosis of cervical ectopic pregnancy. Pregnancy is ended by curettage.

Keywords: ectopic pregnancy; cervix implantation of the embryo.

Recibido: 22/06/2018

Aprobado: 24/07/2018

INTRODUCCIÓN

La primera descripción de un embarazo ectópico cervical se hizo por *Schneider* y se remonta a 1817; sin embargo, fue hasta 1860 cuando *Rokitansky* acuñó el término. En 1911 *Rubin* publicó los criterios histológicos para el diagnóstico y en 1959 *Paalman* y *McElin* describieron los criterios clínicos de diagnóstico. Los criterios ultrasonográficos fueron propuestos por *Hoffmann* y su grupo en 1970.^(1,2,3)

El embarazo ectópico cervical es sumamente infrecuente y raro, se plantea que ocupa menos de uno por ciento de todos los embarazos ectópicos, sucede en uno de cada 2 500 a 18 000 embarazos. Se asemeja al aborto en evolución por la magnitud del sangrado, y por los cólicos en hipogastrio. Se asocia con una morbilidad y mortalidad materna con porcentajes disminuidos por el diagnóstico oportuno y temprano de la ultrasonografía.^(1,2) En el pasado la única opción descrita de tratamiento era la histerectomía, en la actualidad el tratamiento conservador es la opción más abordada en la literatura.^(2,3,4,5)

El objetivo de esta presentación de caso es abordar un tipo de embarazo ectópico infrecuente y muy raro, pero que no deja de ser interesante por lo difícil y complejo del diagnóstico clínico, porque aún un avezado especialista en ginecología y obstetricia, puede hacer una interpretación diagnóstica errónea ante una mujer con un cuadro clínico de aborto en curso cuando en realidad se trate de un embarazo ectópico cervical.

Para su presentación se obtuvo el consentimiento informado y se cumplieron las normas bioéticas para la publicación.

PRESENTACIÓN DE CASO

Historia de la paciente: Paciente de 26 años de edad, de color de la piel blanca, procedencia urbana, peso 69 Kg, talla 153 cm, Historia obstétrica: embarazos 3, partos 0, cesárea primitiva 1 hace 8 meses por posición oblicua fetal. Abortos provocados 1.

Antecedentes patológicos personales: No refiere. Solo la operación: cesárea primitiva referida.

Menarquia: A los 10 años, fórmula menstrual: duración 4-5 días cada 28 días.

Primeras relaciones sexuales: 14 años.

Transfusiones, alergia a medicamentos y hábitos tóxicos: No.

Historia de la enfermedad o afección actual de la paciente: Cesárea primitiva realizada el 22 de octubre de 2015, primera menstruación post-cesárea ocurre el 15 de abril de 2016.

En mayo comienza con molestias leves que no reconoce como dolor en la región del hipogastrio, que perdura todo ese mes. En junio continúa igual y aparecen manchas de sangre roja muy oscura expulsadas por sus genitales, acompañadas de expulsión indolora de coágulos muy pequeños.

Debe aclararse que la paciente no solicitó atención médica, hasta que acudió a finales de junio al cuerpo de urgencias de ginecología y obstetricia del Hospital General Docente "Héroes del Baire" en el municipio especial Isla de la Juventud, Cuba por el persistente sangrado genital y la sospecha de un aborto que refieren sus familiares allegados.

Datos positivos encontrados en cuerpo de guardia. Examen físico: tacto vaginal que muestra útero aumentado de tamaño, de aproximadamente 6 semanas de gestación, cuello de útero reblandecido y engrosado, orificio cervical externo parcialmente abierto, anejos no dolorosos, abdomen: negativo. Prueba de embarazo realizada en orina: positiva. Ultrasonido ginecológico abdominal y transvaginal de urgencia: útero con reacción endometrial 24 mm, ausencia de embarazo intrauterino, el saco gestacional localizado a nivel de la pared del cuello uterino (próximo al canal endocervical), crecimiento del cérvix, anejos normales, el ultrasonido Doppler confirma vitalidad embrionaria.

Datos del manejo terapéutico empleado en la paciente y su evolución en sala: se evacúa embarazo mediante legrado terapéutico instrumentado, favorecido por la proximidad del

embarazo ectópico cervical al canal endocervical y consigue resolver solo con el legrado, la estadía en sala tres días, dándose alta hospitalaria con evolución satisfactoria. Se continúa brindando seguimiento clínico a la paciente por el médico de familia y el especialista de ginecología y obstetricia de su grupo básico de trabajo durante tres meses. Evolución final satisfactoria.

Diagnóstico emitido por el departamento de anatomía patológica del Hospital General Docente “Héroes del Baire”. Nueva Gerona, Isla de la Juventud:

- Descripción macroscópica: Material de legrado hemorrágico, donde se observan algunos elementos tisulares de coloración blanco-grisácea.
- Descripción microscópica: Se observan vellosidades coriales, revestidas de células trofoblásticas, que incluyen citotrofoblasto y sincitiotrofoblasto, acompañado de endometrio con cambios deciduales que alternan con hiperplasia de *Arias Stella*.

DISCUSIÓN

Existen criterios clínicos, ultrasonográficos e histopatológicos para confirmar el diagnóstico de embarazo ectópico cervical.

Criterios clínicos

Orificio cervical interno cerrado, orificio cervical externo parcialmente abierto, producto de la concepción confinado al cérvix y fuertemente unidos a éste, sangrado posterior a amenorrea, reblandecimiento y agrandamiento del cérvix con una dimensión igual o mayor que el fondo uterino (útero en reloj de arena).

Criterios ultrasonográficos

Ecogenicidad intrauterina difusa y amorfa, ausencia de embarazo intrauterino, crecimiento del cérvix.

Criterios histopatológicos

Presencia de glándulas cervicales en el sitio de implantación de la placenta, el sitio de implantación de la placenta al cérvix debe estar por debajo de los vasos uterinos o debajo del repliegue peritoneal de la superficie anterior y posterior del útero, ausencia de elementos fetales en el cuerpo uterino, unión estrecha de la placenta al cérvix.^(2,3,5,6,7)

El hecho que se asemeje al aborto la evolución clínica del embarazo ectópico cervical, fue lo que hizo acudir a la paciente al cuerpo de guardia de Ginecología y Obstetricia del hospital. Los avances en las técnicas ultrasonográficas permiten el diagnóstico oportuno de una gestación incipiente y favorecen un tratamiento conservador.^(1,2,8,9,10)
(Fig.)

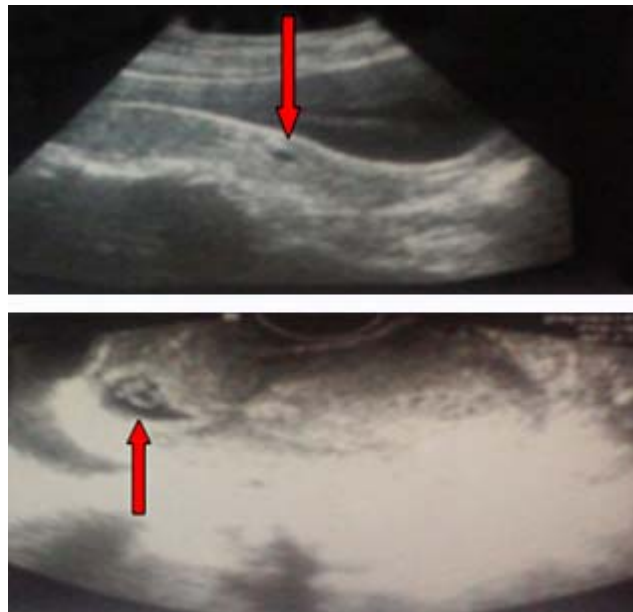


Fig. - Imagen de los ultrasonidos ginecológico abdominal y transvaginal que confirman el diagnóstico de embarazo ectópico cervical.

La etiología es desconocida, tiene como factores de riesgo o predisponentes: miomatosis uterina, multiparidad, anomalías anatómicas uterinas, sinequias uterinas o síndrome de *Asherman*, antecedente de raspados o legrados uterinos, dispositivos intrauterinos, abortos inducidos, uso de técnicas de reproducción asistida (fertilización in vitro y transferencia de embriones), exposición previa in útero al dietilestilbestrol, y

otros procedimientos que dañan el tejido endometrial, como la incisión de cesárea.^(1,2,3,4,5,6,7,8,9,10,11)

La duración del embarazo depende del sitio de implantación del embrión: cuanto más alto se implante en el canal cervical más capacidad tendrá para crecer y producir hemorragia, agregado a esto también la falta de respuesta del cérvix a los uterotónicos por la existencia de solo entre 10 % y 15 % de fibras musculares lisas a ese nivel.

La hemorragia transvaginal se manifiesta de leve a grave.^(1,3,4,8,9,10,11) En la literatura se reporta un caso resuelto mediante legrado terapéutico instrumentado y sin presentar complicaciones.⁽⁸⁾ También se abordan otros tipos de tratamientos conservadores como: cerclaje cervical posterior a la realización del curetaje para el control de la hemorragia, methotrexate por vía sistémica, intraamniótica o intrasacular, aplicación de prostaglandinas, resección histeroscópica, ligadura de la arterias uterinas o hipogástricas, embolizaciones uterinas y taponamiento intracervical con una sonda *Foley* después del legrado intracervical.^(7,8,9,10,11)

No obstante, se plantea en la literatura, que es una decisión difícil para el ginecobstetra determinar cuándo intentar un abordaje conservador.^(1,2,3,4) Con este argumento, algunos autores han propuesto que los casos de embarazo ectópico cervical con concentraciones de gonadotropina coriónica mayor de 10 000 mUI/mL, edad gestacional mayor a 9 semanas, actividad cardíaca embrionaria y longitud céfalo-caudal mayor a 10 mm, tienen mayor riesgo de falla al tratamiento conservador.^(1,4,5,6,7)

Como conclusión es válido comentar que, en la paciente reportada, se constata la existencia de los criterios clínicos y ultrasonográficos para confirmar el diagnóstico de embarazo ectópico cervical. Referente al criterio histopatológico debe aclararse que corresponden cuando en el pasado la única opción descrita de tratamiento era la histerectomía. La paciente presentada tenía una edad gestacional de 6 semanas, que favoreció el tratamiento conservador diagnosticado tempranamente por técnicas ultrasonográficas.

REFERENCIAS BIBLIOGRÁFICAS

1. Chang HC, Chiu TH, Hsieh TT, Lo LM. Early Cervical Ectopic Pregnancy: A Case Report and Review of the Literature. *Journal of Medical Ultrasound* [en línea]. 2014 June;22(2):117-9 [citado 19/08/2016]. Available from:
<http://www.sciencedirect.com/science/article/pii/S0929644114000745>
<http://dx.doi.org/10.1016/j.jmu.2014.04.003>
2. Guzowski G, Sieroszewski P. Invasive ultrasound in the management of cervical ectopic pregnancy. *European Journal of Obstetrics & Gynecology and Reproductive Biology* [en línea]. 2014 Jan;172:7-9 [citado 19/08/2016]. Available from:
<http://www.sciencedirect.com/science/article/pii/S0301211513005150>
<http://dx.doi.org/10.1016/j.ejogrb.2013.10.016>
3. Persadie RJ, Costescu-Green D, Gerste KM. Cervical Ectopic Pregnancy Complicated by Escherichia Coli Septicemia: A Case Report. *Journal of Obstetrics and Gynaecology Canada* [en línea]. 2016 Mar;38(3):275-8. [citado 22/08/2016] Available from: <http://www.sciencedirect.com/science/article/pii/S1701216315000304>
4. Murji A, Garbedian K, Thomas J, Cruickshank B. Conservative Management of Cervical Ectopic Pregnancy. *Journal of Obstetrics and Gynaecology Canada* [en línea]. 2015 Nov;37(11):1016-20 [citado 22/08/2016]. Available from.
<http://www.sciencedirect.com/science/article/pii/S1701216316300512>
[http://dx.doi.org/10.1016/S1701-2163\(16\)30051-2](http://dx.doi.org/10.1016/S1701-2163(16)30051-2)
5. Hunt SP, Talmor A, Vollenhoven B. Management of non-tubal ectopic pregnancies at a large tertiary hospital. *Reproductive Bio Medicine* [en línea]. 2016 Jul;33(1):79-84 [citado 22/08/2016]. Available from:
<http://www.sciencedirect.com/science/article/pii/S1472648316300396>
<http://dx.doi.org/10.1016/j.rbmo.2016.03.011>
6. Steele BJ, Layman K. Ectopic Pregnancy After Plan B Emergency Contraceptive Use. *The Journal of Emergency Medicine* [en línea]. 2016 Apr;50(4):663-6 [citado 22/08/2016] Available from:
<http://www.sciencedirect.com/science/article/pii/S0736467915012718>
<http://dx.doi.org/10.1016/j.jemermed.2015.11.011>

7. Zhou Q, Young D, Vingan H. Uterine artery embolization for cervical ectopic pregnancy. *Radiology Case Reports* [en línea]. 2015 Dec;10(4):72-5 [citado 22/08/2016]. Available from:
<http://www.sciencedirect.com/science/article/pii/S1930043315300443>
<http://dx.doi.org/10.1016/j.radcr.2015.08.004>
8. Fylstra DL. Cervical pregnancy: 13 cases treated with suction curettage and balloon tamponade. *American Journal of Obstetrics and Gynecology* [en línea]. 2014 Jun;210(6):581 [citado 19/08/2016]. e1-581.e5. Available from:
<http://www.sciencedirect.com/science/article/pii/S0002937814003263>
<http://dx.doi.org/10.1016/j.ajog.2014.03.057>
9. Chrestiana D, Cheng AB, Panebianco NL, Dean AJ. Pitfalls in cervical ectopic pregnancy diagnosis by emergency physicians using bedside ultrasonography. *The American Journal of Emergency Medicine* [en línea]. 2014 Apr;32(4):397 [citado 19/08/2016]. e1-397.e3. Available from:
<http://www.sciencedirect.com/science/article/pii/S0735675713007584>
<http://dx.doi.org/10.1016/j.ajem.2013.10.055>
10. Holbrook B, Hall R, Izquierdo L. 2090524 Patterns of Sonographic Findings In The Diagnosis of Cervical Ectopic Pregnancies: A Series Of 7 Cases. *Ultrasound in Medicine & Biology* [en línea]. Supplement 2015 Apr [citado 19/08/2016];41(4):S152. Available from:<http://www.sciencedirect.com/science/article/pii/S0301562914014100>
<http://dx.doi.org/10.1016/j.ultrasmedbio.2014.12.589>
11. Holbrook B, Hall R, Izquierdo L. 2092092 Persistent Cervical Hypervascularity after Treatment of Cervical Ectopic Pregnancy in A Series of 8 Cases. *Ultrasound in Medicine & Biology* [en línea]. Supplement 2015 Apr;41(4) [citado 19/08/2016]:S169. Available from:
<http://www.sciencedirect.com/science/article/pii/S0301562914014689>
<http://dx.doi.org/10.1016/j.ultrasmedbio.2014.12.647>

Conflictos de intereses: Los autores no declaran tener conflictos de intereses.