

Insuficiencia cervical y prolapso de bolsa amniótica “en reloj de arena” en gestante pretérmino

Cervical Insufficiency and Prolapse of an "Hourglass" Amniotic Sac in Preterm Pregnant Women

Isabel María Fontán Atalaya^{1*}

Sara Tato Varela¹

Almudena Perea Cruz¹

Bartolomé Fernández Torres¹

José Luis Dueñas Díez²

¹Hospital Universitario Virgen Macarena. Sevilla, España.

²Universidad de Sevilla. Departamento de Obstetricia y Ginecología. Sevilla, España.

*Autor para la correspondencia: ifontanatal@hotmail.com

RESUMEN

Introducción: La insuficiencia cervical se concibe hoy día como un proceso biológico continuo con grados progresivos de insuficiencia. La expresión más extrema de la insuficiencia cervical se conoce como "bolsa en reloj de arena". La mayoría de los autores están de acuerdo en recomendar el reposo en cama y realizar cerclaje cervical de emergencia.

Objetivo: Presentar el caso de una gestante en la que se logró la reversión del prolapso de las membranas amnióticas en “reloj de arena” con buenos resultados perinatales.

Presentación de caso: Paciente de 31 años con antecedentes de parto anterior a las 36,5 semanas, que en los momentos actuales cursa una gestación de 20,6 semanas. Acude a la consulta por dolor en hipogastrio y al examen físico se comprueba que la bolsa amniótica protruye por el orificio cervical externo y presenta una dilatación cervical de 2 cm. Se aplica tratamiento medicamentoso y se reduce el prolapso de la bolsa.

Conclusiones: Con el tratamiento conservador se logró una buena evolución de la gestación, con parto eutócico y buenos resultados perinatales.

Palabras clave: insuficiencia cervical; bolsa en reloj de arena; membranas prolapsadas; cerclaje emergente; progesterona.

ABSTRACT

Introduction: Cervical insufficiency is conceived today as a continuous biological process with progressive degrees of insufficiency. The most extreme expression of cervical insufficiency is known as "hourglass bag". Most authors agree to recommend bed rest and perform emergency cervical cerclage.

Objective: To report the case of a pregnant woman in whom the prolapse reversal of the amniotic membranes in hourglass was achieved with good perinatal results.

Case report: A 31-year-old patient who is currently pregnant at 20.6 weeks and has history of childbirth prior to 36.5 weeks. She comes to the consultation complaining of pain in hypogastrium. The physical examination shows that the amniotic sac protrudes through the external cervical orifice and there is 2cm cervical dilation. Drug treatment is applied and the prolapse of the sac is reduced.

Conclusions: The conservative treatment achieved good evolution of the gestation, with eutócico childbirth and good perinatal results.

Keywords: cervical insufficiency; hourglass bag; prolapsed membranes; emerging cerclage; progesterone.

Recibido: 28/10/2018

Aceptado: 28/11/2018

INTRODUCCIÓN

Clásicamente, se ha utilizado el término "insuficiencia cervical" para describir un trastorno en el que la dilatación cervical indolora lleva, en el segundo trimestre de la gestación, a pérdidas recurrentes de los embarazos o a partos prematuros de fetos que por lo demás son normales.⁽¹⁾ El grado extremo es lo que se denomina "bolsa en reloj de arena".

Tradicionalmente se han propuesto diversos factores etiológicos, entre los que se encuentran:

- Factores congénitos: Alteraciones en el colágeno, anomalías uterinas congénitas, exposición al dietilestilbestrol.
- Factores adquiridos: Trauma obstétrico previo, dilatación mecánica anterior, conización cervical o procesos infecciosos.

Recientemente se habla de una insuficiencia cervical funcional, más que enfocada en factores anatómicos y mecánicos.⁽²⁾

La clínica puede ser asintomática o bien presentar síntomas leves como sensación de presión en la pelvis, dolores cólicos similares a los premenstruales, dolor de espalda, aumento de la secreción vaginal o cambios en el aspecto de la misma.

El examen físico revela la presencia de membranas amnióticas en vagina a través de un cérvix entreabierto.

No existe consenso en relación al tratamiento del embarazo complicado con bolsa amniótica protruyendo en vagina, aunque la mayoría de los autores coinciden en recomendar reposo y la colocación de un cerclaje en el cérvix, llamado “cerclaje de emergencia”.

El éxito del cerclaje depende de factores poco conocidos, aunque estudios previos sugieren que la dilatación y el borramiento cervical avanzado, la presencia de prolapso de las membranas ovulares y la infección vaginal pueden ser causa de peores resultados.⁽³⁾

La presentación de este caso fue aprobada por el Comité de Ética e Investigación (CEI) de los hospitales Virgen Macarena y Virgen del Rocío, en Sevilla, España.

Es nuestro objetivo presentar el caso de una gestante, en la que se logró la reversión del prolapso de las membranas amnióticas en “reloj de arena” con buenos resultados perinatales.

CASO CLÍNICO

Paciente de 31 años, G2P1, cursando gestación de 20,6 semanas que acude a consulta de urgencias por dolor hipogástrico irradiado a genitales y región glútea, de quince días de evolución, acompañado de leucorrea. Entre sus antecedentes destaca un parto anterior a las 36,5 semanas, sin cirugías previas ni alergias conocidas.

A la exploración vaginal se apreció una bolsa amniótica que asomaba a través del orificio cervical externo (OCE) y una dilatación cervical de 2 cm. En la ecografía se observó un feto vivo y móvil, con un peso estimado de 340 g, placenta normoinsera y líquido amniótico en cantidad normal con una columna vertical máxima (CVM) de 42 mm. En ecografía transvaginal se confirma la dilatación del cérvix, así como la presencia de imágenes de sedimentación.

Se realizaron determinaciones analíticas que incluían hemograma, perfil bioquímico sanguíneo y urinario, así como toma de muestras para cultivos de orina, exudado vaginal y exudado endocervical (gonococo y chlamydia). En la analítica de urgencias se apreció

una discreta anemia: (Hemoglobina 10 gr/ dl; Hematocrito 29,9 %), aunque no se detectó Leucocitosis (11 090), mínima elevación de la proteína C reactiva (PCR= 6,58 mg/ l).

Desde el ingreso se instauró tratamiento con sueroterapia para hidratación, antibioterapia intravenosa (azitromicina 1g dosis única por vía oral + ampicilina 1 g endovenoso cada 6 horas + gentamicina 80 mg endovenoso cada 8 horas durante 7 días), progesterona micronizada vaginal a dosis de 200 mcg/ día e indometacina 50 mg por vía oral cada 6 horas. Asimismo, se procedió a la administración de enoxaparina subcutánea a dosis de 40 mg cada 24 horas como profilaxis de la enfermedad tromboembólica.

Durante el tiempo que permaneció hospitalizada se controlaron cada ocho horas sus constantes vitales y, de forma periódica se realizaron determinaciones analíticas, se valoró el índice de líquido amniótico y el bienestar fetal mediante ecografía *Doppler*.

Se mantuvo el tratamiento con indometacina hasta obtener una disminución de líquido amniótico, lo que coincidió con la reintroducción de las membranas en cavidad uterina y el cierre del cérvix, que alcanzó los 9 mm.

A las 24 semanas se administraron 2 dosis de betametasona 12 mg por vía intramuscular separadas 24 horas.

Tras la recuperación de una cantidad normal de líquido amniótico y con un cérvix estable, se procedió al alta hospitalaria a las 26 semanas de gestación, con canal cervical cerrado y con una longitud efectiva de 9,2 mm, manteniendo el tratamiento con progesterona micronizada 200 mcg cada 24 horas y tabletas de contenido ferroso.

La gestante continuó sus controles de forma ambulatoria con una periodicidad semanal. A las 28 semanas, el cérvix alcanzó una longitud de 21 mm, que se mantuvo hasta las 35 semanas, momento en que se suspendió la progesterona y se dejó evolucionar espontáneamente la gestación, que finalizó a las 36,3 semanas con un parto vaginal espontáneo. Como resultado se obtuvo un recién nacido varón, de 2620 g y un test de *Apgar* de 6-8-10. El puerperio cursó con normalidad tanto para la madre, como para el neonato.

DISCUSIÓN

De la Fuente P⁽⁴⁾ cita a *Cole y Culpepper*, que en 1658, describieron la insuficiencia del orificio cervical interno como causa de abortos. *Farro A* cita a *Gream* quien describió el cuadro en 1865 y a *Lash* en 1950, y la detalló como: “Dilatación indolora del cuello uterino durante el segundo trimestre del embarazo o inicios del tercero con prolapso y protrusión de las membranas en el interior de la vagina, seguida por amniorrexis y expulsión de un feto inmaduro”, proponiendo una técnica quirúrgica para su tratamiento.⁽⁵⁾

Existe prácticamente un acuerdo universal en cuanto al tratamiento de esta entidad, consistente en aplicar un cerclaje cervical bajo cobertura antibiótica profiláctica, previa reposición mecánica de las membranas protruidas, dado que se considera como la opción terapéutica que obtiene mayor éxito, frente al tratamiento expectante consistente en el reposo en cama.⁽⁶⁾

En contra de esta opinión general, decidimos optar por éste último empleando como estrategia fundamental la utilización de progesterona por vía vaginal, antibioterapia profiláctica e indometacina aplicada bajo vigilancia estrecha. No encontramos referencias en la literatura acerca de esta opción terapéutica.

En este caso, descartamos la realización del cerclaje de emergencia por los malos resultados obtenidos en dos casos previos que fueron tratados en nuestra unidad con dicha técnica, a las 16,4 y a las 22 semanas respectivamente.

Optamos por la utilización de progesterona dado su efecto beneficioso sobre la longitud de un cérvix acortado, efecto avalado por múltiples estudios.^(7,8)

Desistimos de la realización de una amniocentesis para descartar la existencia de corioamnionitis, puesto que la finalización electiva del embarazo solo vendría determinada por la aparición de sintomatología compatible con una corioamnionitis clínica.

No obstante, y dado que el componente infeccioso-inflamatorio forma parte importante del contexto de un parto prematuro,^(9,10) se procedió a instaurar un tratamiento antibiótico endovenoso de carácter profiláctico. En la literatura no está clara la pauta antibiótica a utilizar,⁽¹¹⁾ salvo la indicación de que se utilicen penicilinas o macrólidos, y

se evite la combinación de amoxicilina y ácido clavulánico por el peligro de enterocolitis necrotizante en el prematuro.

Los antibióticos que hemos administrado (azitromicina + ampicilina + gentamicina) son los que empleamos habitualmente, en nuestro medio, en los casos de rotura prematura de membranas y de corioamnionitis.

Además, se decidió utilizar indometacina, por un lado, por su actividad anti prostaglandínica, basándonos en la hipótesis postulada hace más de 30 años, por *Liggins*⁽¹²⁾ quién planteó que la maduración cervical es una reacción inflamatoria mediada por las prostaglandinas y, por otra parte, por un efecto secundario asociado a su uso, que consideramos podía ser de utilidad, la disminución de la cantidad de líquido amniótico. Con ello minimizaríamos la presión intrauterina, perjudicial para el cérvix incompetente. Puesto que los anti prostaglandínicos presentan algunos potenciales efectos adversos asociados a su uso (hipertensión pulmonar fetal y cierre precoz del *ductus* arterioso)⁽¹³⁾ se realizó un control estrecho de la cantidad de líquido amniótico y del bienestar fetal mediante ecografía *Doppler*.

Al analizar la literatura, encontramos numerosas referencias^(14,15,16,17) al tratamiento quirúrgico de la insuficiencia cervical con membranas amnióticas en vagina, que ocurre durante el segundo trimestre de la gestación, con resultados variables según la serie reportada.

En este caso se consiguió una prolongación de la gestación de 14 semanas, un parto a término y un feto sano de peso normal, en lo que se suponía un cérvix no competente. Especialmente llamativas y representativas nos resultan las imágenes que muestran las modificaciones cervicales producidas durante el tratamiento médico. Se observan la evolución del cérvix y la reintroducción espontánea de las membranas previamente expuestas (Figs. 1,2,3 y 4).

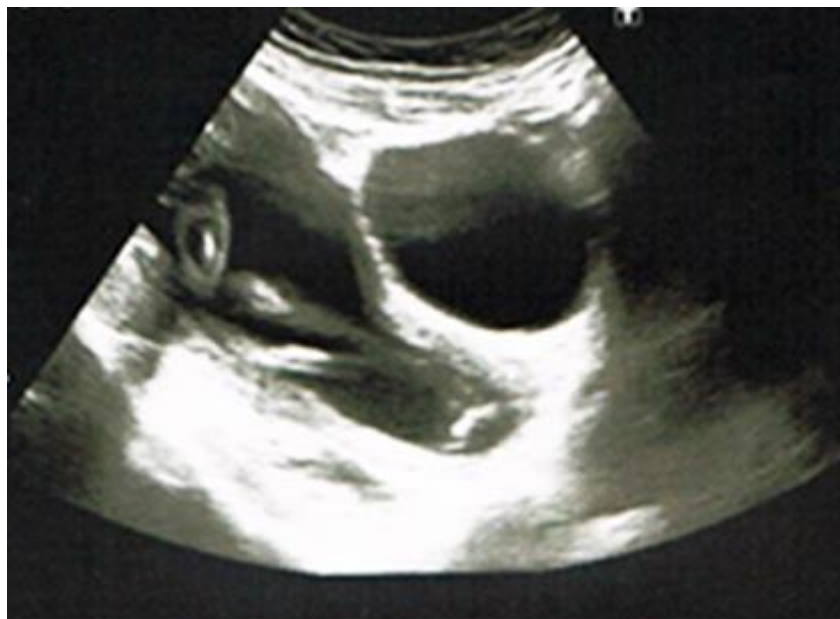

Fig. 1 - Imagen de cérvix por ecografía transabdominal al ingreso (20,6 semanas).

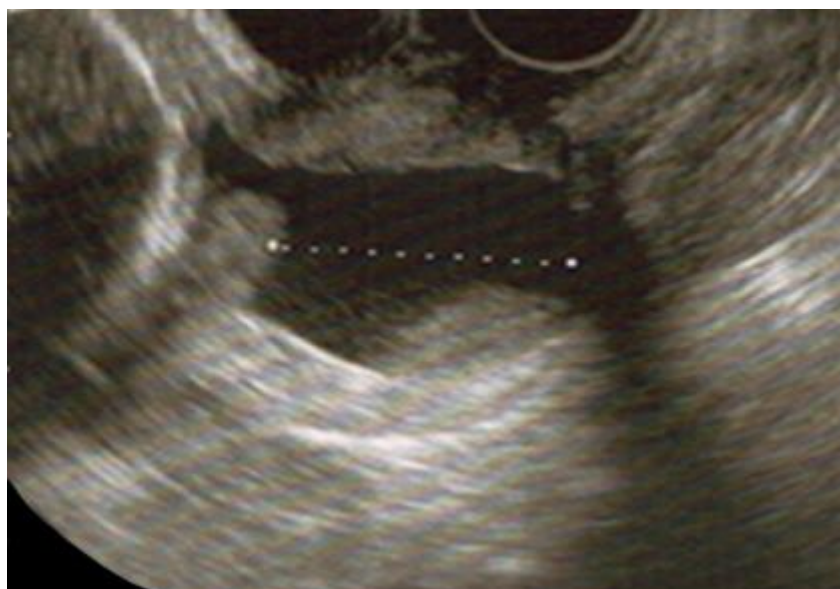

Fig. 2 - Imagen de cérvix por ecografía transvaginal a las 22 semanas.

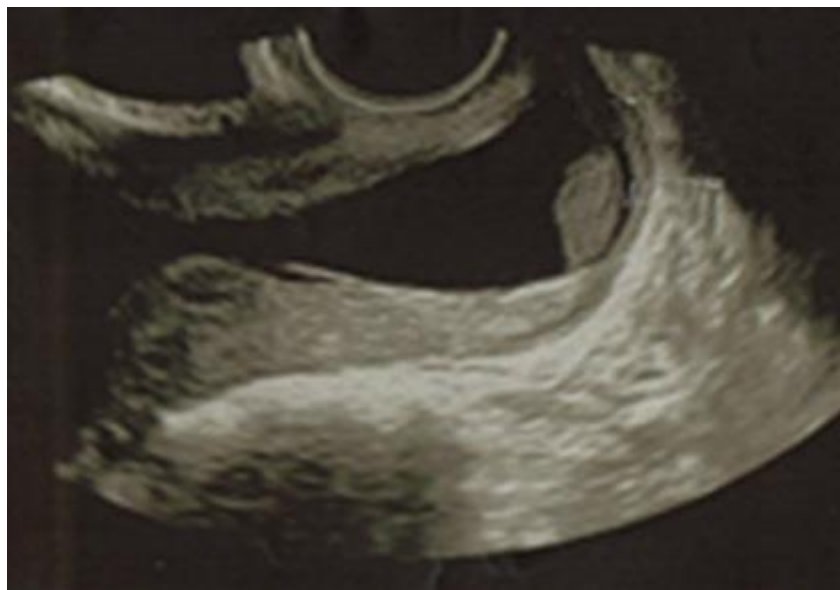


Fig. 3 - Imagen de cérvix por ecografía transvaginal a las 23 semanas.

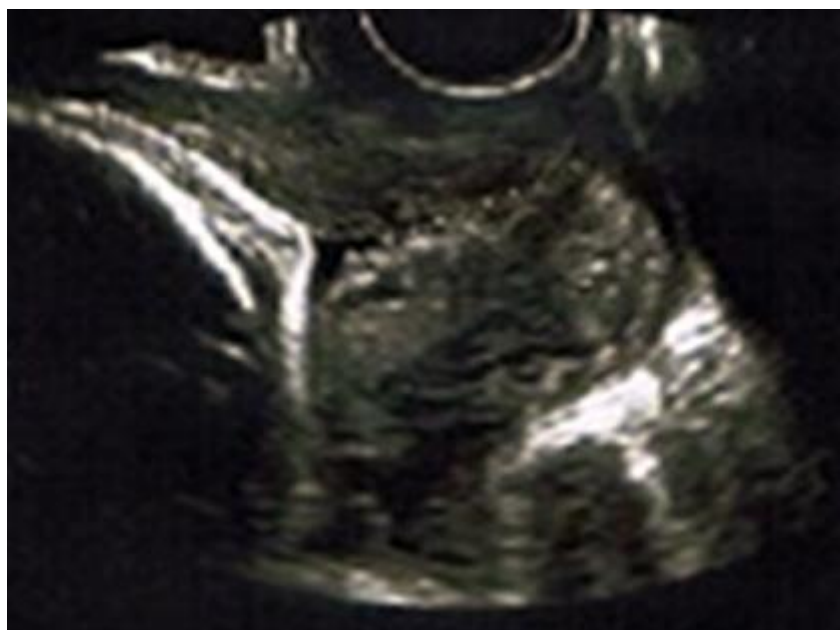

Fig. 4 - Imagen de cérvix por ecografía transvaginal a las 28 semanas.

REFERENCIAS BIBLIOGRÁFICAS

1. Berghella V. Cervical insufficiency. Literature review current through: Sep 2014. This topic last updated: Oct 16, 2014.
2. Barranco M, Molina FS. Cervicometría y estudios aleatorizados en gestaciones con cérvix corto. Disponible en:
www.hvn.es/servicios_asistenciales/ginecologia_y_obstetricia/ficheros/06cervicometriayestudiosaleatorizadosmbarranco.pdf
3. Schorr SJ, Morales WJ. Obstetric management of incompetent cervix and bulging fetal membranes. *J Reprod Med.* 1996;41:235-8.
4. De la Fuente, P. Insuficiencia cervical. Ponencia obstétrica: pérdidas embriofetales de repetición. (en línea). En: XVIII Congreso español de Medicina Perinatal.
<http://www.seneonatal.es/Publicaciones/ponenciasxviiiingresoespañolmedicina-perinata/tabid/94>
5. Farro, A. Tratamiento médico quirúrgico de emergencia en gestantes de 18-26 semanas con incompetencia cervical. *Rev Per Ginecol Obstet.* 2005;51:27-38.
6. Cerclage for the management of cervical insufficiency. 2014 Feb. NGC:010211 American College of Obstetricians and Gynecologists - Medical Specialty Society.
7. Farine D, Mundle WR, Dodd J. The Use of Progesterone for Prevention of Preterm Birth. SOGC TECHNICAL UPDATE No. 202, January 2008.
8. Romero R, Conde Agudelo A, Da Fonseca E, O'Brien JM, Cetingoz E, Creasy GW, et al. Vaginal progesterone for preventing preterm birth and adverse perinatal outcomes in singleton gestations with a short cervix: a meta-analysis of individual patient data. *Am J Obstet Gynecol.* 2018;218:161.
9. Lee SE, Romero R, Park CW, Jun JK, Yoon BH. The frequency and significance of intraamniotic inflammation in patients with cervical insufficiency. *Am J Obstet Gynecol.* 2008;198:633e1-e8
10. Kusanovic JP, J Espinoza, Romero R, Gonçalves LF, Nien JK, Soto E, et al. Clinical significance of the presence of amniotic fluid 'sludge' in asymptomatic patients at high risk for spontaneous preterm delivery. *Ultrasound Obstet Gynecol.* 2007;30:706-14.

11. Kenyon S, Boulvain M, Neilson JP. Antibiotics for preterm rupture of membranes. *Cochrane Database Syst Rev.* 2013 02 de diciembre; 12: CD001058. DOI: 10.1002 / 14651858.CD001058.pub3.
12. Liggins GC. Cervical ripening as an inflammatory reaction. En: Ellwood DA, Anderson ABM, editors. *The cervix in pregnancy and labor: clinical and biochemical investigations.* Edinburgh: Churchill-Livingstone; 1981; p.1-9
13. King J, Flanady V, Cole S, Thornton S. Cyclo-oxygenase (COX) inhibitors for treating preterm labour. *Cochrane Database Syst Rev.* 2005;(2):CD001992.
14. Robertson JE, Lisonkova S, Lee T, De Silva DA, von Dadelszen P, Synnes AR, et al. Fetal, Infant and Maternal Outcomes among Women with Prolapsed Membranes Admitted before 29 Weeks Gestation. *PLoS One* 2016;11:e0168285
15. Farro, A. Tratamiento médico quirúrgico de emergencia en gestantes de 18-26 semanas con incompetencia cervical. *Rev Per Ginecol Obstet.* 2005;51:27-38
16. Ouviaña O, López A, González MM. Cerclaje cervical de emergencia: nuestra experiencia. *Prog Obstet Ginecol.* 2011;54:106-72
17. Namouz S, Porat S, Okun N, Windrim R, Farine D. Emergency cerclage: literature review. *Obstet Gynecol Surg.* 2013;68:379-88. DOI:10.1097 / OGX.0b013e31828737c7.

Conflicto de intereses

Los autores declaran que no existe conflicto de ningún tipo con la elaboración de este documento.