

Reporte de Caso

Fibriohistiocitoma en fosa infratemporal derecha. Reporte de un caso

Right infratemporal fossa Fibriohistiocytoma. Case Report

Miguel A. Ramírez Cruz¹

Alejandro José Fonseca Pichs^{1*} ORCID: <https://orcid.org/0000-0001-9217-0725>

Rosa Margarita Guerra Otero¹

¹Hospital Provincial General Camilo Cienfuegos de Sancti Spíritus, Cuba.

*Autor para la correspondencia. Correo electrónico: apichs@infomed.sld.cu

RESUMEN

Fundamento: El fibrohistiocitoma benigno es infrecuente que se presente en la adolescencia y menos con la ubicación topográfica inusual en fosa infratemporal derecha.

Objetivo: Ilustrar la presentación de un fibrohistiocitoma benigno en fosa infratemporal derecha en un paciente masculino de 17 años de edad.

Presentación de caso: Se reportó un caso en un paciente masculino de 17 años de edad, con un fibrohistiocitoma que tiene un comportamiento biológico benigno y se localiza en fosa infratemporal derecha; bajo el músculo temporal, en el servicio de Cirugía Maxilofacial de Sancti Spiritus.

Conclusiones: El fibrohistiocitoma puede aparecer en cualquier parte del cuerpo es poco frecuente en cabeza y cuello, menos aún en fosa infratemporal, como se reportó en este caso.

DeCS: HISTIOCIOMA FIBROSO BENIGNO.

Palabras clave: Fibrohistiocitoma; histiocitoma fibroso benigno.

ABSTRACT

Background: Benign fibrohistiocytoma is uncommon to occur in adolescence and less with the unusual topographic location in the right infratemporal fossa.

Objective: To illustrate the presentation of a benign fibrohistiocytoma in the right infratemporal fossa in a 17-year-old male patient.

Case presentation: A case was reported in a 17-year-old male patient, with a fibrohistiocytoma that has a benign biological behavior and is located in the right infratemporal fossa; under the temporal muscle, in the Maxillofacial Surgery service of Sancti Spiritus.

Conclusions: Fibrohistiocytoma can appear in any part of the body, it is rare in the head and neck, even less in the infratemporal fossa, as reported in this case.

MeSH: HISTIOCYTOMA BENIGN FIBROUS.

Keywords: Fibrohistiocytoma; histiocytoma benign fibrous.

INTRODUCCIÓN

El histiocitoma fibroso o fibrohistiocitoma es una tumoración que se identificó, debido al desarrollo de técnicas novedosas como la histoquímica. Teniendo en cuenta su comportamiento biológico se describe una variante benigna y otra maligna. ⁽¹⁾

El fibrohistiocitoma benigno ha sido descrito como una neoplasia benigna de los fibroblastos con tendencia a diferenciarse en histiocitos. Suelen ser formadas por fibroblastos facultativos (células mesenquimales con potencial para diferenciarse tanto en fibroblastos como en histiocitos), que afectan los tejidos blandos de la dermis y tejido subcutáneo. ⁽¹⁾

La etiopatogenia de lesiones como esta, se atribuye a traumatismos, exposición a la radiación solar y presencia de infecciones crónicas. Debido a la evolución de la ciencia, con la aparición del microscopio electrónico y los indicadores tumorales, con técnicas de histoquímica, fue en 1970 que se describe por primera vez esta neoplasia. ⁽²⁾

Por su comportamiento biológico, es imprescindible establecer el diagnóstico diferencial, si se trata de la variante benigna o maligna, esta última, dado por su agresividad, y que epidemiológicamente es el sarcoma más común de los tejidos blandos en adultos, la mayor incidencia se ha observado en el sexo masculino, entre la quinta y sexta década de la vida, resultando su presentación inusual antes de los 40 años, se localiza preferentemente en: extremidades 50 %, tronco y retroperitoneo 40 % y cabeza y cuello un 10 %. Su origen es desconocido, el desarrollo histogenético más aceptado es a partir de células mesenquimales pluripotenciales como precursoras neoplásicas, lo que justifica que temporal y ocasionalmente coincida con lesiones como liposarcoma y fibrosarcoma. El fibrohistiocitoma maligno ocupa entre el 5 al 10 % de los sarcomas de partes blandas, se considera el tumor más frecuente en personas mayores de 65 años. ⁽³⁾

La variante benigna se presenta en adultos, con predominio en el sexo femenino, la edad de aparición oscila entre los 30 a 40 años, de rara aparición en jóvenes, topográficamente se localiza en los tejidos blandos, un 50 % en extremidades inferiores, 20 % en las extremidades superiores y raro en la cavidad bucal, aunque puede aparecer en cualquier sitio de cabeza y cuello. ⁽²⁾

Su localización en la piel se denomina dermatofibroma, en la cavidad bucal afecta la mucosa bucal y vestibular, raras veces en mandíbula y lengua, se describe como una masa nodular, que puede ulcerarse, de pocos milímetros hasta algunos centímetros, usualmente móvil y duro a la palpación. ⁽⁴⁾

La histopatología se caracteriza, por la presencia de fibroblastos fusiformes y alargados que elaboran colágeno maduro y grandes células con núcleos ovalados, abundante citoplasma que representan histiocitos; sus bordes son a menudo infiltrantes aunque pueden estar bien encapsulados. Se caracteriza por un patrón celular típico de esta neoplasia llamado "*patron storiform*" que son patrones de fibroblastos que recuerdan una "rueda de fuegos artificiales". Estas formaciones, aun con una resección amplia, recidivan en un 20 % en los dos primeros años. Los histiocitomas fibrosos pueden tornarse agresivos, hacerse multinucleares y alcanzar grandes dimensiones. La exéresis quirúrgica amplia es el tratamiento de elección. ⁽⁵⁾

Se reporta un caso con el aval del Comité de ética de la institución, con el objetivo de ilustrar la presentación de un fibrohistiocitoma benigno en fosa infratemporal derecha en un paciente masculino de 17 años de edad.

PRESENTACIÓN DE CASO

Acudió al servicio de Cirugía Maxilofacial del Hospital Provincial General Camilo Cienfuegos de Sancti Spíritus, un paciente masculino de 17 años de edad, el cual dijo: “Me salió una bola en la frente”. En la confección de la historia clínica, el paciente refirió antecedentes de buena salud, reportó que hacía aproximadamente 4 meses notó un aumento de volumen en la región frontotemporal derecha, que ha crecido y ocasionalmente ha presentado dolor; mencionó que estuvo precedida por una caída de un caballo y se golpeó en esa zona.

Observamos desproporción facial entre el lado derecho y el lado izquierdo a expensas de un aumento de volumen de aproximadamente 3.5 cm a nivel de región frontotemporal derecha, sin alteraciones en la piel. A la palpación se definieron límites precisos, consistencia dura, fibrótica, con movilidad restringida debido a su localización en fosa infratemporal, no observamos daño en estructuras vecinas, no está fija a planos profundos y presentaba ligero dolor. El examen físico general no aportó datos de interés.

Se realizaron estudios que incluyeron:

- Laboratorio clínico, todos en parámetros fisiológicos, Hb-12.8 g/L, tiempo de coagulación 8 min, tiempo de sangramiento 1 min, conteo de plaquetas $260 \times 1000000000/L$, glicemia 4.7 mmol/L y creatinina 60 mmol/L.
- Imaginológico: USD- Se exploró lesión con transductor de partes blandas y se observó imagen compleja a predominio ecogénico, de contornos regulares, bien delimitados con medidas de 50.0 mm X 28.5 mm.
- Citológicos: BAAF (c-14-452) de región frontotemporal derecha; resultando este, con aumento extendido de celularidad, constituido por numerosos fragmentos de tejido con células de aspecto fusiformes, con núcleos en forma de tabaco, puntas romas, sin mitosis patológicas, ni pleomorfismo celular. El aspecto citológico se corresponde como un tumor de origen mesenquimatoso de células fusiformes y no se precisa comportamiento biológico.

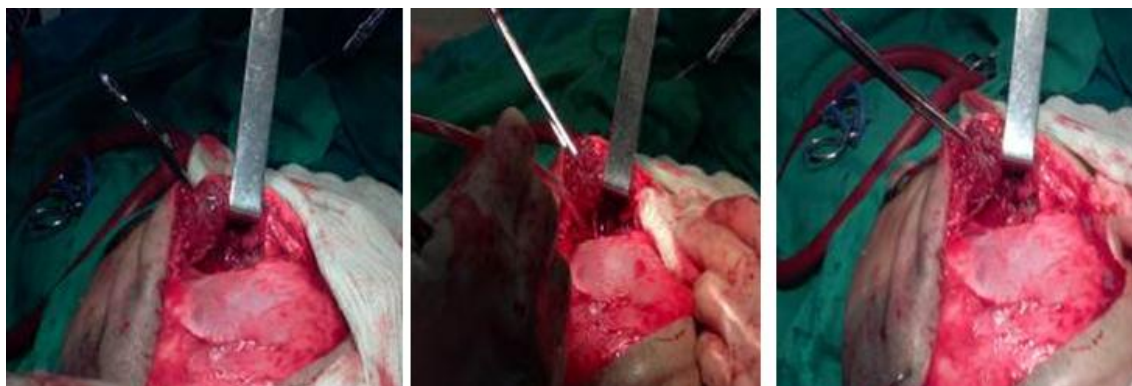
Se ingresó con impresión diagnóstica de un tumor mesenquimatoso benigno en fosa infratemporal derecha y se decidió intervención quirúrgica bajo anestesia general, con abordaje tipo hemicoronal derecho. Se realizó exéresis de lesión, que se encontraba localizada debajo del músculo temporal, en fosa infratemporal derecha, finalmente se afrontaron los planos con sutura reabsorbible *catgut* 4-0 y se suturó el cuero cabelludo con nailon 3-0; en el posoperatorio se indicaron antibióticos y analgésicos.

El estudio anatomopatológico reportó el siguiente diagnóstico: Biopsia de región frontotemporal derecha con fibrohistiocitoma benigno.

Histología: Al microscopio óptico, se observó un patrón celular característico, sin mitosis patológicas, con áreas vascularizadas e infiltrado inflamatorio inespecífico, moderado y difuso correspondiente con un fibrohistiocitoma. Biopsia-1077.

Se muestran imágenes (Foto 1) en el transoperatorio de la localización del tumor en fosa infratemporal derecha.

Foto 1. Imágenes en el transoperatorio de la localización del tumor en fosa infratemporal derecha.



DISCUSIÓN

El fibrohistiocitoma benigno se presenta en adultos, predominando en el sexo femenino 2:1, la edad de aparición oscila entre los 30 a 40 años, de rara aparición en jóvenes, topográficamente se localiza en los tejidos blandos, un 50 % en extremidades inferiores, 20 % en las extremidades superiores y raro en cavidad bucal, aunque puede aparecer en cualquier sitio de cabeza y cuello. ⁽²⁾

Clínicamente puede aparecer en cualquier parte del cuerpo, su localización en piel se denomina dermatofibroma, en cavidad bucal afecta la mucosa bucal y vestibular, siendo raras en mandíbula y lengua, se observa como una masa nodular, que puede ulcerarse y varía de pocos milímetros hasta algunos centímetros, usualmente móvil pero duras a la palpación. ⁽⁴⁾ Se han encontrado pocas las publicaciones sobre este tipo de lesión y no se encontramos alguna con esta localización.

Los principales diagnósticos diferenciales que se deben tener en cuenta son la fascitis nodular, el neurofibroma, dermatofibroma, el tumor solitario fibroso; en este caso se realizaron sobre la base clínica, localización topográfica, de piodermatitis, quistes sebáceos y dermoides y neoplasias malignas (rabdomyosarcoma).

No hallamos en la búsqueda de información reporte alguno en fosa infratemporal, que permita establecer comparaciones con el comportamiento clínico de este caso, pero es relevante que se trataba de un paciente de sexo masculino y en la segunda década de la vida, lo que no coincide con la epidemiología citada en la literatura revisada.

CONCLUSIONES

El fibrohistiocitoma es poco frecuente en cabeza y cuello, pero puede aparecer en cualquier parte del cuerpo, e inusualmente en fosa infratemporal, como se reportó en este caso. El paciente se encuentra clínica e imaginológicamente bien, sin signos de recidiva de la enfermedad.

REFERENCIAS BIBLIOGRÁFICAS

1. Alves FA, Vargas PA, Coelho Siqueira SA, Coletta RD, de Almeida OP. Benign fibrous histiocytoma of the buccal mucosa: case report with immunohistochemical features. J Oral Maxillofac Surg [Internet]. 2003 Feb [cited 2018 Jan 10];61(2):269-71. Available from: [https://www.joms.org/article/S0278-2391\(02\)15632-1/pdf](https://www.joms.org/article/S0278-2391(02)15632-1/pdf)
2. Femiano F, Scully C, Laino G, Battista G. Benign fibrous histiocytoma (BHF) of the cheek: CD 68-KP1 positivity. Oral Oncol [Internet]. 2001 [cited 2018 Jan 10];37(8):673-5. Available from: <https://www.sciencedirect.com/science/article/abs/pii/S1368837501000069?via%3Dihub>
3. Collazo Álvarez H, Torrecilla Silverio D, Morales Florat JL, Collazo Marín SY. Histiocitoma fibroso maligno. Rev Cubana Ortop Traumatol [Internet]. 2012 [citado 2018 mayo 13];26(1):64-75. Disponible en: <http://scielo.sld.cu/pdf/ort/v26n1/ort07112.pdf>
4. Vargas Domínguez R, Zavala Díaz FA, Beltrán Ortega C, García Luis D. Histiocitoma fibroso. Reporte de un caso. Odontología Actual [Internet]. 2008 [citado 2018 mayo 13];5(57):18-20. Disponible en: <http://132.248.9.34/hevila/Odontologiaactual/2007-08/vol5/no57/3.pdf>
5. Regezi JA, Sciubba JJ. Patología bucal. Correlaciones clinicopatológicas [Internet]. México: Mcgraw-Hill Interamericana;2007. [citado 2018 mayo 13]. Disponible en: <https://es.scribd.com/document/330322062/Patologia-Bucal-Regezi-Sciubba>

Conflicto de interés

Los autores declaran no tener conflicto de interés en esta investigación.

Recibido: 17/10/18

Aprobado: 27/05/19



Esta obra está bajo una [licencia de Creative Commons Reconocimiento-NoComercial-CompartirIgual 4.0 Internacional](https://creativecommons.org/licenses/by-nc-sa/4.0/)