

Manejo oportuno de púrpura trombocitopénica trombótica en paciente con lupus eritematoso sistémico: reporte de caso

Timely management of thrombotic thrombocytopenic purpura in a patient with systemic lupus erythematosus: case report

Susy Bazán-Ruiz^{1*} <https://orcid.org/0000-0003-2684-0713>

Diego F. Pinto Ruiz² <https://orcid.org/0000-0003-2931-3900>

Mariella R. Huaman² <https://orcid.org/0000-0002-9771-2447>

William J Araujo-Banchon^{3*} <https://orcid.org/0000-0002-5588-6860>

¹Hospital Nacional “Edgardo Rebagliati Martins”. Lima, Perú.

²Universidad Nacional Mayor de San Marcos. Lima, Perú.

³Universidad Continental. Lima, Perú.

*Autor para la correspondencia: williamdr_14@hotmail.com

RESUMEN

Introducción: La púrpura trombocitopénica trombótica puede presentarse en menos del 2 % de los pacientes con lupus eritematoso sistémico. Esta asociación implica un aumento de la mortalidad y un periodo de remisión más prolongado.

Objetivo: Se presenta el caso de paciente peruana que desarrolló esta asociación y presentó complicaciones relacionadas con shock séptico.

Caso clínico: Paciente femenina, con antecedente de púrpura trombocitopénica inmunológica y lupus eritematoso sistémico, acudió a emergencia por presentar palidez cutánea generalizada, petequias en miembros inferiores y hematuria. Posteriormente, su estado de salud se complicó con un shock séptico y deterioro del nivel de conciencia. Por todo esto, es referida a un hospital de mayor complejidad y hace su ingreso a la unidad de cuidados intensivos. La clínica y los exámenes de laboratorio revelaron hallazgos compatibles con púrpura trombocitopénica trombótica (anemia grave, plaquetopenia, esquistositosis) y lupus eritematoso sistémico activo grave. Antes de ser referida, recibió pulsos de metilprednisona y prednisona. Ya en

unidad de cuidados intensivos, se cambió a soporte ventilatorio y tratamiento antibiótico. Con el diagnóstico presuntivo de púrpura trombocitopénica trombótica, asociada a lupus eritematoso sistémico activo grave, se inició tratamiento oportuno con plasmaféresis, corticoterapia y ciclofosfamida. La paciente recuperó los niveles plaquetarios y el nivel óptimo de conciencia. Actualmente acude a controles.

Conclusiones: La púrpura trombocitopénica trombótica es una emergencia hematológica con alta mortalidad en ausencia de tratamiento. Su reconocimiento oportuno, sin dosificación de la proteína ADAMTS13, en esta asociación poco frecuente con lupus eritematoso sistémico es importante en el buen pronóstico del paciente.

Palabras clave: púrpura trombocitopénica trombótica; lupus eritematoso sistémico; unidad de cuidados intensivos; plasmaféresis; proteína ADAMTS13.

ABSTRACT

Introduction: Thrombotic thrombocytopenic purpura may occur in less than 2% of patients with systemic lupus erythematosus. This association implies an increase in mortality and a longer remission period.

Objective: We present the case of a Peruvian woman who developed this association, and complicating herself with septic shock.

Clinical case: A female patient, with a history of immunological thrombocytopenic purpura and systemic lupus erythematosus, comes to the emergency room due to generalized skin pallor, lower limb petechiae and hematuria. Subsequently, her state of health gets complicated with a septic shock and deterioration of the level of consciousness. For all of this, she was referred to a hospital of greater complexity and makes admission to an intensive care unit. Clinical and laboratory tests revealed findings compatible with thrombotic thrombocytopenic purpura (severe anemia, platelet disease, schistosis) and severe active systemic lupus erythematosus. Before being referred, she received pulses of methylprednisone and prednisone. When already in the intensive care unit, it was changed to ventilatory support and antibiotic treatment. With the presumptive diagnosis of thrombotic thrombocytopenic purpura, associated with severe active systemic lupus erythematosus, a timely treatment was initiated with plasmapheresis, corticosteroids and cyclophosphamide. The patient

recovered platelet levels and optimal level of consciousness. She is currently going to controls.

Conclusions: Thrombotic thrombocytopenic purpura is a hematological emergency with high mortality in the absence of treatment. Its timely recognition, without dosing of ADAMTS13 protein, in this rare association with systemic lupus erythematosus is important in the good prognosis of the patient.

Keywords: thrombotic thrombocytopenic purpura, systemic lupus erythematosus, intensive care unit, plasmapheresis, ADAMTS13 protein.

Recibido: 13/05/2020

Aceptado: 15/10/2020

Introducción

La púrpura trombocitopénica trombótica (PTT) es una enfermedad hematológica con una tasa de mortalidad que, en ausencia de tratamiento oportuno, podría llegar hasta el 90 %.⁽¹⁾ La coexistencia de esta enfermedad en los pacientes con lupus eritematoso sistémico (LES) es rara, pero ha sido documentada previamente.

Un estudio retrospectivo indica que al menos 1,56 % de los pacientes con LES presentan una PTT.⁽²⁾ Estos pacientes tendrían un aumento de la mortalidad y un tiempo de remisión más largo.⁽³⁾ Aparte, de la implicación autoinmune que desarrollan los pacientes con LES y el tratamiento inmunosupresor asociado, que los hace propensos a sufrir infecciones graves y, en muchas ocasiones, necesidad de hospitalización en unidades de cuidados intensivos (UCI).⁽⁴⁾

Se presenta el caso de una mujer peruana que desarrolló PTT en el contexto de un cuadro de LES activo con complicaciones relacionadas con shock séptico secundario a una infección respiratoria.

Presentación de caso

Paciente femenina, peruana, 41 años de edad y con antecedentes de LES, púrpura trombocitopénica inmunológica (PTI) e hipotiroidismo. Acudió a emergencia por presentar palidez cutánea generalizada, petequias en miembros inferiores y tórax, hematuria y hemorragia subconjuntival. Se hospitalizó y fue tratada como cuadro de PTI activo, por lo que se le administraron pulsos de metilprednisolona y prednisona. Al quinto día de tratamiento, la paciente presentó fiebre, trastorno del sensorio y convulsiones; posterior a ello, se le agregó shock séptico por neumonía intrahospitalaria. Además, se le realizaron exámenes de laboratorio y se evidenció disminución en las cifras de hemoglobina, con presencia de esquistocitos en la lámina periférica; es así que, con todos estos elementos, fue referida al Hospital Nacional “Edgardo Rebagliati Martins” (HNERM) con diagnóstico de anemia hemolítica microangiopática. Fue hospitalizada en la UCI para soporte ventilatorio y tratamiento urgente con recambio plasmático y terapia antibiótica con vancomicina 1 g cada 12 horas.

Durante su estadía en la UCI, presentó palidez cutánea generalizada, petequias en miembros superiores y deterioro del nivel de conciencia. Al hemocultivo transcatéter se aisló *Estafilococo aureus* meticilina resistente. Se repitió hemograma y se encontró anemia grave (Hb:5.3 g/dL), plaquetopenia (10 000 plaquetas/mm³), esquistocitos y 27 % de glóbulos rojos nucleados. Además, se detectó elevación de la lactato deshidrogenasa (LDH) (1274 UI/L), la bilirrubina indirecta (2.36 mg/dL), disminución de la haptoglobina (1.1mg/dL) y prueba de Coombs directa negativa; todo ello indicativo de hemólisis microangiopática y diagnóstico presuntivo de PTT. También, se le realizó aspirado de médula ósea, que evidenció una hiperplasia eritroide en el contexto de la hemólisis periférica.

A la paciente se le realizaron otros estudios para confirmar actividad lúpica, en los cuales se evidenciaron anticuerpos antinucleares (ANA) positivos, valores de complemento C3 y C4 dentro de límites normales, existencia de hematuria, presencia de cilindros granulados, proteinuria y piuria. Con todos estos elementos se le aplicó a la paciente la escala SLEDAI (del inglés *Systemic Lupus Erythematosus Disease Activity*

Index) para cuantificar el grado de actividad lúpica. El puntaje obtenido fue 41, lo cual evidenció que la paciente tenía actividad de la enfermedad (LES activo).

Finalmente, con el diagnóstico presuntivo de PTT, asociado a LES activo grave, se inició tratamiento oportuno con plasmaféresis (un total de 14 sesiones), corticoterapia con metilprednisolona y 3 pulsos de ciclofosfamida; con lo cual se logró normalizar sus valores de plaquetas ($\geq 150\ 000 /\text{mm}^3$ en dos mediciones consecutivas) (Fig.) y se recuperó del trastorno del sensorio. El shock séptico por la neumonía intrahospitalaria se resolvió con el uso de vancomicina. Se le dio de alta en buen estado general con controles ambulatorios por consultorio externo de hematología y reumatología.

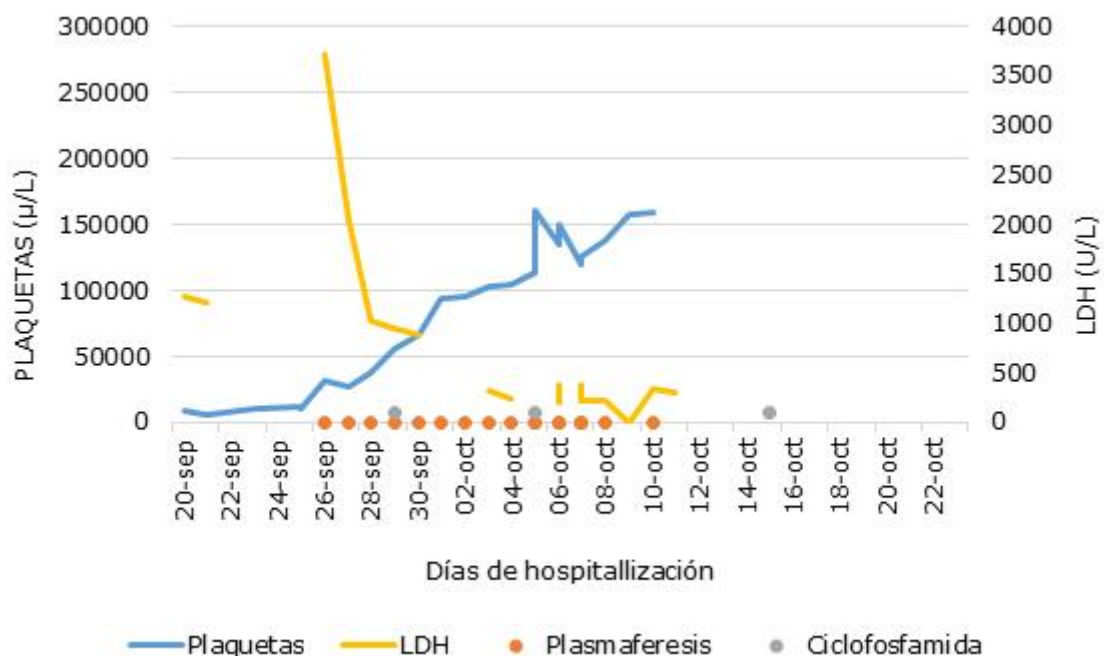


Fig. - Variación de bioquímica y células sanguíneas según día de tratamiento.

DISCUSIÓN

La púrpura trombocitopénica trombótica es una emergencia hematológica que puede comprometer la vida del paciente. Tradicionalmente, se define como una pentada clínica característica (trombocitopenia, anemia hemolítica, fiebre, deterioro cognitivo y afectación renal). No obstante, la presentación de esta pentada (presente

hasta en 10 % de los pacientes con PTT) indica padecimiento agudo y grave de la enfermedad.⁽⁵⁾

Se realizó una estrategia sistematizada de búsqueda bibliográfica en Pubmed ([Anexo](#)) con el objetivo de revisar el reporte de casos en este campo (presentación conjunta PTT-LES) en los últimos 10 años.

Es así que los casos más similares encontrados fueron el de la asociación de PTT y LES en mujeres gestantes,⁽⁶⁾ la presentación en una mujer asiática sin dosificación de ADAMTS13 (del inglés “*A disintegrin-like and metalloprotease with thrombospondin type 1 motif no. 13*”),⁽⁷⁾ casos de debut conjunto de ambas enfermedades;^(8,9,10,11,12,13) dos casos de mujeres en donde sí fue posible dosificar ADAMTS13, uno con desenlace favorable ⁽¹⁴⁾ y otro con desenlace fatal.⁽¹⁵⁾ El caso más parecido al que se presenta, es el de la mujer asiática, con diagnóstico clínico de PTT asociado a LES en donde su manejo oportuno dio resultados favorables.⁽⁷⁾ No se encontró reporte de caso peruano con esta búsqueda.

El diagnóstico de PTT puede realizarse, en el contexto de un paciente con trombocitopenia y anemia hemolítica, con el resultado de actividad baja de la proteína ADAMTS13.⁽¹⁶⁾ Sin embargo, la ADAMTS13 es una prueba poco accesible en laboratorios de los diferentes centros hospitalarios,⁽¹⁷⁾ tal como ocurrió en el caso presentado. De esta manera, una óptima evaluación clínica del paciente, asociado a exámenes de función hematológica y renal, pueden determinar el diagnóstico como ocurrió en el caso presentado.

Las guías vigentes describen que es posible realizar el diagnóstico de PTT si el paciente presenta los siguientes hallazgos de laboratorio: trombocitopenia en niveles menores de 30 000 plaquetas/mm³ y anemia hemolítica microangiopática (evidenciado con el aumento de la bilirrubina indirecta, aumento de LDH, reticulocitosis, disminución de haptoglobina, prueba de Coombs directa negativa y presencia de esquistocitos).^(1,16,18) Con todas estas características, y debido a la emergencia hematológica que comprometía el sistema neurológico de la paciente del presente reporte, se hizo el diagnóstico de PTT y se instauró el tratamiento oportuno con la plasmaféresis.

El tratamiento de la PTT debe empezarse dentro de las primeras 24 horas de instalado el cuadro de enfermedad; es así que la plasmaféresis es esencial como terapéutica de elección para esta enfermedad,⁽¹⁾ lo cual se aplicó para la paciente del presente caso. La plasmaféresis debe continuarse hasta lograr dos resultados consecutivos de recuento plaquetario superior a 150 000 plaquetas/mm³.⁽¹⁾ También la plasmaféresis ha demostrado ser segura en casos de sepsis grave o shock séptico (como lo ocurrido en la paciente) y podría contribuir a reducir la mortalidad como terapia adyuvante al tratamiento farmacológico.⁽¹⁹⁾

Por otro lado, el uso de la ciclofosfamida ha demostrado buen efecto y está indicado en casos de PTT refractarios o graves,⁽²⁰⁾ como lo ocurrido en el presente caso. El uso conjunto de ciclofosfamida y corticoterapia también forman parte del manejo de los pacientes con LES;⁽²¹⁾ por lo que, dado el historial de LES de la paciente del caso, el tratamiento previo con metilprednisolona permitió controlar el estado de LES activo. La presencia de PTT y LES es poco frecuente y su diagnóstico es complejo debido a la similitud en cuanto a sus manifestaciones.⁽¹⁰⁾ Sin embargo, la importancia en la identificación de la superposición de ambas enfermedades radica en el curso y grave de la PTT.

Letchumanan y otros,⁽³⁾ señalaron aumento de la mortalidad y tiempo de remisión más largo en los pacientes con ambas enfermedades.

En la paciente del caso, el uso inicial de corticoides permitió controlar la actividad del LES durante la crisis aguda del PTT; el diagnóstico clínico oportuno de PTT, sin dosificación de ADAMTS13, permitió un tratamiento temprano con plasmaféresis, su posterior recuperación y la incorporación absoluta de la paciente en su actividad laboral.

Referencias bibliográficas

1. Scully M, Hunt BJ, Benjamin S, Liesner R, Rose P, Peyvandi F, et al. Guidelines on the diagnosis and management of thrombotic thrombocytopenic purpura and other thrombotic microangiopathies. *Br J Haematol.* 2012;158(3):323-35.
2. Manadan AM, Harris C, Schwartz MM, Block JA. The frequency of thrombotic thrombocytopenic purpura in patients with systemic lupus erythematosus undergoing kidney biopsy. *J Rheumatol.* 2003;30(6):1227-30.
3. Letchumanan P, Ng H-J, Lee L-H, Thumboo J. A comparison of thrombotic thrombocytopenic purpura in an inception cohort of patients with and without systemic lupus erythematosus. *Rheumatol Oxf Engl.* 2009;48(4):399-403.
4. Abramovich E, Barrett O, Dreiherr J, Novack V, Abu-Shakra M. Incidence and variables associated with short and long-term mortality in patients with systemic lupus erythematosus and sepsis admitted in intensive care units. *Lupus.* 2018;27(12):1936-43.
5. Joly BS, Coppo P, Veyradier A. Thrombotic thrombocytopenic purpura. *Blood.* 2017;129(21):2836-46.
6. Choi M, Butler E, Clarke A, Girard LP, Gibson P, Skeith L. Managing pregnancy-associated clinical emergencies in systemic lupus erythematosus: a case-based approach. *Expert Rev Clin Immunol* 2020;16(1):5-22.
7. Adam Z, Sokwala A, Shah J, Ali SK. A delay in diagnosis: thrombotic thrombocytopenia purpura occurring in systemic lupus erythematosus. *Pan Afr Med J.* 2019 Oct 21;34:103.
8. Bamidele OF, Akintayo RO, Bojuwoye MO, Alabi TO, Akintayo FC, Bamidele OV. Thrombotic thrombocytopenic purpura as the first presentation in systemic lupus erythematosus. *Reumatologia.* 2018;56(4):268-70
9. Szymanik-Grzelak H, Przychodzeń J, Stelmaszczyk-Emmel A, Pańczyk-Tomaszewska M. Thrombotic thrombocytopenic purpura in the course of systemic lupus erythematosus in a 15-year-old girl. *Cent-Eur J Immunol.* 2017;42(4):407-8.
10. González NS, Lorenzo N, Parodis Y, Ortiz MBA, Kechida M, Perez JCR. Thrombotic thrombocytopenic purpura in a new onset lupus patient? *Immunol Res.* 2017;65(2):454-8.
11. Grzegowska D, Masiak A, Czuszyńska Z, Zietkiewicz M, Homenda W, Pejska M, et al. Thrombotic thrombocytopenic purpura in a patient with systemic lupus

erythematosus-complication of connective tissue disease or overlap syndrome?

Pomeranian J Life Sci.2015;61(2):167-72.

12. El Khayat SS, Medkouri G, Etomba AM, Zamd M, Gharbi MB, Ramadani B. Thrombotic thrombocytopenic purpura and systemic lupus erythematosus: a rare and life-threatening association. Arab J Nephrol Transplant.2012;5(2):103-5.
13. Kafle P, Malakoff GL. Coexistence of systemic lupus erythematosus and thrombotic thrombocytopenic purpura: a case report. Tenn Med J Tenn Med Assoc.2012;105(5):37-8.
14. García Boyero R, Mas Esteve E, Mas Esteve M, Millá Perseguer MM, Marco Buades J, Beltran Fabregat J, et al. Lupus eritematoso sistémico y púrpura trombótica trombocitopénica: un caso refractario sin actividad lúpica asociada. Reum Clin.2013;9 (6):373-5.
15. Tselios K, Klonizakis P, Sarantopoulos A, Gkougkourelas I, Boura P. Fatal refractory thrombotic thrombocytopenic purpura complicating systemic lupus erythematosus. J Clin Rheumatol Pract Rep Rheum Musculoskelet Dis.2013;19(7):412-4.
16. Matsumoto M, Fujimura Y, Wada H, Kokame K, Miyakawa Y, Ueda Y, et al. Diagnostic and treatment guidelines for thrombotic thrombocytopenic purpura (TTP) 2017 in Japan. Int J Hematol.2017;106(1):3-15.
17. Barrows BD, Teruya J. Use of the ADAMTS13 Activity Assay Improved the Accuracy and Efficiency of the Diagnosis and Treatment of Suspected Acquired Thrombotic Thrombocytopenic Purpura. Arch Pathol Lab Med.2014;138(4):546-9.
18. Contreras E, de la Rubia J, Del Río-Garma J, Díaz-Ricart M, García-Gala JM, Lozano M, et al. Diagnostic and therapeutic guidelines of thrombotic microangiopathies of the Spanish Apheresis Group. Med Clin (Barc).2015;144(7):331-e1-331.e13.
19. Knaup H, Stahl K, Schmidt BMW, Idowu TO, Busch M, Wiesner O, et al. Early therapeutic plasma exchange in septic shock: a prospective open-label nonrandomized pilot study focusing on safety, hemodynamics, vascular barrier function, and biologic markers. Crit Care. 2018 Oct 30;22(1):285.
20. Beloncle F, Buffet M, Coindre J-P, Munoz-Bongrand N, Malot S, Pène F, et al. Splenectomy and/or cyclophosphamide as salvage therapies in thrombotic

thrombocytopenic purpura: The French TMA Reference Center experience. Transfusion (Paris).2012;52(11):2436-44.

21. Xibillé-Friedmann D, Pérez-Rodríguez M, Carrillo-Vázquez S, Álvarez-Hernández E, Aceves FJ, Ocampo-Torres MC, et al. Clinical practice guidelines for the treatment of systemic lupus erythematosus by the Mexican College of Rheumatology. Reumatol Clin. 2019;15(1):3-2

Conflicto de intereses

Los autores declaran que no existen conflictos de intereses con otros autores, instituciones, laboratorios, profesionales u otros.

Contribuciones de los autores

Susy Bazán-Ruiz: Concepción de la investigación, recolección de datos de la historia clínica. Participó de la revisión crítica del contenido intelectual. Capacidad de responder en todos los aspectos del artículo Aprobó la versión final a publicar.

Diego F. Pinto Ruiz: Participó en la organización y análisis de los datos recolectados, así como también en el diseño o redacción del manuscrito a publicar. Capacidad de responder en todos los aspectos del artículo Aprobó la versión final a publicar.

Mariella R. Huaman: Participó en la organización y análisis de los datos recolectados, así como también en el diseño o redacción del manuscrito a publicar. Capacidad de responder en todos los aspectos del artículo Aprobó la versión final a publicar.

William J Araujo-Banchon: Participó en la organización y análisis de los datos recolectados, en el diseño o redacción del manuscrito a publicar. Participó de la revisión crítica del contenido intelectual. Capacidad de responder en todos los aspectos del artículo Aprobó la versión final a publicar.