

## Enfermedad granulomatosa crónica: fisiopatología genética y molecular. Pruebas diagnósticas vigentes

Chronic granulomatous disease: genetic and molecular pathophysiology.  
Effective diagnostic tests

Elizabeth Hernández Ramos<sup>1\*</sup> <http://orcid.org/0000-0003-1126-5314>

Vianed Marsán Suárez<sup>1</sup> <http://orcid.org/0000-0001-5659-8214>

<sup>1</sup>Instituto de Hematología e Inmunología. La Habana, Cuba.

\*Autor para la correspondencia: [rchematologia@infomed.sld.cu](mailto:rchematologia@infomed.sld.cu)

### RESUMEN

**Introducción:** La enfermedad granulomatosa crónica es una inmunodeficiencia primaria congénita del sistema inmune innato, originada por defectos en el complejo enzimático nicotinamida adenina dinucleótido fosfato oxidasa presente en células fagocíticas. Estos defectos funcionales causan incapacidad para producir especies reactivas del oxígeno en los fagocitos, que afectan la eliminación de algunos microorganismos patógenos dentro del fagolisosoma. El diagnóstico de esta enfermedad se realiza actualmente mediante la prueba de 1,2,3-dihidrorodamina asistida por citometría de flujo multiparamétrica, o la tinción de fagocitos con nitroazul de tetrazolio asistida por microscopio óptico.

**Objetivos:** Describir los aspectos fisiopatológicos y moleculares de la enfermedad granulomatosa crónica; y discutir aspectos relacionados con las pruebas de diagnóstico antes mencionadas.

**Métodos:** Se realizó una investigación bibliográfica-documental a partir de artículos científicos publicados desde 1933 hasta 2018, para ello fueron consultadas las bases de datos SciELO, PubMed y Springer.

**Desarrollo:** Se exponen las características fisiopatológicas de la enfermedad granulomatosa crónica, así como la relación entre las mutaciones genéticas más

abundantes en la población afectada y la gravedad de las manifestaciones clínicas que presentan los pacientes. Además, se analizan críticamente los beneficios y las deficiencias de dos técnicas que se utilizan actualmente para diagnosticar la enfermedad.

**Conclusiones:** La enfermedad granulomatosa crónica puede generar consecuencias inmunológicas e inflamatorias graves, que se hallan en consonancia con las características genéticas expresadas en el complejo enzimático dañado. El diagnóstico de la enfermedad resulta más confiable, exhaustivo y específico, mediante la citometría de flujo y su prueba de 1,2,3-dihidrorodamina.

**Palabras clave:** enfermedad granulomatosa crónica; estallido respiratorio; sistema NADPH oxidasa.

## ABSTRACT

**Introduction:** Chronic granulomatous disease is a congenital primary immunodeficiency of the innate immune system, caused by defects in the nicotinamide adenine dinucleotide phosphate oxidase enzyme complex present in phagocytic cells. These functional defects cause inability to produce reactive oxygen species in phagocytes, affecting the elimination of some pathogenic microorganisms within the phagolysosome. The diagnosis of this disease is currently made by means of the 1,2,3-dihydrorodamine test assisted by multiparametric flow cytometry, or the staining of phagocytes with nitro-blue tetrazolium assisted by light microscopy.

**Objectives:** To characterize molecular and pathophysiologically the chronic granulomatous disease; and to discuss aspects related to the aforementioned diagnostic tests.

**Methods:** A bibliographic-documentary research was carried out from scientific articles published from 1933 to 2018, for which the SciELO, PubMed and Springer databases were consulted.

**Development:** The pathophysiological characteristics of chronic granulomatous disease are exposed, as well as the relationship between the most abundant genetic mutations in the affected population, and the severity of the clinical manifestations presented by the patients. In addition, the benefits and deficiencies of two techniques currently used to diagnose the disease are critically analyzed.

**Conclusions:** Chronic granulomatous disease can generate severe immunological and inflammatory consequences, which are in line with the genetic characteristics expressed in the damaged enzyme complex. The diagnosis of the disease is more reliable, exhaustive and specific, using flow cytometry and its 1,2,3-dihydrorodamine test.

**Keywords:** chronic granulomatous disease; respiratory burst; NADPH oxidase system.

Recibido: 23/09/2020

Aceptado: 25/02/2021

## Introducción

La enfermedad granulomatosa crónica (EGC) es una inmunodeficiencia primaria (IDP) congénita del sistema inmune innato, originada por defectos en el complejo enzimático nicotinamida adenina dinucleótido fosfato (NADPH) oxidasa o sistema NADPH oxidasa, presente en células fagocíticas, tales como: macrófagos, neutrófilos, monocitos y eosinófilos. Estos defectos funcionales causan deficiencia en la producción de especies reactivas del oxígeno (EROs) de los fagocitos, afectando la necesaria eliminación de algunos microorganismos patógenos dentro del fagolisosoma.<sup>(1,2, 3)</sup> La enfermedad se manifiesta con mayor frecuencia en la infancia con prevalencia de 1 caso por cada 200 000 o 250 000 nacidos vivos, sin preferencia étnica.<sup>(3,4,5)</sup> En el mundo occidental, 70 % de los pacientes muestran un patrón de herencia genética ligada al cromosoma X, en los que la descendencia afectada dependerá del sexo del progenitor que porta la mutación; mientras que el resto muestra un patrón de herencia de tipo autosómica recesiva, en la que ambos padres son portadores de la mutación en una de sus dos variantes alélicas autosómicas.<sup>(6)</sup> En países con elevada tasa de matrimonios consanguíneos, la EGC autosómica recesiva suele ser más común que la ligada al cromosoma X.<sup>(2)</sup> Por otro lado, los pacientes con EGC por herencia ligada al X son el doble de susceptibles a sufrir complicaciones inflamatorias con respecto a los pacientes con herencia autosómica recesiva de la enfermedad.<sup>(1)</sup>

La EGC se identificó por primera vez en la década de 1950 en un niño norteamericano de 12 meses que presentaba linfadenitis crónica supurativa, hepatoesplenomegalia, infiltrados pulmonares y dermatitis eczematoide. En la descripción clásica, de 1959, de la “enfermedad granulomatosa mortal de la infancia”, *Bridges* y otros, informaron: “no se ha encontrado una terapia satisfactoria, y la enfermedad ha progresado implacablemente a través de un debilitamiento severo hasta la muerte final en un período de varios años”<sup>(7)</sup> En virtud de los avances científicos, desde 1959 hasta la actualidad, la supervivencia de los pacientes con EGC ha ido en aumento, gracias a la combinación de profilaxis antibacteriana, antifúngica e inmunomoduladora de por vida, el trasplante de médula ósea hematopoyético y la terapia génica.<sup>(1,8,9,10,11)</sup> El punto de partida decisivo para lograr todo lo expuesto anteriormente es el diagnóstico certero de la enfermedad, pues de este modo el paciente podrá recibir el tratamiento personalizado que requiera, y por tanto, elevar su esperanza y calidad de vida.

El objetivo de este trabajo es describir los aspectos fisiopatológicos y moleculares de la EGC; así como, discutir aspectos relacionados con dos de las pruebas empleadas actualmente para lograr su diagnóstico: la prueba de reducción de nitroazul de tetrazolio (NBT) y la de 1,2,3-dihidrorodamina (DHR).

## Métodos

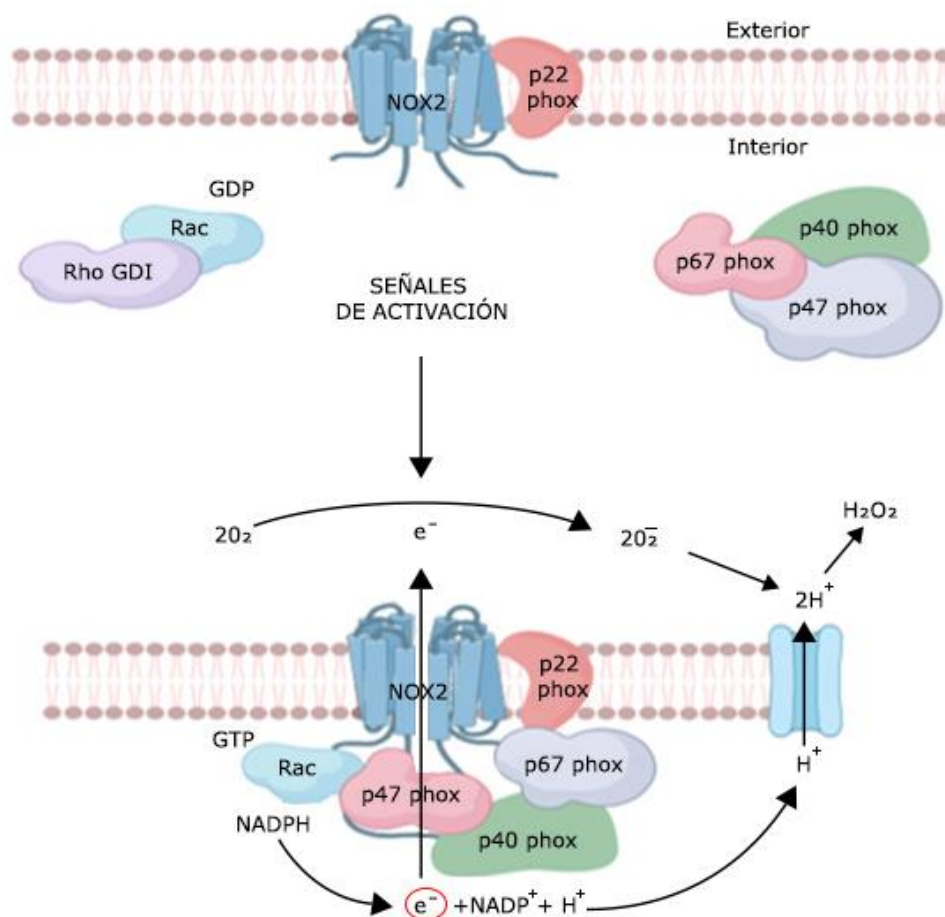
Se llevó a cabo una investigación bibliográfica-documental a partir de artículos científicos publicados entre los años 1933 y 2018, para ello fueron consultadas las bases de datos SciELO, PubMed y Springer.

## Análisis y síntesis de la información

### NADPH oxidasa

El sistema NADPH oxidasa (también conocido como NOX2) comprende 5 glicoproteínas y una proteína G; el heterodímero unido a la membrana: p22<sup>phox</sup> y Nox2 o 91<sup>phox</sup>, que constituye el centro catalítico (se encuentran asociadas en la membrana formando un heterodímero, tanto en la forma activa del complejo como en la inactiva) y 4 subunidades que se localizan en el citosol en su estado basal: p47<sup>phox</sup> (NCF1), p67<sup>phox</sup> (NCF2), p40<sup>phox</sup> (NCF4) y la proteína G denominada Rac (GTPasa Rac), que se encuentra

unida a GDP y a Rho-GDI en su forma inactiva (Fig. 1). Durante el proceso de activación de este complejo, las proteínas citosólicas fosforiladas por acción de la proteína quinasa C, se traslocan a la porción unida a la membrana y ensamblan el complejo oxidasa funcional de 6 componentes.<sup>(12,13)</sup> El complejo NADPH oxidasa también depende de la asociación de las GTPasas citosólicas de bajo peso molecular: Rac1 y Rac2, las cuales permiten la activación del complejo y están involucradas en la regulación del sistema NADPH oxidasa.<sup>(6,14)</sup> (Fig. 1) La NADPH oxidasa activada es capaz de efectuar la transferencia de electrones de NADPH a FAD y al grupo hemo, para reducir el oxígeno molecular ( $O_2$ ) a anión superóxido ( $O_2^-$ ) microbicida y otros agentes citotóxicos, como el peróxido de hidrógeno, que son responsables de la oxidación de proteínas, lípidos, carbohidratos y ácidos nucleicos presentes en agentes infecciosos mediante el proceso denominado estallido respiratorio.<sup>(3, 6)</sup>



**Fig. 1** - Representación esquemática de los mecanismos moleculares del complejo de activación NADPH oxidasa (NOX 2) en la membrana citoplasmática de un gránulo de neutrófilo.

El término “estallido respiratorio” fue acuñado inicialmente por *Baldrige y Gerrard* en 1933,<sup>(15)</sup> después de descubrir que los neutrófilos consumen grandes cantidades de oxígeno durante la fagocitosis. El mecanismo del estallido respiratorio no está relacionado con la vía de fosforilación oxidativa mitocondrial, pues se comprobó que inhibidores mitocondriales clásicos como el cianuro no afectaban el proceso;<sup>(8,16)</sup> pero se conoce que la capacidad de los neutrófilos de destruir bacterias ya internalizadas se daña en ausencia de oxígeno.<sup>(8)</sup> El componente molecular responsable del estallido respiratorio es un flavocitocromo con un máximo de absorbancia cercano a 558 nm que se encuentra unido a la membrana, al que se denominó “flavocitocromo b558”.<sup>(8,17)</sup> El flavocitocromo b558 es el mismo heterodímero antes mencionado compuesto por p22<sup>phox</sup> y Nox2.<sup>(8)</sup> (Fig. 1) Aproximadamente el 85 % del flavocitocromo b558 se expresa constitutivamente en las membranas de los fagocitos, y un porcentaje menor se localiza en el plasma celular y las membranas secretoras de los gránulos.<sup>(8,18)</sup>

### Fisiopatología

Un avance importante en el estudio de la fisiopatología de esta enfermedad se produjo cuando *Quie* y otros hallaron que la fagocitosis y la muerte intracelular no están vinculadas en los pacientes con EGC;<sup>(19)</sup> pues los fagocitos pueden moverse e internalizar microorganismos de forma normal; pero no pueden destruir determinados hongos y bacterias denominados catalasa positivos, debido a su incapacidad de metabolizar el oxígeno para producir EROs.<sup>(2,3,6)</sup> Los organismos catalasa positivos (por ejemplo, *Staphylococcus aureus*, *Pseudomonas*, *Aspergillus fumigatus*, *Paecilomyces variotti*, *Burkholderia cepacia*, *Salmonella*, *Nocardia*, *Candida albicans*, *Enterobacteriaceae*, *Klebsiella spp* y *Serratia spp*) pueden descomponer el peróxido de hidrógeno producido por el huésped en oxígeno y agua, mediante la enzima catalasa.<sup>(20,21)</sup> En humanos, el peróxido de hidrógeno generado por el sistema NADPH oxidasa, también sirve de sustrato a enzimas como las mieloperoxidasas (MPO) para la formación en presencia de cloro, del ácido hipocloroso, otro potente agente oxidante contra patógenos.<sup>(22)</sup>

Además de tener efectos citotóxicos directos, la producción de EROs tiene influencia en otras funciones de la inmunidad innata. Por ejemplo, los pacientes con EGC muestran una expresión y función reducidas de los receptores tipo Toll, los receptores

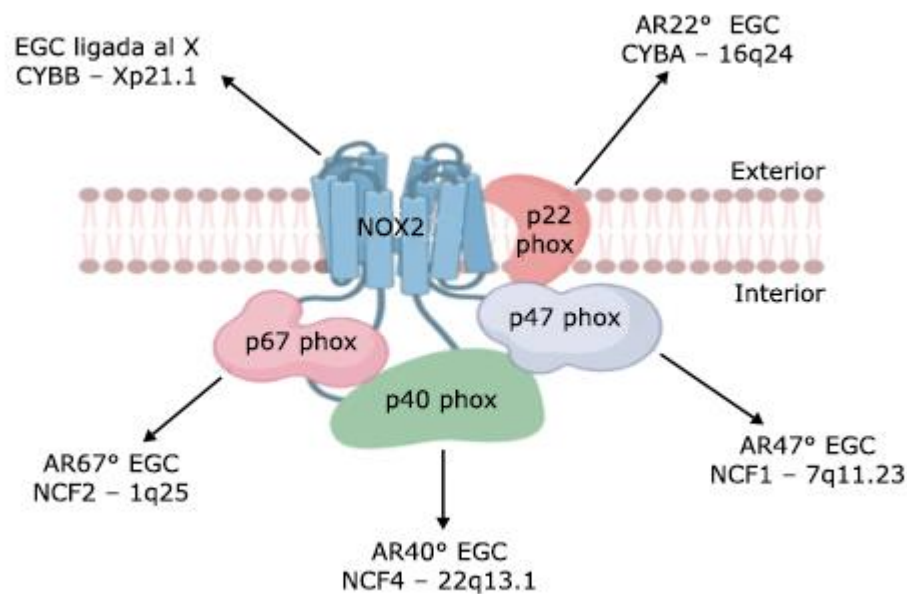
del complemento y los receptores de quimiocinas, que se correlacionan con la gravedad de la enfermedad.<sup>(23)</sup> Además, los neutrófilos también utilizan medios extracelulares de actividad microbicida mediante el uso de trampas extracelulares de neutrófilos.<sup>(24)</sup> Este mecanismo depende de la producción normal de EROs por el sistema NADPH oxidasa.<sup>(25)</sup> *Marzaioli* y otros encontraron que la diferenciación y maduración de células dendríticas y monocitos también se ven afectadas por alteraciones en el sistema NADPH oxidasa.<sup>(26)</sup>

Las manifestaciones clínicas más frecuentes son: linfadenopatía, hepatoesplenomegalia, neumonía recurrente; además de otras manifestaciones como conjuntivitis, sinusitis, dermatitis, estomatitis ulcerativas, diarrea crónica, obstrucción intestinal y osteomielitis supurativa.<sup>(3,6,27)</sup> El primer hallazgo clínico suele ocurrir en edades tempranas y suele ser una adenitis en el área de aplicación de la vacuna BCG, pues algunos pacientes con EGC tienen predisposición a la infección por *Mycobacterium tuberculosis*.<sup>(2,28)</sup> También son comunes los procesos inflamatorios por desregulación del sistema inmunitario y la autoinmunidad.<sup>(1)</sup>

Los fagocitos al no lograr controlar las infecciones, estimulan respuestas inmunitarias celulares crónicas, lo que da lugar a la activación de macrófagos mediada por linfocitos T y a la formación de granulomas compuestos de macrófagos activados, los cuales intentarán eliminar los patógenos a pesar de la producción defectuosa de EROs. La formación de granulomas es un evento inflamatorio clásico en pacientes con EGC, en tal medida, que este aspecto histológico constituye la base del nombre de la enfermedad. Distintos de los relacionados con otras enfermedades, los granulomas en la EGC generalmente no son caseificantes, se encuentran dentro de los tejidos fibróticos en el contexto de inflamación aguda o crónica.<sup>(29)</sup> En pacientes con EGC, los granulomas son propensos a afectar las vísceras huecas, especialmente el colon, el estómago y la vejiga, en dichos granulomas se encuentran macrófagos activados que dan lugar a obstrucciones uretrales, pilóricas y esofágicas.<sup>(30,31)</sup>

## Caracterización genética

Toda mutación patológica que tenga lugar en los genes que codifican las subunidades proteicas del sistema NADPH oxidasa, inducen la EGC (Fig. 2).<sup>(2,4,8,32)</sup> Existe un amplio rango en la capacidad de generar EROs entre los pacientes de EGC, que generalmente varía desde indetectables (0 %) hasta menos del 30 %.<sup>(33)</sup> Aquellos pacientes con mutaciones menos comprometedoras, tienen una producción residual de EROs y no presentan manifestaciones clínicas graves.<sup>(34)</sup>



**Fig. 2** - Mutaciones patológicas del sistema NADPH oxidasa (NOX 2) relacionadas con la enfermedad granulomatosa crónica (EGC).

El patrón de herencia genética más frecuente es la (EGC) ligada al cromosoma X. Otras formas genéticas existentes tienen un patrón de herencia autosómico recesivo (AR): AR-CGD47°, AR-CGD67° y AR-CGD22°.

La causa más común de EGC es un defecto en el gen CYBB (Nox2), ubicado en el brazo corto del cromosoma X (Xp21.1-p11.4). Múltiples tipos de mutaciones del gen CYBB (por ejemplo, delección, cambio de marco de lectura, mutación sin sentido y mutaciones en el sitio de empalme) pueden provocar la no expresión o reducción de la expresión del producto génico. La EGC relacionada con CYBB es heredada de forma recesiva ligada al cromosoma X; sin embargo, se estima que del 10 % al 15 % de las



mutaciones en Nox2 son resultado de nuevas mutaciones que ocurren en la línea germinal.<sup>(8)</sup>

Aunque la base genética de la EGC en casi dos tercios de los pacientes con la enfermedad radica en el locus CYBB, también se reportan mutaciones bialélicas (generalmente un codón de parada prematuro) en el factor citosólico 1 de neutrófilos (NCF1, 7q11.23), que da como resultado un daño en la función biológica del componente p47<sup>phox</sup>.<sup>(8)</sup> La EGC relacionada con NCF1 se hereda de forma autosómica recesiva; en este caso, ambos padres serían portadores asintomáticos de una sola mutación NCF1.<sup>(8)</sup>

Los hombres con una mutación en CYBB o mutaciones bialélicas en CYBA o NCF1, NCF2 o NCF4, presentan manifestaciones clínicas de EGC. Por otro lado, las portadoras femeninas de una sola mutación en CYBB exhiben una actividad NADPH oxidasa afectada en una porción de sus fagocitos, más comúnmente del 20 % al 80 %, como resultado de la inactivación aleatoria del cromosoma X o fenómeno de Lyonización.<sup>(35)</sup> Este fenómeno fue descrito por la doctora *Mery Lyon* en 1961, y consiste en el silenciamiento al azar de un cromosoma X en todas las células somáticas del organismo femenino, con el objetivo de lograr compensación de la dosis génica.<sup>(36)</sup> El estado de portador puede provocar una variedad de síntomas, que incluyen: úlceras aftosas, artralgias y fotosensibilidad cutánea.<sup>(11)</sup> En un estudio de 162 portadores de EGC con herencia ligada al X. *Marciano* y otros, encontraron que las complicaciones infecciosas eran altamente probables en aquellos pacientes con menos del 10 % de actividad de la DHR,<sup>(37)</sup> incluso los pacientes con 10 % al 20 % de actividad de DHR permanecieron en un riesgo sustancialmente mayor de infección. Por esta razón, se aconseja prudente administrar el tratamiento para esta enfermedad cuando la actividad de la DHR cae por debajo del 20 %.<sup>(37)</sup>

Pueden surgir complicaciones adicionales cuando la región del gen Xp21.1 (CYBB) posee una delección génica más sustancial. Las delecciones lo suficientemente grandes como para abarcar tanto el gen CYBB como el locus Kell (gen XK) conducen a un síndrome de delección génica contigua;<sup>(38)</sup> en estos casos se debe considerar la EGC como diagnóstico, particularmente si hay síntomas clínicos relacionados con esta enfermedad.<sup>(8)</sup>

Existen reportes de mutación dominante negativa en Rac2 en dos infantes masculinos.<sup>(39,40)</sup> El primero presentó infecciones en tejidos blandos, neutrofilia y deficiencia en la quimiotaxis de los neutrófilos.<sup>(39,41)</sup> El segundo paciente presentaba disfunción neutrofílica, leucocitosis, linfopenia CD4<sup>+</sup> y niveles reducidos de IgA e IgM.<sup>(40)</sup>

### Pruebas de diagnóstico

En aquellos pacientes con antecedentes clínicos compatibles, se indica realizar el diagnóstico de EGC mediante la evaluación de la funcionalidad del complejo NADPH oxidasa en neutrófilos estimulados.<sup>(42,43)</sup> La prueba del nitroazul de tetrazolio (NBT) se ha utilizado históricamente para medir la formación del anión superóxido. En esta prueba, los neutrófilos se estimulan con acetato de forbolmiristato (PMA) en presencia de colorante NBT.<sup>(44)</sup> Después de la estimulación, el colorante amarillo es reducido por el complejo NADPH oxidasa en neutrófilos normales a formazán, que es un precipitado azul oscuro o púrpura que se retiene dentro de la célula. Las células luego se analizan visualmente por microscopía para detectar este cambio de coloración. La mayoría de los neutrófilos normales será de color azul oscuro, pero los neutrófilos que carecen de un complejo NADPH funcional no cambian de color.<sup>(4)</sup>

La prueba NBT es sencilla y económica, pero con limitaciones importantes que deben ser tomadas en consideración si el diagnóstico de un paciente dependerá enteramente de su resultado. Esta prueba a veces puede diagnosticar portadoras femeninas ligadas al cromosoma X, porque deberían tener una población mixta de células positivas y negativas como resultado del fenómeno de Lyonización. Sin embargo, la lectura manual de la prueba NBT es semicuantitativa y, muy a menudo las portadoras de mutaciones ligadas al cromosoma X no pueden ser bien identificadas. Los portadores de una mutación autosómica recesiva tampoco se distinguen bien en esta prueba, porque las células necesitan solo una pequeña cantidad de NADPH oxidasa funcional para reducir la NBT. Aunque el ensayo NBT requiere poca sangre para realizarse, lo ideal es que la sangre sea fresca, lo que significa que una muestra no sería útil si es necesario transportarla desde grandes distancias. Otros problemas adicionales que tiene este tipo de prueba son los diagnósticos falsos positivos o negativos entre las

portadoras de EGC ligados al cromosoma X.<sup>(45)</sup> Además, la confiabilidad de la prueba depende enteramente de la experiencia en el microscopio óptico del especialista a cargo de realizarla.<sup>(4)</sup>

Desde finales de la década de 1990, la prueba NBT ha sido reemplazada en gran medida por la prueba DHR por citometría de flujo como pilar fundamental para diagnosticar la EGC.<sup>(46,47)</sup> En comparación con la prueba NBT, el ensayo DHR es más fácil de realizar, más confiable, más cuantitativo y más sensible. Similar a la prueba NBT, los fagocitos se estimulan con PMA o lipopolisacárido (LPS) bacteriano; pero luego se incuban con 1,2,3-dihidrorodamina, que penetra en las células libremente y es oxidada intracelularmente por peróxido de hidrógeno u otro EROs (producido en presencia de un sistema normal de NADPH oxidasa-MPO) a 1,2,3-rodamina, la cual emite una señal de 585 nm en el espectro fluorescente cuando es excitada por una luz con longitud de onda de 488 nm.<sup>(48)</sup>

El paso siguiente del proceso es evaluar la fluorescencia de las células estimuladas como una medida sustituta de la actividad de la NADPH oxidasa; mediante el citómetro de flujo se logra detectar la señal de fluorescencia emitida por cada célula por separado, de ahí la gran sensibilidad de este tipo de prueba.<sup>(49)</sup> La intensidad de fluorescencia media de la 1,2,3-rodamina se correlaciona cuantitativamente con la producción intermedia de oxígeno reactivo y la supervivencia posterior en pacientes con EGC.<sup>(34)</sup> Mediante esta prueba se puede diferenciar entre la EGC ligada al cromosoma X, la EGC autosómica recesiva y el estado de portador ligado al X en mujeres.<sup>(46)</sup> También, se puede evaluar la actividad residual de la enzima, la medición del estallido respiratorio en neutrófilos y monocitos por separado, y el grado de Lyonización en las portadoras, que se ha correlacionado con un mayor riesgo de infección en mujeres que tienen una población normal de neutrófilos de menos del 20 % como se mencionó en el acápite anterior.<sup>(4,37,49)</sup>

Resulta importante mencionar que como esta reacción de oxidación es dependiente de la peroxidasa y por tanto, se basa en la actividad de la MPO o peroxidasa eosinofílica en los fagocitos; en caso de deficiencia de MPO, una condición no infrecuente, el ensayo DHR dará un resultado negativo, el cual puede ser

malinterpretado como una deficiencia en el sistema NADPH oxidasa; o sea, como un paciente falso positivo a EGC.<sup>(50)</sup>

La EGC puede generar consecuencias inmunológicas e inflamatorias graves, conduciendo a infecciones potencialmente mortales, procesos inflamatorios por desregulación del sistema inmunitario y autoinmunidad. El diagnóstico de pacientes con síntomas y signos consistentes con dicha enfermedad, se puede realizar mediante la prueba DHR, que es una forma rápida y confiable de evaluar la actividad de la NADPH oxidasa, si se cuenta con los recursos necesarios para su realización. Una vez obtenido el diagnóstico, los resultados de la citometría de flujo de la DHR junto a la secuenciación genética, pueden ayudar a predecir la gravedad de la enfermedad. También, se recomienda realizar estos estudios a los familiares directos de aquellos pacientes positivos a la EGC; además, las pruebas genéticas y prenatales pueden ser útiles para la detección de pacientes portadores.

## Referencias bibliográficas

1. Arnold DE, Heimall JR. A review of chronic granulomatous disease. *Adv Ther.* 2017;34(12):2543-57.
2. Kutlug S, Sensoy G, Birinci A, Saraymen B, Köker MY, Yildiran A. Seven chronic granulomatous disease cases in a single-center experience and a review of the literature. *Asian Pac J Allergy Immunol.* 2018;36(1):35-41.
3. Muñoz Cerón J, Botello MV, Consuelo-Casas M, Díaz DA, Ortega MC. Enfermedad granulomatosa crónica: reporte de caso. *Pediatr.* 2015;48(3):80-5.
4. Yu JE, Azar AE, Chong HJ, Jongco AM 3rd, Prince BT. Considerations in the Diagnosis of Chronic Granulomatous Disease. *J Pediatr Infect Dis Soc.* 2018; May 9;7(suppl\_1): S6-S11 DOI: <https://10.1093/jpids/piy007>
5. Giardino G, Cicalese MP, Delmonte O, Migliavacca M, Palterer B, Loffredo L, et al. NADPH Oxidase Deficiency: A Multisystem Approach. *Oxid Med Cell Longev.* 2017; 2017:4590127.
6. Medrano-E'Vers A, Morales-Hernández AE, Valencia-López R, Hernández-Salcedo DR. Enfermedad granulomatosa crónica. *Med Int Mex.* 2017;33(3):407-14.

7. Bridges RA, Berendes H, Good RA. A Fatal Granulomatous Disease of Childhood: The Clinical, Pathological, and Laboratory Features of a New Syndrome. *AMA J Dis Child.* 1959;97(4):387-408.
8. Rider NL, Jameson MB, Creech CB. Chronic Granulomatous Disease: Epidemiology, Pathophysiology, and Genetic Basis of Disease. *J Pediatr Infect Dis Soc.* 2018;7(suppl\_1):S2-S5.
9. Keller MD, Notarangelo LD, Malech HL. Future of Care for Patients with Chronic Granulomatous Disease: Gene Therapy and Targeted Molecular Medicine. *J Pediatr Infect Dis Soc.* 2018;7(suppl\_1):S40-S4.
10. Gennery A. Recent advances in understanding and treating chronic granulomatous disease. *F1000Research.* 2017; 6:1427.
11. Thomsen IP, Smith MA, Holland SM, Creech CB. A Comprehensive Approach to the Management of Children and Adults with Chronic Granulomatous Disease. *J Allergy Clin Immunol.* 2016;4(6):1082-8.
12. Kulkarni M, Desai M, Gupta M, Dalvi A, Taur P, Terrance A, et al. Clinical, Immunological, and Molecular Findings of Patients with p47phox Defect Chronic Granulomatous Disease (CGD) in Indian Families. *J Clin Immunol.* 2016;36(8):774-84.
13. Al-Zadjali S, Al-Tamemi S, Elnour I, AlKindi S, Lapoumeroulie C, Al-Maamari S, et al. Clinical and molecular findings of chronic granulomatous disease in Oman: family studies. *Clin Genet.* 2015;87(2):185-9.
14. Abo A, Webb MR, Grogan A, Segal AW. Activation of NADPH oxidase involves the dissociation of p21rac from its inhibitory GDP/GTP exchange protein (rhoGDI) followed by its translocation to the plasma membrane. *Biochem J.* 1994;298(3):585-91.
15. Baldrige C, Gerard R. The extra respiration of phagocytosis. *Am J Physiol.* 1933;103(1):235-6.
16. Selvaraj R, Sbarra A. The role of the phagocyte in host-parasite interactions: VII. Di- and triphosphoryl nucleotide kinetics during phagocytosis. *Biochim Biophys Acta-Gen Subj.* 1967;141(2):243-9.
17. Cross AR, Rae J, Curnutte JT. Cytochrome b of the Neutrophil Superoxide-generating System Contains Two Nonidentical Hemes: potentiometric studies of a mutant form of gp91. *J Biol Chem.* 1995;270(29):17075-7.
18. Borregaard N, Cowland JB. Granules of the human neutrophilic polymorphonuclear leukocyte. *Blood.* 1997;89(10):3503-21.

19. Quie PG, White JG, Holmes B, Good RA. In Vitro Bactericidal Capacity of Human Polymorphonuclear Leukocytes: Diminished Activity in Chronic Granulomatous Disease of Childhood. *J Clin Invest.* 1967;46(4):668-79.
20. Bennett N, Maglione PJ, Wright BL, Zerbe C. Infectious Complications in Patients with Chronic Granulomatous Disease. *J Pediatr Infect Dis Soc.* 2018;7(suppl\_1):S12-S7.
21. King J, Henriët SS, Warris A. Aspergillosis in chronic granulomatous disease. *J Fungi.* 2016;2(2):15.
22. Vélez Tobón GJ, Rocha Arrieta YC, Arias Sierra AA, López Quintero JÁ. Función del sistema NADPH oxidasa en la formación de trampas extracelulares de los neutrófilos (NETs). *Rev Cub Hematol Inmunol Hemoter.* 2016;32(1):43-56.
23. Hartl D, Lehmann N, Hoffmann F, Jansson A, Hector A, Notheis G, et al. Dysregulation of innate immune receptors on neutrophils in chronic granulomatous disease. *J Allergy Clin Immunol.* 2008;121(2):375-82.e9.
24. Dinauer MC. Primary immune deficiencies with defects in neutrophil function. *Hematology.* 2016;2016(1):43-50.
25. Fuchs TA, Abed U, Goosmann C, Hurwitz R, Schulze I, Wahn V, et al. Novel cell death program leads to neutrophil extracellular traps. *J Cell Biol.* 2007;176(2):231-41.
26. Marzaioli V, Hurtado-Nedelec M, Pintard C, Tlili A, Marie J-C, Monteiro RC, et al. NOX5 and p22phox are 2 novel regulators of human monocytic differentiation into dendritic cells. *Blood.* 2017;130(15):1734-45.
27. Schwenkenbecher P, Neyazi A, Donnerstag F, Ringshausen FC, Jacobs R, Stoll M, et al. Chronic Granulomatous Disease First Diagnosed in Adulthood Presenting With Spinal Cord Infection. *Front Immunol.* 2018;9:1258.
28. Khan TA, Cabral-Marques O, Schimke LF, de Oliveira EB, Jr., Amaral EP, D'Império Lima MR, et al. Tuberculosis in an autosomal recessive case of chronic granulomatous disease due to mutation of the NCF1 gene. *Allergol Immunopath.* 2016;44(3):276-9.
29. Schäppi MG, Jaquet V, Belli DC, Krause K-H. Hyperinflammation in chronic granulomatous disease and anti-inflammatory role of the phagocyte NADPH oxidase. *Semin Immunopathol.* 2008;30(3):255-71.
30. Khangura SK, Kamal N, Ho N, Quezado M, Zhao X, Marciano B, et al. Gastrointestinal features of chronic granulomatous disease found during endoscopy. *Clin Gastroenterol Hepatol.* 2016;14(3):395-402. e5.

31. Henrickson SE, Jongco AM, Thomsen KF, Garabedian EK, Thomsen IP. Noninfectious Manifestations and Complications of Chronic Granulomatous Disease. *J Pediatr Infect Dis Soc.* 2018;7(suppl\_1):S18-S24.
32. O'Neill S, Brault J, Stasia M-J, Knaus UG. Genetic disorders coupled to ROS deficiency. *Redox Biol.* 2015;6:135-56.
33. Messina CGM, Reeves EP, Roes J, Segal AW. Catalase negative *Staphylococcus aureus* retain virulence in mouse model of chronic granulomatous disease. *FEBS Lett.* 2002;518(1-3):107-10.
34. Kuhns DB, Alvord WG, Heller T, Feld JJ, Pike KM, Marciano BE, et al. Residual NADPH oxidase and survival in chronic granulomatous disease. *N Engl J Med.* 2010;363(27):2600-10.
35. Battersby AC, Cale CM, Goldblatt D, Gennery AR. Clinical Manifestations of Disease in X-Linked Carriers of Chronic Granulomatous Disease. *J Clin Immunol.* 2013;33(8):1276-84.
36. Holland SM. Chronic Granulomatous Disease. *Clin Rev Allergy Immunol.* 2010;38(1):3-10.
37. Marciano BE, Zerbe CS, Falcone EL, Ding L, DeRavin SS, Daub J, et al. X-linked carriers of chronic granulomatous disease: Illness, lyonization, and stability. *J Allergy Clin Immunol.* 2018;141(1):365-71.
38. Watkins CE, Litchfield J, Song E, Jaishankar GB, Misra N, Holla N, et al. Chronic granulomatous disease, the McLeod phenotype and the contiguous gene deletion syndrome-a review. *Clin Mol Allergy.* 2011;9(1):13.
39. Kurkchubasche AG, Panepinto JA, Tracy TF, Thurman GW, Ambruso DR. Clinical features of a human Rac2 mutation: A complex neutrophil dysfunction disease. *J Pediatr.* 2001;139(1):141-7.
40. Accetta D, Syverson G, Bonacci B, Reddy S, Bengtson C, Surfus J, et al. Human phagocyte defect caused by a Rac2 mutation detected by means of neonatal screening for T-cell lymphopenia. *J Allergy Clin Immunol.* 2011;127(2):535-8. e2.
41. Ambruso DR, Knall C, Abell AN, Panepinto J, Kurkchubasche A, Thurman G, et al. Human neutrophil immunodeficiency syndrome is associated with an inhibitory Rac2 mutation. *Proc Natl Acad Sci.* 2000;97(9):4654.

42. Zielonka J, Hardy M, Michalski R, Sikora A, Zielonka M, Cheng G, et al. Recent Developments in the Probes and Assays for Measurement of the Activity of NADPH Oxidases. *Cell Biochem Biophys*. 2017;75(3):335-49.
43. Saleem N, Ahmed TA, Bashir M. Chronic granulomatous disease. *J Pak Med Assoc*. 2016;66(1):97-100.
44. Ochs HD, Igo RP. The NBT slide test: A simple screening method for detecting chronic granulomatous disease and female carriers. *J Pediatr*. 1973;83(1):77-82.
45. Milligan KL, Mann D, Rump A, Anderson VL, Hsu AP, Kuhns DB, et al. Complete Myeloperoxidase Deficiency: Beware the “False-Positive” Dihydrorhodamine Oxidation. *J Pediatr*. 2016;176:204-6.
46. Fleisher TA, Madkaikar M, Rosenzweig SD. Application of Flow Cytometry in the Evaluation of Primary Immunodeficiencies. *Indian J Pediatr*. 2016;83(5):444-9.
47. El Hawary R, Meshaal S, Deswarte C, Galal N, Abdelkawy M, Alkady R, et al. Role of Flow Cytometry in the Diagnosis of Chronic Granulomatous Disease: the Egyptian Experience. *J Clin Immunol*. 2016;36(6):610-8.
48. Vowells SJ, Fleisher TA, Sekhsaria S, Alling DW, Maguire TE, Malech HL. Genotype-dependent variability in flow cytometric evaluation of reduced nicotinamide adenine dinucleotide phosphate oxidase function in patients with chronic granulomatous disease. *J Pediatr*. 1996;128(1):104-7.
49. Mauch L, Lun A, O’Gorman MRG, Harris JS, Schulze I, Zychlinsky A, et al. Chronic Granulomatous Disease (CGD) and Complete Myeloperoxidase Deficiency Both Yield Strongly Reduced Dihydrorhodamine 123 Test Signals but Can Be Easily Discerned in Routine Testing for CGD. *Clin Chem*. 2007;53(5):890-6.
50. Roos D, de Boer M. Molecular diagnosis of chronic granulomatous disease. *Clin Exp Immunol*. 2014;175(2):139-49.

### **Conflicto de intereses**

Los autores no declaran conflictos de intereses.

### **Contribuciones de los autores**

*Elisa Hernández Ramos*: Realizó recopilación de toda la bibliografía utilizada, seleccionó los artículos relevantes para la revisión, hizo aportaciones importantes a



la concepción del artículo, la redacción del borrador, la revisión crítica de su contenido intelectual y la aprobación final de la versión que va a publicarse.

*Vianed Marsán Suárez:* Participó en la recopilación de toda la bibliografía utilizada, la selección de los artículos relevantes, hizo aportes importantes a la concepción del artículo, la redacción del borrador, la revisión crítica de su contenido intelectual y la aprobación final de la versión que va a publicarse.