

Medicent Electrón. 2022 ene.-mar.;26(1)

Informe de Caso

Diagnóstico por imágenes de un odontoma complejo. Presentación de un caso

Diagnostic imaging of a complex odontoma. A case report

Liliet Melissa Saura Cuesta^{1*} <http://orcid.org/0000-0002-8802-5266>

Sandra Tirado Saura² <http://orcid.org/0000-0003-2603-9811>

Idonis Medina Estrada³ <http://orcid.org/0000-0003-1059-3447>

¹Hospital Universitario Clínico-Quirúrgico «Arnaldo Milián Castro». Santa Clara, Villa Clara. Cuba.

²Universidad de Ciencias Médicas de Villa Clara. Villa Clara.

³Hospital Universitario Clínico-Quirúrgico «Arnaldo Milián Castro». Santa Clara, Villa Clara. Cuba.

*Autor para la correspondencia: Correo electrónico: lilietmelissa76@gmail.com

RESUMEN

Los odontomas son los tumores más frecuentes del área bucal y maxilofacial. Presentamos un caso clínico de una paciente femenina de 50 años, con cuadros de sinusitis a repetición y dolor en región maxilar derecha. Se le realiza tomografía axial computarizada simple de macizo facial, donde se observó una imagen amorfa de densidad variable a nivel del hueso maxilar derecho, que involucraba la porción

inferior del seno, compatible con tumor odontogénico, probablemente benigno, sugestiva de un odontoma complejo.

DeCS: odontoma/diagnóstico por imagen; anomalías dentarias/diagnóstico por imagen.

ABSTRACT

Odontomas are the most common tumours located in the oral and maxillofacial region. We present a 50-year-old female patient with recurrent sinusitis and pain in the right maxillary region. A simple computed axial tomography of the facial mass was performed, where an amorphous image of variable density was observed at the level of the right maxillary bone, involving the lower portion of the sinus, compatible with an odontogenic tumour, probably benign and suggestive of a complex odontoma.

MeSH: odontoma/diagnostic imaging; tooth abnormalities/diagnostic imaging.

Recibido: 9/07/2021

Aprobado: 7/10/2021

El término odontoma se refiere a una neoplasia benigna mixta, de origen odontógeno, o sea, es una lesión de células odontogénicas epiteliales y mesenquimatosas, completamente diferenciadas y que forman esmalte, dentina, pulpa y cemento.⁽¹⁾

La primera descripción de un tumor odontogénico fue realizada en 1746 por el odontólogo francés Pierre Fauchard. Sin embargo, el término fue acuñado por Pierre Paul Broca, en 1867 para nombrar cualquier tipo de neoplasia que surgiera por el crecimiento excesivo, transitorio o completo de tejidos dentales.^(1,2)



Mosqueda menciona que más del 95 % de todos los tumores odontogénicos informados en grandes series son benignos, y alrededor del 75 % están representados por odontomas, ameloblastomas y mixomas.⁽³⁾

Los odontomas son los tumores más frecuentes del área bucal y maxilofacial y representan, según diversas fuentes, entre un 22 % y un 67 % de todos los tumores odontogénicos de los maxilares.⁽¹⁾

Presentan los mismos rasgos histológicos que una pieza dentaria normal, así como un origen embrionario similar.⁽⁶⁾ Son lesiones habitualmente hamartomatosas que suelen encontrarse sobre dientes no erupcionados.^(1,4)

Afectan por igual a los maxilares y a la mandíbula, con un ligero predominio de los maxilares, y no tienen preferencia por sitio específico en la arcada, aunque con mayor frecuencia se presentan en el área de los terceros molares y los caninos superiores.⁽¹⁾

Los odontomas aparecen con mayor frecuencia en personas jóvenes, sobre todo en niños; aunque se pueden diagnosticar a cualquier edad, especialmente antes de la segunda y tercera décadas de vida.⁽¹⁾

En la literatura no existe un acuerdo entre los diferentes autores acerca de la tendencia de este tumor por determinado sexo, puesto que no se informan diferencias importantes entre hombres y mujeres, aunque algunos mencionan en el odontoma compuesto una ligera predilección por el sexo masculino.^(1,5)

En cuanto al color de la piel, se evidencia mayor incidencia en personas caucásicas (65 %), en chinos del 6 al 6.7%, mientras que la incidencia en africanos es baja.⁽¹⁾

La patogenia no está clara, pero los traumatismos durante la dentición primaria, la herencia y las mutaciones genéticas, se aceptan como posibles factores causales. Igualmente, su presencia puede ser asociada con la retención o alteración en la erupción de piezas dentales, maloclusión, y desvitalización de dientes contiguos.^(1,6,7)

Los odontomas también pueden manifestarse como parte de algunos síndromes: síndrome de Gardner, síndrome de Hermann, adenomatosis colónica familiar y síndrome del nevo de células basales.⁽⁶⁾



Presentación del Paciente

Paciente femenina, de 50 años, con antecedentes de cuadros de sinusitis a repetición. Acudió a consulta por presentar dolor en región maxilar derecha y sangrado y secreción por fosa nasal ipsolateral. Al examen físico se constata el dolor a la palpación en esa región y la secreción nasal.

Como exámenes complementarios se indicaron estudios de imagen.

En la radiografía de senos perinasales y panorámica se visualiza una imagen radiopaca amorfa, con halo radiolúcido, que se proyecta en el interior del seno maxilar derecho en posible correspondencia con diente retenido.

Se realiza una tomografía axial computarizada (TAC) de macizo facial, con cortes a 1 mm de espesor, sin la administración de contraste endovenoso (EV).

A nivel del hueso maxilar derecho e involucrando la porción inferior del seno, se observa imagen amorfa de aspecto tumoral, de densidad variable, predominantemente hiperdensa (2526 UH, densidad similar al molar) con áreas de menor densidad en su interior (848 UH, densidad ósea), de contornos algo irregulares, bien delimitados, que mide en corte axial 22 x 23 mm, que produce discreto abombamiento de la cortical e irregularidad de esta, sin ruptura, asociado a esclerosis de la pared lateral de dicho seno. La imagen tomográfica es compatible con tumor odontogénico, probablemente benigno, compatible con odontoma complejo (Figuras 1 y 2).



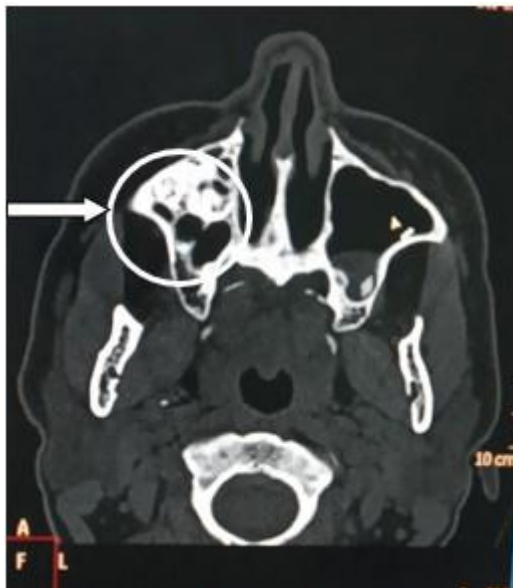

Figura 1. TAC simple de macizo facial: Odontoma Complejo en el interior del seno maxilar derecho en cortes tomográficos axiales.

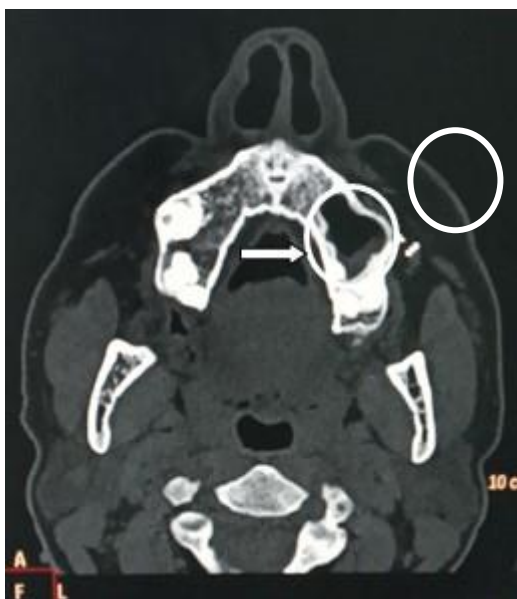

Figura 2. TAC simple de macizo facial: Odontoma complejo en hueso maxilar derecho en cortes tomográficos axiales.

A partir de los cortes axiales obtenidos se realizan reconstrucciones multiplanares en los planos coronal y sagital (Figura 3).

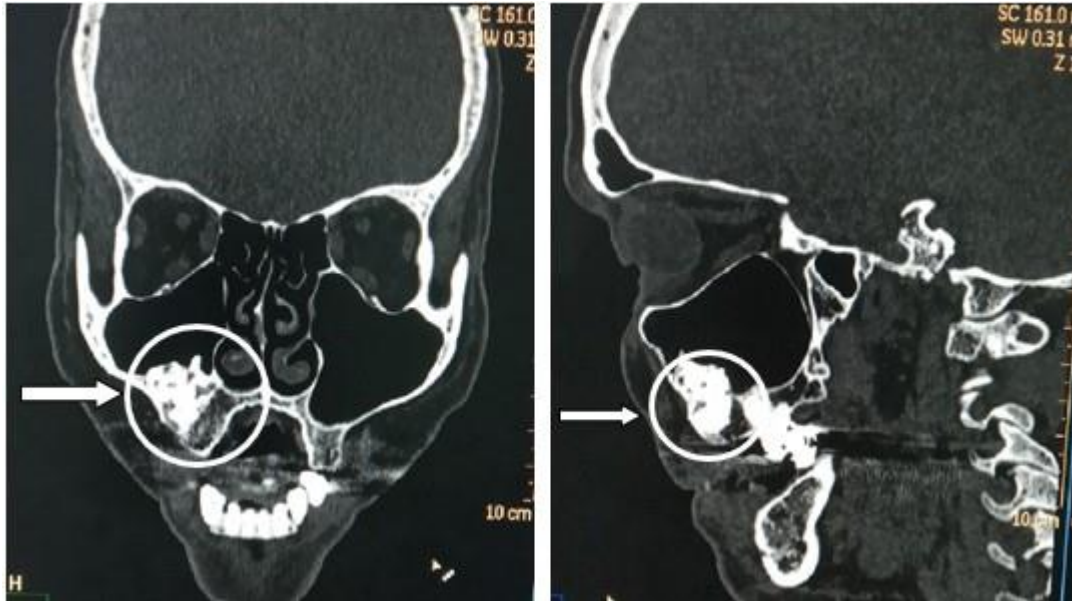


Figura 3. TAC simple de macizo facial: Odontoma complejo del maxilar derecho en reconstrucciones coronales (A) y sagitales (B).

Además, se observa pequeño pólipos en seno maxilar derecho hacia su pared lateral, engrosamiento mucoso marginal de ambos senos maxilares con predominio izquierdo, con calcificación posterior y engrosamiento de los cornetes nasales, en relación con signos de sinusopatía crónica (Figuras 4 y 5).

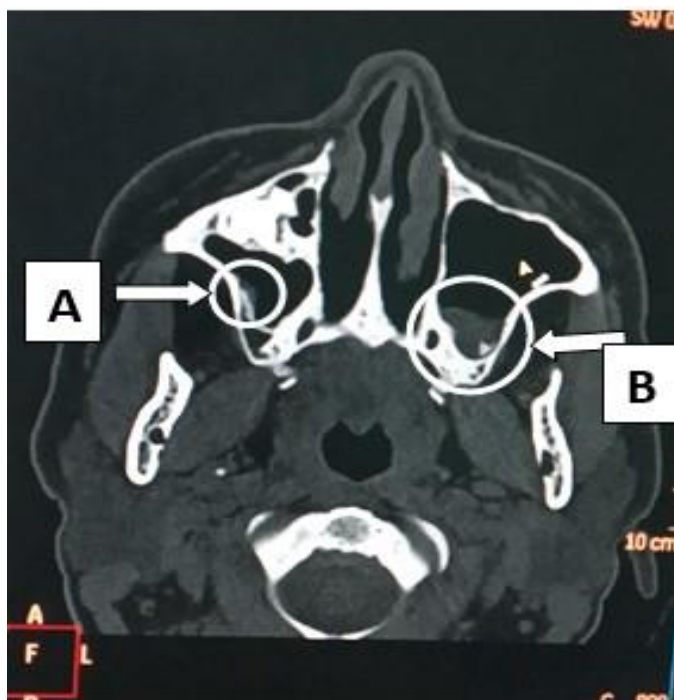


Figura 4. TAC simple de macizo facial: Pequeño pólipo en seno maxilar derecho (A) y engrosamiento mucoso marginal de ambos senos maxilares con predominio izquierdo (B), en corte axial.

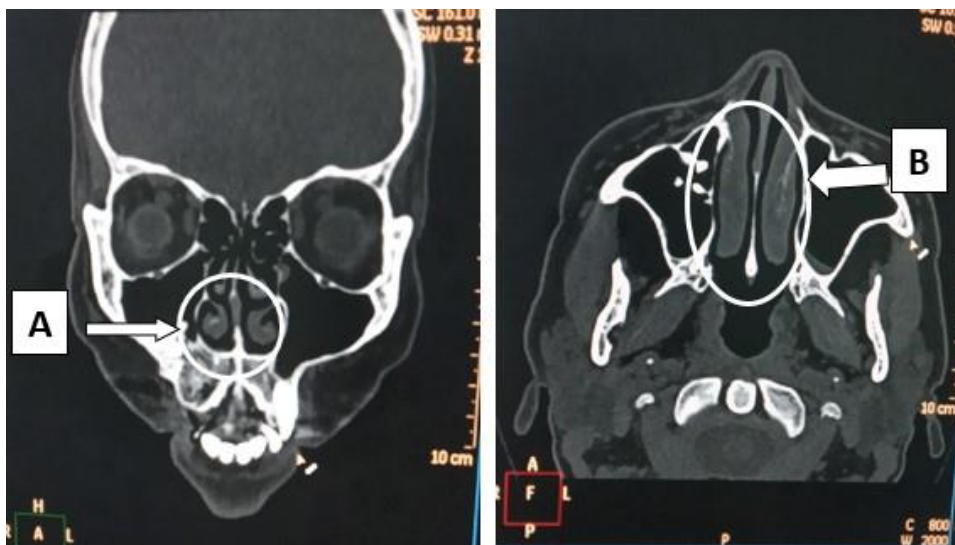


Figura 5. TAC simple de macizo facial: Engrosamiento de los cornetes nasales en reconstrucción coronal (A) y corte axial (B)

La paciente recibió tratamiento médico con antibioticoterapia, analgésicos, antihistamínicos y vaporizaciones, que hizo evolucionar favorablemente el cuadro de sinusopatía, dado por dolor y secreción nasal, que fue su motivo de consulta. Se mantiene actualmente asintomática y se encuentra pendiente de tratamiento quirúrgico.

Comentario

La Organización Mundial de la Salud (OMS), sobre la base de las características histológicas que exhiben cada uno de los odontomas, los ha dividido en compuesto y complejo.⁽⁷⁾

El odontoma compuesto se caracteriza porque los tejidos dentarios que lo constituyen están dispuestos en forma ordenada y dan lugar a la formación de múltiples estructuras dentarias, que tienden a parecerse a los dientes normales, pero con gran variación en el tamaño y la forma.⁽¹⁾

El odontoma complejo se trata de una malformación en la que están representados todos los tejidos dentarios, casi siempre bien constituidos, pero dispuestos de forma más o menos desordenada. Son uniloculares, y están separados del hueso normal por una línea nítida de corticación.⁽⁶⁾

Los odontomas son los tumores más frecuentes del área bucal y maxilofacial. ⁽¹⁾ Según la literatura, los odontomas complejos son más comunes en la zona mandibular posterior.^(5,8) También puede localizarse desplazado a otros sitios como el seno maxilar, paredes del seno maxilar izquierdo, en la cavidad nasal, piso de la órbita, ángulo de la rama mandibular, parte posterior de la mandíbula y también se han descrito casos extraóseos.⁽⁷⁾ En el caso informado, la lesión se localizó en el hueso maxilar, involucrando el seno maxilar derecho.

A la clasificación histológica de los odontomas se suma la clasificación de carácter clínico, en la cual existen tres tipos de odontomas: central (intraóseo), periférico



(extraóseo o de los tejidos blandos) y erupcionado, siendo los intraóseos los más frecuentes,^(1,2,9) lo cual muestra concordancia con nuestra paciente.

Falkinhoff plantea que su formación se inicia durante la infancia, lo que coincide con el desarrollo de la dentición natural; y Núñez y col. destacan que son prevalentes durante la primera y segunda décadas de vida.^(5,6) Sin embargo, en nuestra paciente se diagnosticó a los 50 años de edad.

Los signos más frecuentes son una erupción dentaria retardada y persistencia de dientes temporales, también puede existir edema y agenesia de dientes permanentes, aunque es muy común que pasen inadvertidos durante años, porque no producen síntomas ni signos, ni se manifiestan. Rara vez erupcionan, pero a veces causan expansión ósea y deformidad facial. En la mayoría de los casos son descubiertos por casualidad por medio de hallazgo radiográfico.^(1,5) El odontoma complejo de esta paciente pasó inadvertido durante años, por cursar de forma asintomática y fue diagnosticado como un hallazgo tomográfico.

El odontoma pasa por los mismos estadios que los dientes en desarrollo. En primer lugar, existe una reabsorción ósea, por lo que radiológicamente la lesión es radiolúcida. Seguidamente, se produce un estadio intermedio; debido a la calcificación parcial de los tejidos odontogénicos, este estadio se caracteriza por una imagen radiolúcida-radiopaca. Este proceso prosigue hasta que se alcanza el estadio más radiopaco, en el que se completa la calcificación de los tejidos dentales.⁽⁶⁾

En el odontoma complejo las imágenes del material calcificado, por lo general, son irregulares y difusas. Muestran una radiopacidad única, que no tiene forma específica, sino que es una masa irregular radiopaca, sólida y desorganizada.^(1,6,7)

Los odontomas compuestos se presentan radiográficamente como múltiples formaciones radiopacas, que recuerdan a estructuras dentarias más o menos numerosas.^(5,7) Tanto en el odontoma complejo como en el compuesto, se observa



en la periferia del material calcificado una banda radiolúcida que se corresponde con la cápsula de tejido conjuntivo.⁽¹⁾ En la paciente la TAC fue muy útil al permitir

evaluar con detalles las características morfológicas del tumor y medir las diferentes densidades.

Todo odontoma compuesto o complejo, debe ser extirpado quirúrgicamente, ya que puede generar complicaciones locales como: retención dentaria, desplazamiento de piezas dentales, destrucción ósea, formación de lesiones quísticas o tumorales tipo ameloblastoma, entre otras.^(1,7,10) Por tal motivo, la paciente está pendiente de tratamiento quirúrgico, a pesar de su evolución favorable.

REFERENCIAS BIBLIOGRÁFICAS

1. Martínez E, Medina C, Aguilar J, González J, Santiago A, Agurto A, et al. Odontoma: una revisión de la literatura. Acta Bioclin [internet] 2018 [citado 7 may 2021];8(16):[aprox 5 p.]. Disponible en:

<http://erevistas.saber.ula.ve/index.php/actabioclinica/article/download/11260/219219/22384>

2. Thistle L, Muela D, Nevárez MM, Ríos VA, Nevárez A. Aspectos descriptivos del odontoma: revisión de la literatura. Rev Odont Mex [internet]. 2016 [citado 7 may 2021];20(4):[aprox. 4 p.] Disponible en:

http://www.scielo.org.mx/scielo.php?script=sci_arttext&pid=S1870-199X2016000400272&lng=es

3. Pereira da Silva L, Sampaio M, Jefferson da Rocha GJ, Ferreira do Nascimento, Souza Andrade ES, Veras AP. Retrospective study of 289 odontogenic tumors in a Brazilian population. Med Oral Patol Oral Cir Bucal [internet]. 2017 [citado 14 jun 2021]; 22(3):[aprox. 4 p.]. Disponible en:

<https://www.ncbi.nlm.nih.gov/pmc/articles/PMC4867199/>



4. Wright JM, Soluk M. Odontogenic tumors. Where are we in 2017? J Istanbul Univ Fac Dent [internet]. 2017 [citado 7 may 2021];51:[aprox. 20 p.]. Disponible en: <https://www.ncbi.nlm.nih.gov/pmc/articles/PMC5750825/>
5. Martinovic G, Santorcuato B, Alister JP, Plaza C, Raffo J. Odontoma Compuesto: Diagnóstico y Tratamiento Reporte de Casos & Revisión de la Literatura. Int J Odontostomat [internet]. 2017 [citado 7 may 2021]; 11(4):[aprox. 5 p.]. Disponible en: https://scielo.conicyt.cl/scielo.php?script=sci_arttext&pid=S0718-381X2017000400425&lng=es
6. Falkinhoff PE, García Reig EL. Los odontomas y sus implicancias. Rev Asoc Odontol Argent [internet]. 2019 Ene-Mar [citado 7 may 2021];107:[aprox. 5 p.]. Disponible en: <http://docs.bvsalud.org/biblioref/2019/06/998717/4-los-odontomas-y-sus-implicancias.pdf>
7. Ricardo OA, Cantillo Y, Simons SJ. Odontoma compuesto. Presentación de un caso. Rev Inf Cient [internet]. 2018 [citado 7 may 2021];97(1): [aprox. 9 p.]. Disponible en: http://scielo.sld.cu/scielo.php?script=sci_arttext&pid=S1028-99332018000700486&lng=es
8. Núñez CL, Zamorano YG, Moreno SM, Landaeta MM, Fernández TMA, Donoso HF. Odontoma complejo erupcionado: reporte de un caso. Rev Clin Periodoncia Implantol Rehabil Oral [internet]. 2016 [citado 7 may 2021];9(1):[aprox. 4 p.]. Disponible en: https://scielo.conicyt.cl/scielo.php?pid=S0719-01072016000100002&script=sci_arttext
9. Assaoa A, Loureiro de Freitas D, Tostes D. A rare case report of an adenomatoid odontogenic tumor associated with odontoma in the maxillar. Int J Surg Case Rep [internet]. 2017 [citado 7 may 2021];39:[aprox. 4 p.]. Disponible en: <https://www.sciencedirect/science/article/pii/S221026121730411X>



10. Yllarreta M, Guerra O, Leiva L. Odondoma complejo y quiste dentígero concurrentes asociados a retención dentaria. Medicent Electrón. [internet] oct.-dic 2020 [citado 6 jul 2021];24:[aprox. 4]. Disponible en:
http://scielo.sld.cu/scielo.php?script=sci_arttext&pid=S1029-30432020000400833

Conflictos de intereses

Los autores plantean que no tienen conflictos de interés.

