

Medicent Electrón. 2023 ene.mar.;26(4)

Informe de Caso

## Cistoadenoma mucinoso apendicular

### Appendiceal mucinous cystadenoma

Brillyt García Rodríguez<sup>1</sup> <https://orcid.org/0000-0001-9787-115X>

Yenis Echeverría García<sup>1\*</sup> <https://orcid.org/0000-0002-1873-3574>

<sup>1</sup>Hospital Universitario Clínico-Quirúrgico Arnaldo Milián Castro. Santa Clara, Villa Clara. Cuba.

\* Autor para la correspondencia: Correo electrónico: [yeniseq1982@gmail.com](mailto:yeniseq1982@gmail.com)

## RESUMEN

El cistoadenoma apendicular es una neoplasia poco frecuente, que tiene una incidencia de 0,2 % a 0,3 % en todas las apendicetomías; esta afección predomina en pacientes féminas y su presentación es poco específica en cuanto a los síntomas, los cuales pueden compararse a un cuadro de apendicitis aguda, una masa abdominal, un cuadro obstructivo o ginecológico, o manifestaciones urológicas, que son las menos frecuentes. Se presentó una paciente femenina de 59 años de edad con dolor abdominal localizado en la fosa ilíaca derecha de 4 meses de evolución; se realizaron varios exámenes complementarios, una laparoscopia diagnóstica, una laparotomía exploratoria y también una apendicetomía. Después de estos exámenes se realizó un diagnóstico histológico de cistoadenoma mucinoso apendicular.

**DeCS:** cistoadenoma mucinoso apendicular; laparotomía; condiciones patológicas, signos y síntomas.

## ABSTRACT

Appendiceal cystadenoma is a rare neoplasm, with an incidence of 0.2% to 0.3% among all appendectomies; this condition predominates in female patients and its presentation is unspecific in terms of symptoms, which can be compared to acute appendicitis, an abdominal mass, obstructive or gynecological symptoms, or urological manifestations, which are the least frequent. We present a 59-year-old female patient with an abdominal pain over 4 months located in the right iliac fossa; several complementary tests were performed such as a diagnostic laparoscopy, an exploratory laparotomy and an appendectomy. After these examinations, a histological diagnosis of appendiceal mucinous cystadenoma was made.

**MeSH:** cystadenoma, mucinous; laparotomy; pathological conditions, sing and symptoms.

Recibido: 23/02/2022

Aprobado: 4/07/2022

La enfermedad apendicular representa más del 50 % de la actividad quirúrgica general, que incluye también los casos raros, como los tumores primitivos de ese órgano: el 90 % corresponde a carcinoides, el 8 % a mucocelos y solo el 2 % a los adenocarcinomas. El mucocelo del apéndice, según cita Oana Anisa Nutu y otros, fue descrito por primera vez en 1886 por Rokitansky quien lo llamo: *hydrops processus vermiformes*.<sup>(1)</sup> Los mucocelos apendiculares se presentan en un rango de 0,2 % a 0,3 % en las muestras apendiculares, considerándose una enfermedad rara caracterizada por distensión de la luz debido a la acumulación de mucina. Esto ocurre, generalmente, como resultado de la obstrucción de la luz por un fecalito u otra lesión como una estenosis inflamatoria.<sup>(2)</sup> La distensión llega a producir atrofia de las células mucosas que secretan mucus y la producción de secreciones se detiene. El cistoadenoma mucinoso es la forma más común ya que se presenta en el 63 % - 84 % de los casos y muestra cambios de epitelio vellosa adenomatoso con algún grado de atipia. En la mayoría de los pacientes



se trata de una lesión benigna. Es una enfermedad clínica que con poca frecuencia se considera en el diagnóstico diferencial de las lesiones localizadas en el cuadrante inferior derecho del abdomen.<sup>(3)</sup>

### Presentación del paciente

Se presenta una paciente de 59 años de edad con enfermedad pulmonar obstructiva crónica (EPOC) hace más menos 2 años, para lo cual lleva tratamiento con salbutamol y fluticazona. La paciente acudió al cuerpo de guardia por presentar, hace más menos 4 meses, un dolor abdominal localizado en la fosa ilíaca derecha acompañado de aumento de volumen, además de astenia y anorexia; por estas razones se decidió su ingreso para estudio y tratamiento.

En el examen físico se constataron los siguientes aspectos: abdomen distendido, con masa palpable a nivel de la fosa ilíaca derecha de aproximadamente 5 cm, dolorosa a la palpación superficial y profunda, ruidos hidroaéreos normales, y no visceromegalia. El resto del examen físico fue negativo. Se le realizaron varios exámenes complementarios: Hto: 0,38 g/L, tiempo de sangramiento: 1 minuto, tiempo de coagulación: 10 minutos, conteo de plaquetas:  $250 \times 10^9/L$ , leucograma con diferencial: leucocitos  $8,7 \times 10^9/L$ , neutrófilos 0,66/L, linfocitos 0,34/L, tiempo de protrombina: control 13 segundos y paciente 13 segundos. El tiempo parcial de tromboplastina con caolín: control 26 segundos y paciente 6 segundos, glucemia: 4,3 mmol/L, creatinina 73  $\mu\text{mol/L}$ , alanin-aminotransferasa: 11,1 U/L, proteínas totales: 73,0 g/L, albúmina: 42,3 g/L, y globulinas: 33,0 g/L.

Se le realizó un electrocardiograma que tuvo un resultado normal. Por otra parte, en el ultrasonido abdominal se detectó una imagen compleja, hipoecogénica hacia la proyección de la fosa ilíaca derecha que medía 73 mm x 40 mm, en íntimo contacto con los vasos ilíacos derechos que no muestran flujo Doppler en su interior y de contornos bien delimitados.

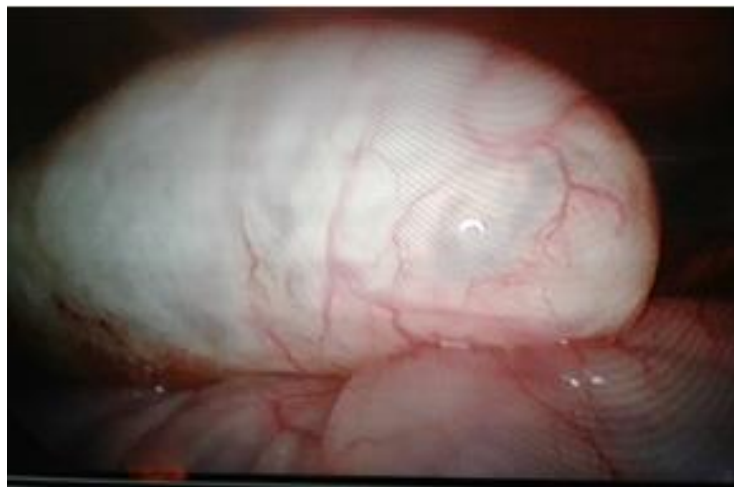
En la tomografía computarizada de abdomen se observó una imagen hipodensa de 20 UH de contornos bien delimitados que medían en el corte axial 54 mm x 46 mm, con vaso central que se localizaba entre la fosa ilíaca derecha y el flanco derecho en íntimo



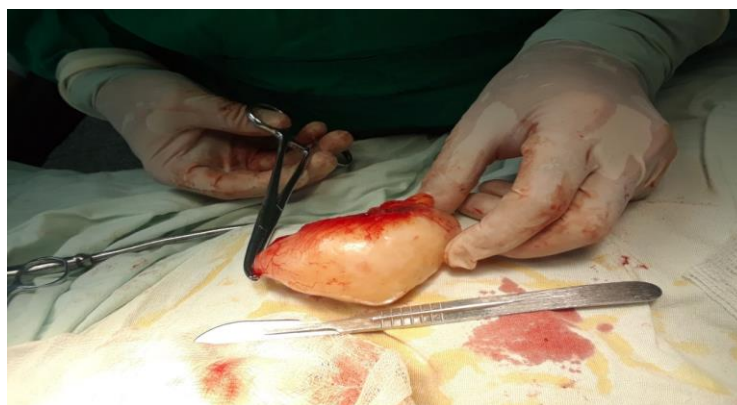
contacto con el ciego, sobre el cual provocaba una compresión extrínseca en un plano anterior.

También se le realizó una laparoscopia a la paciente en la que se observó ciego de caracteres normales; por delante y por fuera de este se observó una formación ovalada con un diámetro mayor de aproximadamente 5 cm x 6 cm con áreas traslucidas en su interior, posiblemente relacionada con apéndice cecal.

Después de realizados todos estos estudios se concluyó que la imagen descrita impresionaba a un mucocele apendicular. (Figuras 1 y 2).

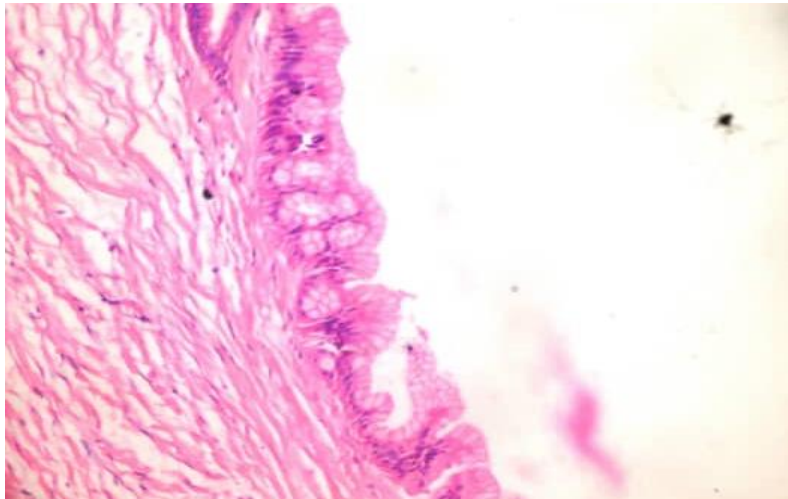


**Figura 1.** Imagen laparoscópica de ciego y apéndice cecal



**Figura 2.** Imagen macroscópica de apéndice cecal

La paciente fue llevada al quirófano y se le realizó una laparotomía exploratoria y una apendicetomía (Figura 3). El resto de la cavidad abdominal no presentaba alteraciones y la paciente evolucionó satisfactoriamente. En el informe patológico de la pieza operatoria obtenida, se diagnosticó un epitelio mucinoso carente de complejidad arquitectural o atipia citológica, el cual está en relación con el diagnóstico de cistoadenoma mucinoso apendicular.



**Figura 3.** Anatomía patológica, tinción hematoxilina - eosina 20x

### **Comentario**

El mucocele apendicular tiene una mayor prevalencia en mujeres (relación 4 / 1 respecto al sexo masculino). La edad promedio de presentación es mayor de 50 años (más del 75% de los casos se sitúan en la quinta y sexta década de la vida), aunque puede diagnosticarse en cualquier edad de la vida.<sup>(4)</sup> Su presentación clínica suele ser muy inespecífica, pues varía desde formas totalmente asintomáticas (entre el 25 % al 50 % de los pacientes) a cuadros de dolor abdominal similar a una apendicitis aguda, una masa palpable con dolor abdominal, una hemorragia digestiva, o menos frecuentemente, manifestaciones urológicas. Estas semejanzas hacen que el diagnóstico temprano sea infrecuente, y la mayoría de los pacientes sean diagnosticados como hallazgo incidental durante una intervención quirúrgica, una exploración radiológica o un procedimiento endoscópico (en un 23 %-50 % de los

casos). En los estudios de imagen puede observarse como una lesión ocupativa hipoecoica en la ultrasonografía, e hipodensa y homogénea en los estudios tomográficos. Se pueden visualizar bandas en su interior, las cuales dan un aspecto de hojas de cebolla, dato que deberá considerarse para realizar un diagnóstico diferencial con quistes de mesenterio, quistes por duplicación, quistes de ovario o hidrosálpinx. En la colonoscopia se observa la imagen característica del «signo del volcán», en la cual se aprecia un orificio central por el cual sale moco. Se conoce que la tomografía es el método de elección para estudiar estas lesiones.<sup>(5)</sup> Se trata de una enfermedad en donde se describen cuatro subtipos: mucocele simple o quiste de retención, hiperplasia mucosa focal o difusa, cistoadenoma mucinoso y cistoadenocarcinoma mucinoso. El diagnóstico diferencial debe incluir otro tipo de neoplasias como: leiomioma, neuroma, fibroma y lipoma. De igual forma, quistes de mesenterio, apendicitis aguda, quistes de ovario o hidrosálpinx. Las complicaciones son raras, pero entre ellas se pueden mencionar: la obstrucción intestinal, una hemorragia digestiva, o el pseudomixoma peritoneal, el cual se considera que es la peor complicación pues se observa en el 6 % de los afectados debido a la diseminación peritoneal de material mucinoso.<sup>(6)</sup> El tratamiento del mucocele es quirúrgico, y puede ir desde una apendicetomía con márgenes libres para las lesiones pequeñas sin rotura y que no tengan aspecto neoplásico, hasta una radical derecha en los casos que tengan riesgo de presentar cistoadenocarcinomas, para las lesiones grandes o perforadas. En el caso de tratamiento abierto, existe un consenso de aplicar el tratamiento tras la exploración de la cavidad abdominal, debido a la asociación con otras lesiones neoplásicas, particularmente con el carcinoma de colon, que se presenta aproximadamente en el 20 %. Por esta razón, los pacientes con tumores de apéndices, tanto de naturaleza benigna como maligna, deben tener un seguimiento estrecho con colonoscopias periódicas. Por otro lado, se describe una asociación significativa entre el adenocarcinoma mucinoso apendicular y el tumor mucinoso de ovario en el 4 %- 24 % de los casos. El pronóstico es excelente con el tratamiento adecuado y cuando las lesiones se limitan a la pieza extirpada.<sup>(7)</sup>



La paciente presentada acudió a la consulta con un dolor abdominal localizado en la fosa ilíaca derecha de 4 meses de evolución, acompañado de aumento de volumen, además de astenia y anorexia. El examen físico mostró: abdomen distendido, con masa palpable a nivel de fosa ilíaca derecha de aproximadamente 5 cm, dolorosa a la palpación superficial y profunda, y no visceromegalia. El resto del examen físico fue negativo. Se le realizaron varios exámenes complementarios, la hemoquímica tuvo resultados dentro de los parámetros normales, el trazado electrocardiográfico fue normal. El ultrasonido abdominal informó que en la proyección de la fosa ilíaca derecha existía una imagen compleja, hipoecogénica, que medía 73 mm x 40 mm en íntimo contacto con los vasos ilíacos derechos que no mostraban flujo Doppler en su interior, y con los contornos bien delimitados. El TAC de abdomen informó una imagen hipodensa de 20 UH de contornos bien delimitados que medían en corte axial 54 mm x 46 mm con vaso central que se localizaba entre la fosa ilíaca derecha y el flanco derecho en íntimo contacto con el ciego, sobre el cual provocaba una compresión extrínseca en un plano anterior.

Se decidió realizar una laparoscopia diagnóstica y se concluyó que la imagen descrita impresionaba ser un mucocele apendicular. La paciente fue llevada al quirófano y se le realizó una laparotomía exploratoria y una apendicetomía. El resto de la cavidad abdominal no presentaba alteraciones y la paciente evolucionó satisfactoriamente.

## REFERENCIAS BIBLIOGRÁFICAS

1. Nutu O, Marcacuzco Quinto AA, Manrique Municio A, Justo Alonso L, Calvo Pulido J, García Conde M, *et al.* Tumores mucinosos del apéndice: incidencia, diagnóstico y tratamiento quirúrgico. *Cir Esp* [internet] 2017 [citado 13 feb. 2019];95(6):[aprox 13 p.]. Disponible en: <http://www.elsevier.es/es-revista-cirugia-espanola-36-articulo-tumores-mucimosos-del-apendice-incidencia-S0009739X1730180>
2. Menjivar Rivera OM, Jaramillo Martinez C, Escobedo Sanchez E, Arcos Vera B. Mucocele apendicular. Tratamiento laparoscópico [internet]. Veracruz: Congreso



Internacional de Cirugía Endoscópica; 2018 [citado 13 feb. 2019]. Disponible en : [https://www.congresoamce2018.mx/PDF/Pantalla\\_001/1076.pdf](https://www.congresoamce2018.mx/PDF/Pantalla_001/1076.pdf)

3. Lorenzo Roca F, Magdiel F, Gutiérrez J, Espinosa Y, Fuentes Rojas J, Rodríguez A. Cistoadenoma mucinoso del apéndice: un caso con presentación inusual Appendiceal mucinous cystadenom: a unusual presentation case. Rev Arch Med Camagüey [internet]. 2019 [citado 3 jun. 2020];23(2):[aprox. 8 p.]. Disponible en: [http://scielo.sld.cu/scielo.php?script=sci\\_arttext&pid=S1025-02552019000200233](http://scielo.sld.cu/scielo.php?script=sci_arttext&pid=S1025-02552019000200233)

4. Santiesteban Pupo WE, Borges Sandrino RS, Ramon Musibay E. Mucocele apendicular. Rev Cubana Med Mil [internet]. 2020 [citado 13 feb. 2020];49(2):[aprox. 7 p.]. Disponible en: [http://scielo.sld.cu/scielo.php?script=sci\\_arttext&pid=S0138-65572020000200010](http://scielo.sld.cu/scielo.php?script=sci_arttext&pid=S0138-65572020000200010)

5. Arias-Moreno R, Treviño-Taboada EP, Garcia-Bravo LM. Caso clínico: Tumores apendiculares, cistoadenoma mucinoso. Rev Jalisco [internet]. 2021 [citado 3 mayo 2021];8(2):[aprox. 5 p.]. Disponible en: <https://www.medigraphic.com/pdfs/saljalisco/sj-2021/sj212h.pdf>

6. Godines Vidal AR, Gracida Mancilla NI, Aquirre Rojano VI, Reyes Gómez VA, Martínez Martínez AR, Pérez Escobedo SU, *et al.* Mucocele apendicular. Rev Hosp Jua Mex [internet]. 2018 [citado 3 jun. 2020];85(4):[aprox. 3 p.]. Disponible en: <https://www.medigraphic.com/cgi-bin/new/resumen.cgi?IDARTICULO=84036>

7. Araluce Romero RA, Fonseca Sosa F, Vallejo Licea J, Cuevas Menoja J, Tamayo Reyes L. Caso Clínico: Mucocele apendicular simulando apendicitis aguda complicada. Multimed [internet]. 2021 [citado 4 feb. 2021];25(2):[aprox. 5 p.]. Disponible en: [http://scielo.sld.cu/scielo.php?script=sci\\_arttext&pid=S1028-48182021000200012](http://scielo.sld.cu/scielo.php?script=sci_arttext&pid=S1028-48182021000200012)

### Conflictos de intereses

Los autores declaran no tener conflictos de intereses.

