

**Medicent Electrón. 2023 oct.-dic.;27(4)**

Informe de Caso

## **Malformación completa del sistema nervioso central y otras malformaciones asociadas. A propósito de un caso**

Complete malformation of the central nervous system and other associated malformations. A case report

Sandi Jiménez Puñales<sup>1\*</sup> <https://orcid.org/0000-0003-4535-9562>

<sup>1</sup>Hospital Universitario Ginecoobstétrico Universitario «Mariana Grajales». Santa Clara, Villa Clara. Cuba.

\*Autor para la correspondencia: Correo electrónico: [sandijp@infomed.sld.cu](mailto:sandijp@infomed.sld.cu)

### **RESUMEN**

La anencefalia es una anomalía gestacional que produce la ausencia de gran parte del cerebro y del cráneo; aunque se desconoce el motivo principal de su aparición, puede estar relacionado con toxinas ambientales, y pobre ingesta de ácido fólico durante el embarazo. Los fetos que padecen de esta malformación, en su mayoría, no llegan a nacer vivos o mueren a las pocas horas. Se presentó una paciente recibida en emergencia en el Centro de Atención Integral Materno Infantil, municipio Ixchiguan, departamento de San Marcos, Guatemala con embarazo a término, según refirió la paciente, sin atención prenatal, dolor en hipogastrio y pérdida de líquido amniótico de un día de evolución. Siendo este un defecto genético multifactorial, para el cual no existe tratamiento, el único recurso para su

prevención fue brindar una atención prenatal pormenorizada con énfasis especial en el programa de genética para la detección precoz de anomalías congénitas.

**DeCS:** anencefalia; anomalías congénitas; sistema nervioso central.

## ABSTRACT

Anencephaly is a gestational anomaly that produces the absence of a large part of the brain and skull; although the main reason for its appearance is unknown, it may be related to environmental toxins and poor intake of folic acid during pregnancy. Most of the fetuses that suffer from this malformation are not born alive or die within a few hours. We present a female patient who was received in the emergency service of the Comprehensive Maternal and Child Care Center in Ixchiguan municipality, San Marcos department, Guatemala, with a full-term pregnancy, as reported by the patient, without prenatal care, hypogastric pain and loss of amniotic fluid of one day of evolution. Since there is no treatment for this multifactorial genetic defect, the only resource for its prevention was to provide detailed prenatal care with special emphasis on the genetics program for the early detection of congenital anomalies.

**MeSH:** anencephaly; congenital abnormalities; central nervous system.

Recibido: 25/12/2022

Aprobado: 20/01/2023

La anencefalia es una anomalía gestacional que produce la ausencia de gran parte del cerebro y del cráneo. Esta malformación ocurre entre el día 23 y 26 del embarazo, cuando el extremo encefálico no logra cerrarse, dando como resultado una malformación con ausencia parcial o total del cerebro, cráneo y cuero cabelludo.<sup>(1)</sup> Se describen dos subcategorías: meroacrania (defecto pequeño en la



cámara craneal cubierta por el área cerebrovasculosa) y holoacrania (el cerebro está completamente ausente).<sup>(1)</sup>

Según las estadísticas, los fetos que padecen de esta malformación, en su mayoría no llegan a nacer vivos y los que logran hacerlo, mueren a las pocas horas. En algunos casos, los hemisferios cerebrales pueden desarrollarse, pero es una masa de células que no tienen ningún tipo de funciones. A pesar de estas anomalías tan severas, los huesos de la base del cráneo, al igual que los huesos faciales, presentan un desarrollo normal.<sup>(1)</sup> En el 50 % de los casos puede existir espina bífida (creneorraquisquisis).<sup>(2)</sup>

El motivo principal de la aparición de la anencefalia se desconoce, pero se estima que puede estar relacionado con toxinas ambientales y una ingesta pobre de ácido fólico por parte de la madre durante el embarazo. El hecho de tener un bebé anencefálico aumenta el riesgo de tener otro hijo con anomalías congénitas del tubo neural.<sup>(1,2,3,4)</sup> La anencefalia se presenta en alrededor de uno de cada 10 000 nacimientos. El número exacto no se conoce, porque en muchos de estos embarazos se presenta aborto espontáneo.<sup>(1)</sup>

Aunque los hemisferios cerebrales pueden desarrollarse bajo esta condición, cualquier tejido cerebral expuesto es posteriormente destruido. Esto produce una masa fibrótica y hemorrágica de neuronas, y célula glial, al igual que una corteza cerebral no funcional. Adicionalmente, el tronco del encéfalo y el cerebelo son escatimados, pero a pesar de estas anomalías cerebrales tan severas, la base del cráneo al igual que los huesos faciales, presenta un desarrollo casi normal. El hueso frontal siempre está ausente y el tejido cerebral es anormal.<sup>(3)</sup>

Los niños que nacen con anencefalia, debido a la carencia de una corteza cerebral funcional, generalmente son inconscientes, además de ciegos, sordos e insensibles al dolor. Aunque algunos pacientes con anencefalia pueden nacer con un tallo cerebral rudimentario, la falta de un cerebro operativo elimina permanentemente la posibilidad de recobrar el sentido. Pueden ocurrir acciones reflejas como la respiración y respuestas a sonidos o al tacto.<sup>(3)</sup>



Seguidamente, se expone un caso de una paciente recibida en emergencia del CAIMI del municipio Ixchiguan, departamento de San Marcos, Guatemala, donde realizamos desempeño como médico Ginecólogo y Obstetra.

### **Presentación del paciente**

Se trata de una paciente de 45 años de edad con antecedentes de salud Gesta 9, abortos 2, partos 7 (incluyendo el actual, 4 eutócicos; 3 por cesárea). La paciente es recibida en el servicio de emergencia del CAIMI del municipio de Ixchiguan, departamento de San Marcos, Guatemala, con embarazo a término, según refirió la paciente, ya que no recibió atención prenatal; presentaba dolor en hipogastrio y pérdida de líquido amniótico de un día de evolución.

Examen físico:

- Coloración de piel y mucosas normales
- Edemas de miembros inferiores
- Frecuencia respiratoria: 16 respiraciones por minuto
- Frecuencia cardiaca: 80 pulsaciones por minuto
- T/A 120/90 mm/Hg, pulsos periféricos presentes y sincrónicos
- Útero grávido, altura uterina 36 centímetros, dinámica uterina 2 contracciones en 10 minutos de más de 30 segundos y rítmicas, frecuencia cardiaca fetal de 120 latidos por minutos; al realizar tacto vaginal, cuello dilatado 6 centímetros, bolsa amniótica rota no se precisa parte fetal presentada.

complementarios:

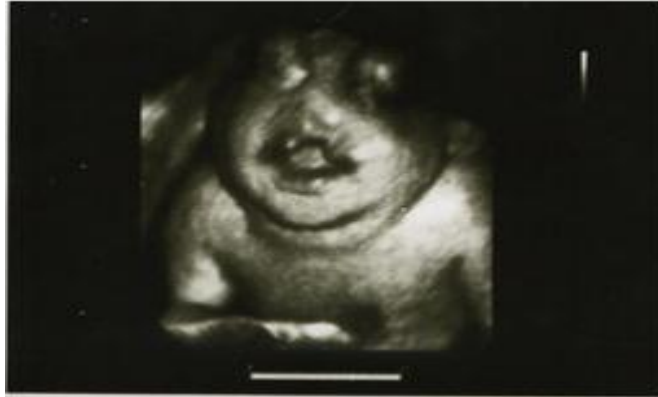Se pasa a realizar ultrasonido que informa:

- Feto en situación transversa
- BDP: no se determina presencia de huesos craneales
- Frecuencia cardiaca fetal: 128 latidos por minutos



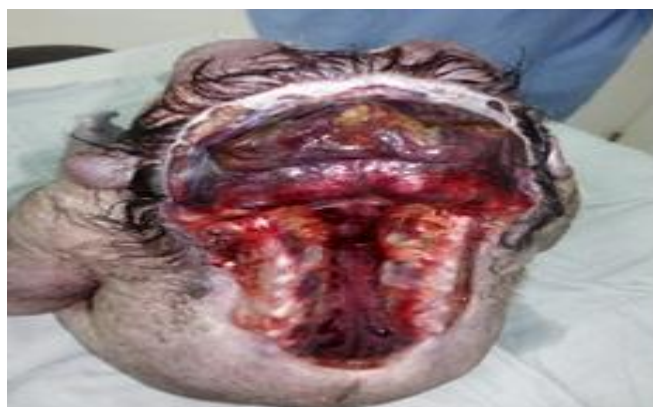- Líquido amniótico normal
- Placenta posterior maduración grado I

Feto anencefálico con otras malformaciones asociadas (Figura 1)



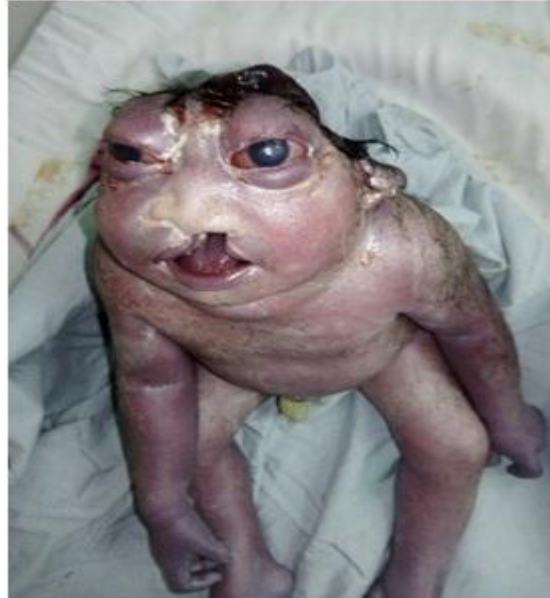
**Figura 1.** Imagen ultrasonográfica en 3D, donde se observa feto con ausencia de huesos craneales y otras malformaciones asociadas.

Se decide realizar cesárea de urgencia, se obtiene recién nacido Apgar 0/0, sexo femenino, peso 2 000 gramos, con malformación completa del Sistema Nervioso Central, espina bífida con apertura total de la columna desprovista de piel, ausencia de huesos craneales y hemisferios cerebrales rudimentarios. (Figura 2)



**Figura 2.** Se observa malformación completa del Sistema Nerviosos Central, con espina bífida, ausencia huesos craneales y anencefalia.

Además, existen otras malformaciones asociadas como: labio leporino con paladar hendido. (Figura 3)



**Figura 3.** Se observan otras malformaciones asociadas, como labio leporino con hendidura del paladar óseo.

### **Comentarios**

Los defectos del tubo neural son un grupo heterogéneo y complejo de anomalías del sistema nervioso central que se encuentran entre las anormalidades congénitas humanas más frecuentes.<sup>(5)</sup>

Su frecuencia varía entre 0,5 y 2 por cada 1 000 nacimientos. El trastorno afecta a las niñas más a menudo que a los varones, en una proporción de 3-4:1, (en este caso el recién nacido es del sexo femenino). Se observa algo parecido entre grupos étnicos donde hay mayor prevalencia en poblaciones blancas comparado con hispanos y morenos (la paciente pertenece a la etnia indígena). Se desconocen las causas de la anencefalia, aunque se cree que la dieta de la madre y la ingestión de vitaminas pueden desempeñar un papel importante; los científicos afirman que existen muchos otros factores relacionados.

Investigaciones recientes incluyen dentro de las posibles causas: ingestión de drogas antiepilepsia durante el embarazo, agresión mecánica, contacto con pesticidas, factores ambientales, radiación, deficiencia en factores de transcripción involucrados en el cierre del tubo neural asociada a niveles bajos de ácido fólico y anomalías cromosómicas del tipo aneuploidias.<sup>(1,2,3)</sup>

Durante el embarazo, el encéfalo y la columna vertebral comienzan a desarrollarse en forma de un plato plano de células, que se enrolla para formar un tubo llamado tubo neural. Si la totalidad o parte de este tubo no se cierra, es decir, existe una abertura, se produce lo que se llama defecto del tubo neural abierto (su sigla en inglés es ONTD). En el 80 por ciento de los casos es posible que esta abertura quede expuesta, que se cubra con hueso o piel (en el 20 por ciento de los casos). La anencefalia se presenta cuando el tubo neural no se cierra en la base del cráneo, mientras que la espina bífida, en cambio, se produce cuando el tubo neural no se cierra en algún lugar de la columna vertebral.<sup>(1)</sup>

En más del 95 por ciento de los casos, los ONTD se producen en parejas sin antecedentes familiares con este tipo de defectos, la posibilidad de recurrencia es entre el 4 y 10 %. Su origen está en una combinación de genes heredados de ambos padres; a ello se suman distintos factores ambientales. Debido a esto, se consideran rasgos hereditarios multifactoriales.<sup>(1, 3)</sup>

Los antecedentes familiares, las cifras elevadas de la alfafetoproteína y la acetilcolinesterasa en el líquido amniótico hacen sospechar la presencia de esta enfermedad.<sup>(6,7)</sup> La edad materna constituye un factor de riesgo gestacional que predispone a múltiples enfermedades y malformaciones fetales.<sup>(6,7)</sup>

El diagnóstico prenatal de malformaciones congénitas suele realizarse por ecografías, a partir de la semana 14 de gestación. Las tasas de detección varían según el tipo de malformación y la técnica de ultrasonido utilizada: del uno al 49 % para la espina bífida o la hidrocefalia, del 50 al 99 % para la enfermedad valvular y los defectos septales, y del 100% para la acrania y la anencefalia.<sup>(2)</sup> Además, se



describe en la literatura, la asociación entre las bridas amnióticas, la anencefalia y otras malformaciones craneoencefálicas.<sup>(8,9)</sup>

La anencefalia es incompatible con la vida (la mayoría son mortinatos y los nacidos vivos fallecen durante los primeros días o en las primeras semanas de vida) y suele asociarse con otras anomalías como las cardiopatías congénitas.<sup>(10)</sup>

Este es un defecto genético multifactorial para el cual no existe tratamiento, el único recurso para su prevención es brindar una atención prenatal pormenorizada con énfasis especial en el programa de genética para la detección precoz de anomalías congénitas; se considera que en el caso presentado, se relacionaron varios factores de riesgo que causaron este defecto en el recién nacido, como: la no ingestión de ácido fólico, edad materna avanzada y factores ambientales.

## REFERENCIAS BIBLIOGRÁFICAS

1. Millán Vega MM, López Guerra CR, Samón Núñez M. Feto Anencefálico. Presentación de un caso y revisión de la entidad. *Multimed* [internet]. 2015 [citado 21 nov. 2019];19(3):[aprox. 1 p.]. Disponible en:  
<http://www.revmultimed.sld.cu/index.php/mtm/article/view/359/503>
2. Malformaciones cráneo-encefálicas. En: José A. Oliva Rodríguez. *Ultrasonografía diagnóstica fetal, obstétrica y ginecológica*. La Habana: Ciencias Médicas; 2010. p. 45-73.
3. Ferrer Montoya R, Sierra Rosales J, González Vázquez G. Anencefalia. Presentación de 1 caso. *Multimed* [internet]. 2015 [citado 21 nov. 2019];19(1):[aprox. 1 p.]. Disponible en:  
<http://www.revmultimed.sld.cu/index.php/mtm/article/view/97/1284>
4. Gutiérrez Pérez ET, Guerra Rodríguez I, Meneses Foyo AG. Anencefalia, un hallazgo ultrasonográfico. Informe de caso. *Acta Méd Centro* [internet]. 2016 [citado 21 nov. 2019];11(3):[aprox. 5 p.]. Disponible en:  
<http://www.revactamedicacentro.sld.cu/index.php/amc/article/view/305>



5. Díaz M, Mora A, Peña J, Meléndez M, Viloría M, Herrera A, Gómez FS. Secuencia disrrafia-exencefalia-anencefalia asociado a brida amniótica, Síndrome de Klinefelter y polihidramnios. Rev Salus UC [internet]. 2017 [citado 21 nov. 2019];20(2):[aprox. 4 p.]. Disponible en: [http://ve.scielo.org/scielo.php?script=sci\\_arttext&pid=S1316-71382016000200009](http://ve.scielo.org/scielo.php?script=sci_arttext&pid=S1316-71382016000200009)
6. Romero Portelles LC, Orive Rodríguez NM, Reyes Reyes E, Llanes Machado ER, Peña Mancebo O. Caracterización de los defectos del tubo neural en embarazadas de Las Tunas, estudio de cuatro años. Rev Electrón Dr. Zoilo E. Marinello Vidaurreta [internet]. 2016 [citado 2 mar. 2017];41(5):[aprox. 4 p.]. Disponible en: <https://revzoilomarinellosldcu/index.php/zmv/article/view/708>
7. Gazzola LPL, De Melo FHC. Anencefalia e anomalias congênitas: contribuição do patologista ao Poder Judiciário. Rev Bioét (Impr) [internet]. 2015 [citado 2 mar. 2017];23(3):[aprox. 9 p.]. Disponible en: [http://www.scielo.br/scielo.php?script=sci\\_arttext&pid=S1983-80422015000300495](http://www.scielo.br/scielo.php?script=sci_arttext&pid=S1983-80422015000300495)
8. Stephan Philip LA, McArthur AB, Maiara A, Floriani Glauco K, Zanon M, André C, Krahl Fell PR, *et al.* Fetal anencephaly with umbilical cord attached to cerebrovasculosa area: autopsy report. J Bras Patol Med Lab [internet]. 2019 [citado 2 mar. 2017];55(2):[aprox. 7 p.]. Disponible en: [https://www.lareferencia.info/vufind/Record/BR\\_a85fb49185692f108d4dc84583a8d90e](https://www.lareferencia.info/vufind/Record/BR_a85fb49185692f108d4dc84583a8d90e)
9. Díaz M, Mora A, Peña J, Meléndez M, Viloría M, Herrera A, F Simón Gómez. Secuencia disrrafia-exencefalia-anencefalia asociado a brida amniótica, Síndrome de Klinefelter y polihidramnios. Rev Salus UC [internet]. 2016 [citado 2 mar. 2017];20(2):[aprox. 4 p.]. Disponible en: [http://ve.scielo.org/scielo.php?script=sci\\_arttext&pid=S1316-71382016000200009](http://ve.scielo.org/scielo.php?script=sci_arttext&pid=S1316-71382016000200009)
10. De Castro Santana MVM, Canêdo FMC, Vecchi AP. La anencefalia conocimiento y opinión de los ginecólogos, obstetras y pediatras en Goiânia. Rev Bioét (Impr) [internet]. 2016 [citado 2 mar. 2017];24(2):[aprox. 11 p.]. Disponible en: [http://www.scielo.br/pdf/bioet/v24n2/es\\_1983-8034-bioet-24-2-0374.pdf](http://www.scielo.br/pdf/bioet/v24n2/es_1983-8034-bioet-24-2-0374.pdf)



### **Conflicto de intereses**

La autora declara que no existe conflicto de intereses.

