

Púrpura de Henoch-Schönlein en mujer de 53 años

Henoch-Schonlein's purpura in a 53-year-old female

Luis A. Senra Armas^I; Agustín Chong López^{II}; Manuel Salazar Sedano^{III}

^IEspecialista de II Grado en Medicina Interna. Hospital Clínicoquirúrgico "Hermanos Ameijeiras". La Habana, Cuba.

^{II}Especialista de II Grado en Anatomía Patológica. Hospital Clínicoquirúrgico "Hermanos Ameijeiras". La Habana, Cuba.

^{III}Especialista de II Grado en Dermatología. Hospital Clínicoquirúrgico "Hermanos Ameijeiras". La Habana, Cuba.

Paciente de 53 años de edad que acude a consulta por púrpura palpable, epigastralgia, artralgias y microhematuria.

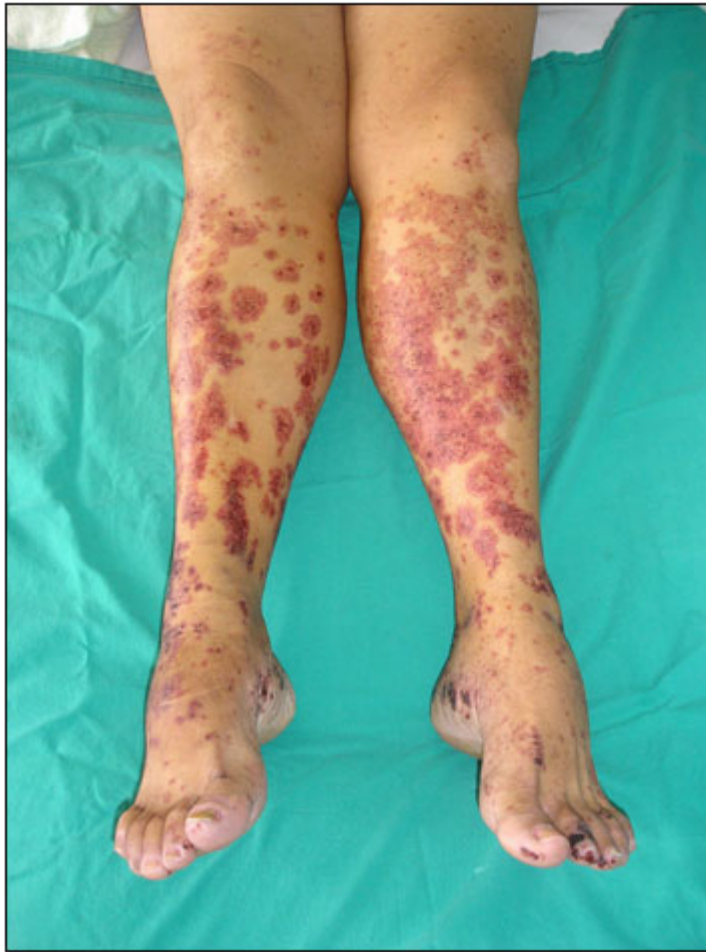

Fig. 1. Lesiones purpúricas en miembros inferiores.

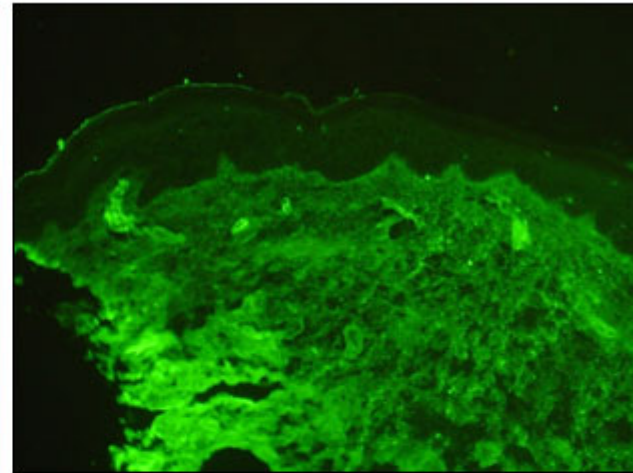
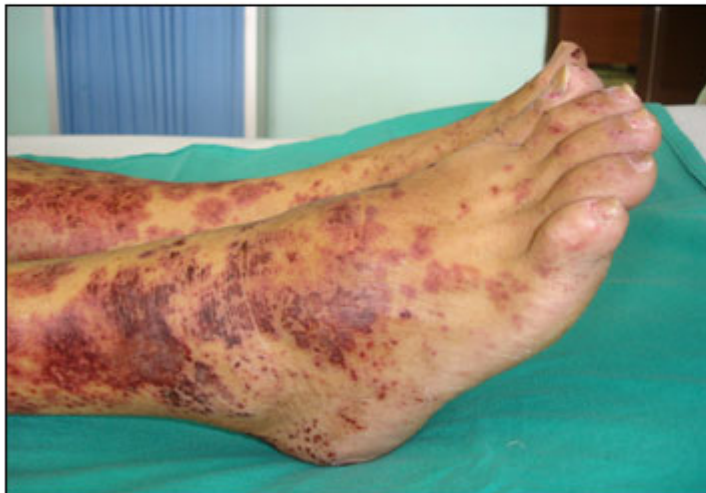

Fig. 2. Inmunofluorescencia directa de piel donde se observan depósitos de IgA en las paredes de pequeños vasos de la dermis papilar

Tétrada clásica en la enfermedad de Henoch-Schönlein

- **Rash**
- **Artralgias**
- **Dolor abdominal**
- **Afectación renal**

Pueden presentarse en cualquier orden y momento en un periodo de días a semanas.

Blanco R. and cols. Henoch-Schönlein purpura in adulthood and childhood: two different expressions of the same syndrome. Arthritis Rheum 1997 May, 40(5):859-64.



Recibido: 16 de noviembre de 2007.
Aprobado: 3 de enero de 2008.

Dr. *Luis A. Senra Armas*. Hospital Clínicoquirúrgico "Hermanos Ameijeiras", San Lázaro No. 701 entre Belascoaín y Marqués González, Centro Habana, Ciudad de La Habana, Cuba. Habana 3, CP 10300.