

## Hemangioma gigante del hígado

### Liver giant hemangioma

**Dra. Gloria Astencio Rodríguez, Dra. Mayra Más Martínez**

Hospital Clínicoquirúrgico "Hermanos Ameijeiras". La Habana, Cuba.

---

#### RESUMEN

El llamado hemangioma hepático gigante suele ser menos frecuente que aquellos que miden menos de 5 cm, los primeros causan síntomas en algunos de los casos y mayor riesgo de complicaciones como la ruptura traumática, por lo que su manejo puede ser de cierta complejidad ya que en la actualidad no existe un consenso para su tratamiento. Se presentó una paciente femenina, de 18 años de edad, que consultó por presentar dolor y masa palpable en epigastrio. En los estudios imaginológicos realizados se constató un tumor en lóbulo hepático izquierdo compatible con hemangioma gigante, lo que se corroboró mediante videolaparoscopia donde se observó una imagen vascular atípica. Se discutió el caso en un equipo interdisciplinario formado por los servicios de gastroenterología, cirugía e imaginología, que decidió realizar inicialmente quimioembolización de la arteria hepática con Gel FOAM y, en un segundo tiempo, la resección quirúrgica de la lesión, lo que permitió mayor accesibilidad quirúrgica, evitó complicaciones, además de una evolución posquirúrgica favorable.

**Palabras clave:** hemangioma, hemangioma gigante, hígado.

---

#### ABSTRACT

The so called giant hepatic hemangioma is usually less frequent than those smaller than 5 cm. The first ones cause symptoms in some cases and they increased the risk of complications such as traumatic rupture; so that their management can be rather complex since currently there is no consensus for their treatment. A 18 year-old female patient was received at consultation due to pain and palpable mass in the epigastrium. In imaging studies performed a tumor was found in the left

hepatic lobe, which was compatible with giant hemangioma. It was corroborated by videolaparoscopy which showed an atypical vascular imaging. This case was discussed in an interdisciplinary team of the gastroenterology, surgery and imaging services. Chemoembolization to hepatic artery was initially decided with Gel FOAM and, in a second stage, surgical resection of the lesion was performed, which allowed greater surgical accessibility, avoiding complications, along with a positive surgical outcome.

**Key words:** hemangioma, giant hemangioma, liver.

---

## INTRODUCCIÓN

El hemangioma hepático (también llamado hemangioma cavernoso debido al espacio vascular cavernoso visto histológicamente) es de los tumores mesenquimales benignos más comunes dentro de los tumores hepáticos. En una serie de 549 pacientes que fueron referidos por resonancia magnética nuclear para la evaluación de lesiones hepáticas focales, el 72 % eran hemangiomas.<sup>1</sup>

Los hemangiomas son a menudo lesiones solitarias, pueden estar presentes en ambos lóbulos (derecho e izquierdo), pero son más frecuentes en el derecho.<sup>2</sup> Su tamaño puede variar de unos milímetros hasta más de 20 cm. La mayoría son pequeños (< 5 cm). Los mayores de 5 cm se han llamado hemangiomas gigantes.<sup>3,4</sup>

Gran parte de los pacientes con hemangioma hepático (HH) suelen evolucionar de forma asintomática y tienen un pronóstico excelente. Los síntomas están más probablemente relacionados con el tamaño de las lesiones.

La aparición de los HH en la población ha ido de 0,4 a 20 %.<sup>5-8</sup> Las estimaciones más altas se han derivado de estudios de autopsia que sugieren que dichas lesiones son comunes en la población general.<sup>5,9</sup> Esta observación es inveterada, el reconocimiento de hemangiomas en pacientes asintomáticos que se someten a estudios imaginológicos de abdomen por otras razones es cada vez mayor.

Aunque pueden diagnosticarse a cualquier edad, 60 % a 80 % de los casos se observan entre 30 y 50 años. En los adultos, los hemangiomas ocurren más frecuentemente en las mujeres que en los hombres, con una proporción de 3:1<sup>6,7</sup> Las lesiones sintomáticas aparecen más frecuentemente en mujeres jóvenes.<sup>4</sup>

## PRESENTACIÓN DEL CASO

Se trata de una paciente femenina de 18 años de edad, sin antecedentes patológicos personales ni familiares, que hace 2 años nota una masa palpable al nivel del epigastrio, dura, no dolorosa. Comienza 4 meses antes del ingreso, con dolor en hipogastrio el cual se irradiaba hacia ambos miembros inferiores, razón por la cual acude al médico, el que le indica ultrasonido abdominal donde se detecta

---

aumento de volumen del lóbulo izquierdo del hígado, por lo cual se decide remitirla a nuestro centro para completar estudio. Se indica TAC contrastada que informa la presencia de una masa tumoral vascularizada, que pende de la cara inferior del lóbulo hepático izquierdo (LHI) con un vector de crecimiento en sentido caudal, y mide 100 x 64 x 100 mm, de contornos definidos, regulares. Llama la atención que la masa se irriga a expensas de la arteria hepática izquierda la cual está aumentada en calibre y encarceladas algunas de sus ramas por la lesión tumoral. Dicha arteria está elongada con pequeña formación aneurismática de aspecto sacular intralesional que mide 8 mm de diámetro. Existen otros aneurismas de menor tamaño. La arteria hepática derecha se encuentra hipoplásica, probablemente por la densidad del flujo del tumor. La masa comprime marcadamente al estómago y al páncreas.

La enferma es hospitalizada, se repite el ultrasonido abdominal donde se observa que se mantiene la tumoración con iguales características que en el anterior. Posteriormente, se realiza videolaparoscopia, mediante la cual se describe aumento de tamaño del LHI, sustituido casi en su totalidad por una formación color rojo violáceo, de aspecto vascular, ondulada, con múltiples y gruesos vasos sanguíneos en su superficie, borde con gruesos festones. Se concluye como gran lesión hemangiomatosa que ocupa todo el LHI.

Se discute el caso conjuntamente con gastroenterología, cirugía e imaginología y se llega al consenso de realizar en un primer tiempo la quimioembolización de la arteria hepática con Gel-FOAM y lograr así la reducción de la lesión, para facilitar, posteriormente, el tratamiento quirúrgico.

Se realiza la quimioembolización sin complicaciones y 3 d después se indica ultrasonido abdominal evolutivo, posembolización, mediante el cual se evidencian cambios en la ecoestructura del tumor, con un área heterogénea difusa con aspecto de necrosis central. Se observa una marcada disminución del flujo vascular en relación con el estudio pre-embolización. No obstante, se visualizan pequeños y escasos vasos en su interior. Se decide la intervención quirúrgica.

En el acto operatorio se halló un hemangioma pediculado que dependía del LHI (Fig.). Se realizó segmentectomía lateral izquierda (segmentos II y III), con evolución positiva satisfactoria.

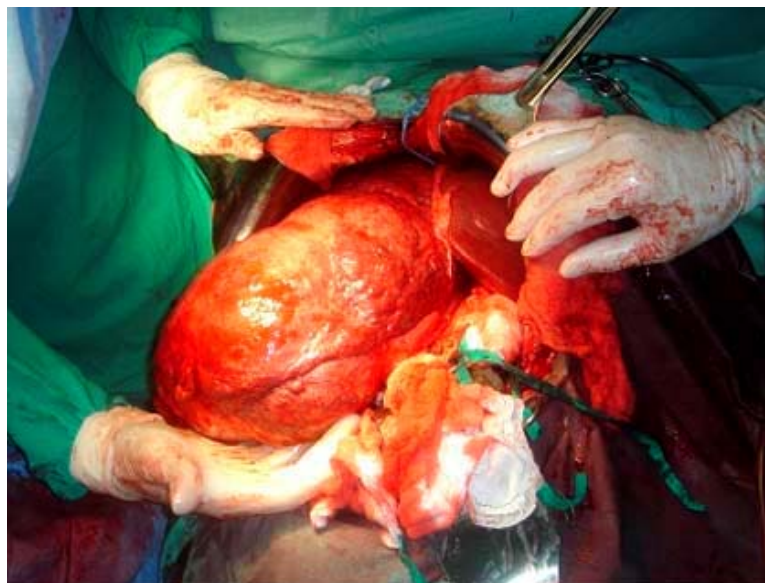


Fig. Hemangioma hepático gigante. Acto quirúrgico.

## DISCUSIÓN

El tratamiento del HH depende fundamentalmente de su tamaño, el número de lesiones, la presencia o no de síntomas y la edad de aparición. En la mayoría de los estudios realizados, en el HH menor de 5 cm y libre de síntomas, la conducta quirúrgica es discutida ya que en tales pacientes se ha confirmado que muy pocos tumores son los que crecen y desarrollan complicaciones.<sup>10</sup> Por otro lado, se ha informado el crecimiento rápido de algunos hemangiomas, sobre todo en las lesiones > 5 cm, particularmente aquellos que tienen una situación subscapular. Algunos estudios reportan que, independientemente del tamaño y la ausencia de síntomas, existe un riesgo de sangrado demasiado bajo para justificar la resección profiláctica. Es importante que se hayan evaluado y excluido todas las otras causas de dolor antes de la cirugía ya que en algunos estudios se han informado que 25 % de los pacientes tenían persistencia de síntomas después de la resección quirúrgica.<sup>10</sup> Se interviene quirúrgicamente el 2 % de los HH diagnosticados, las indicaciones más frecuentes para la cirugía son el desarrollo de complicaciones como la ruptura y el sangrado intraperitoneal que tienen una mortalidad de 20 % en los hemangiomas grandes.<sup>9,10</sup> Se practica la resección, la enucleación, la ligadura de la arteria hepática o el trasplante hepático. La mortalidad por la resección quirúrgica es despreciable en los centros especializados en patologías hepatobiliares. Sin embargo, algunas técnicas ocasionan pérdida importante de sangre y llegan a requerir transfusiones.<sup>6,9</sup> Otros autores defienden las técnicas no quirúrgicas, aunque su empleo está limitado en el caso de los hemangiomas gigantes, dentro de ellas se incluyen la embolización de la arteria hepática, la radioterapia y el interferón alfa-2a.<sup>10</sup>

La combinación de la quimioembolización de la arteria hepática en un primer tiempo, con la posterior resección quirúrgica es poco utilizada en la actualidad, su uso se encuentra limitado a los HH gigantes, con elevado riesgo de sangrado sobre todo en pacientes con discrasias sanguíneas.<sup>10</sup> Este fue el caso de la paciente que presentamos, si bien esta no tenía alteraciones hematológicas.

La embolización arterial por sí sola se ha usado para controlar sangrado agudo y síntomas en grandes hemangiomas, pero puede complicarse por la formación de absceso y no hay ninguna evidencia de eficacia a largo plazo.<sup>9,10</sup>

La utilización combinada de quimioembolización de la arteria hepática y la posterior resección quirúrgica, continúan siendo la terapéutica válida en pacientes con HH gigante cuya localización sea accesible.

## REFERENCIAS BIBLIOGRÁFICAS

1. John TG, Greig JD, Crosbie JL. Diagnóstico y comportamiento del hemangioma hepático. *Ann Surg.* 1998;220:711.
2. Tait N, Richardson AJ, Muguti G, Little JM. Hepatic cavernous haemangioma: a 10 year review. *Aust N Z J Surg.* 1992;62:521.
3. Adán YG, Huvos AG, Fortner JG. El hemangioma gigante del hígado. *Ann Surg.* 2008;172:239.
4. Grieco MB, Miscall BG. El hemangioma gigante del hígado. *Surg Gynecol Obstet* 2010; 147:783

5. Gandolfi L, Leo P, Solmi L. La historia natural del hemangioma hepático: Clínico y estudio del ultrasonido. *Destripe*. 1999;32:677.
6. Gilon D, Slater PE, Benbassat J. ¿El análisis de la conducta puede ayudar en la dirección del hemangioma gigante del hígado? *J Clin Gastroenterol*. 2005;13:255.
7. Goodman Z. Los tumores benignos del hígado. Okuda K, Iskah E (editores). Tokio: Springer-Verlag, 2010. p.105.
8. Yamagata M, Kanematsu T, Matsumata T. La dirección del hemangioma del hígado: la comparación de resultados entre la cirugía y observación. *Br J Surg*. 2008;78:1223.
9. Kadry Z, Mentha G, Cereda JM. La ruptura del hemangioma como una manifestación del hemangioma cavernoso hepático gigante. *J Hepatol*. 2000;32:358.
10. Yamamoto T, Kawarada Y. La ruptura espontánea del hemangioma del hígado: el tratamiento con el transcater para embolización arterial hepática. *Es J Gastroenterology*. 2011;86:1645.

Recibido: 16 de diciembre de 2012.

Aceptado: 22 de febrero de 2013.

Dra. *Gloria Astencio Rodríguez*. Hospital Clínicoquirúrgico "Hermanos Ameijeiras", San Lázaro No. 701 entre Belascoaín y Marqués González, Centro Habana. La Habana, Cuba. CP 10 300. gloriaastencio@infomed.sld.cu