

## Trombosis venosa cerebral

### Cerebral venous thrombosis

José Luis Miranda Hernández<sup>1\*</sup> <https://orcid.org/0000-0022-3699-7856>

Leda Fernández Cué<sup>1</sup> <https://orcid.org/0000-0001-8393-114X>

<sup>1</sup>Hospital Clínico Quirúrgico “Hermanos Ameijeiras”. La Habana, Cuba.

\* Autor para la correspondencia. [jlmirandez@infomed.sld.cu](mailto:jlmirandez@infomed.sld.cu)

#### RESUMEN

En la actualidad la trombosis venosa cerebral (TVC) se considera un reto diagnóstico y terapéutico, debido a la alta variabilidad de presentación y a la falta de un consenso terapéutico claro. Representa 0,5 % de los ictus y afecta con mayor frecuencia a sujetos jóvenes con factores de riesgo congénitos o adquiridos. Tiene manifestaciones clínicas variables que unidas a un estudio de neuroimagen adecuado, permiten realizar el diagnóstico. Se presenta un caso con el objetivo de describir la evolución clínico-radiológica de una paciente puérpera adolescente, con trombosis venosa cerebral que además tuvo un angioma venoso cerebral interauricular, que a los 21 días del puerperio presenta cefalea de moderada intensidad en región occipital y posteriormente hemiparesia derecha, con recuperación del defecto en 42 h. Se diagnostica por Angio-TAC trombosis de seno recto, venas de galeno y venas cerebrales internas con evolución favorable luego de tratamiento anticoagulante.

**Palabras clave:** trombosis intracraneal; anticoagulación; trombosis; senos venosos.

#### ABSTRACT

Cerebral venous thrombosis (CVT) is currently considered a diagnostic and therapeutic challenge, due to the high variability of presentation and the lack of a clear therapeutic consensus. It represents 0.5% of strokes and most frequently affects young subjects with congenital or acquired risk factors. The variable clinical manifestations, together with an

adequate neuroimaging study, allow diagnosis. We report this case aiming to describe the clinical-radiological evolution of a postpartum adolescent patient with cerebral venous thrombosis who also had an interatrial cerebral venous angioma. She had moderate headache in the occipital region and, later, in right hemiparesis, 21 days after the puerperium. The defect was solved in 42 h. Thrombosis of the right sinus, veins of galen and internal cerebral veins was diagnosed by CT angiography. Favorable evolution was achieved after anticoagulant treatment.

**Keywords:** intracranial thrombosis; anticoagulation; thrombosis; venous sinuses.

Recibido: 13/01/2019

Aprobado: 11/10/2019

## Introducción

Hasta la fecha la trombosis venosa cerebral representa un reto diagnóstico y terapéutico, debido principalmente a la alta variabilidad de presentación y a la falta de un consenso terapéutico claro. Representa 0,5 % de los ictus y afecta con mayor frecuencia a sujetos jóvenes con factores de riesgo congénitos o adquiridos. Tiene manifestaciones clínicas variables que unidas a un estudio de neuroimagen adecuado, permiten realizar el diagnóstico.<sup>(1,2,3)</sup>

Las trombosis venosas cerebrales en más de la mitad del total de las personas en quienes se producen, están asociadas con el embarazo y el puerperio. El efecto protrombótico aumenta hasta 6 veces en el puerperio, por ello son más frecuentes en este período y son llamadas trombosis venosas cerebrales puerperales.<sup>(2,3,4)</sup>

En más de 80 % de los afectados se puede identificar un factor predisponente; en las mujeres el uso de anticonceptivos orales incrementa el riesgo de padecer dicha condición.<sup>(4,5)</sup> El puerperio se asocia frecuentemente a preeclampsia, trombofilia o sepsis.<sup>(2,3)</sup> Sin embargo, a pesar de una investigación exhaustiva, se demostró que entre 20 y 30 % de los casos, son de causa indeterminada.<sup>(5,6)</sup>

Las consecuencias de la trombosis venosa sobre el cerebro son variables, la asociación frecuente de trombosis de los senos y venas cerebrales explica la ausencia de un síndrome clínico topográficamente definido.<sup>(7,8,9,10)</sup>

Por lo antes expuesto se presenta un caso del servicio de neurología con el objetivo de describir la presentación clínico-radiológica de una paciente puérpera adolescente, con trombosis venosa cerebral que además tuvo un angioma venoso cerebral.

## Presentación de caso

Paciente femenina, mestiza de 16 años de edad con antecedentes de comunicación interauricular. Se le realiza cesárea con 30 semanas de gestación por preeclampsia grave sin complicaciones inmediatas, a los 22 días comienza con cefalea pulsátil localizada a nivel occipital y al día siguiente aparece déficit motor de miembro inferior izquierdo. Se recibe en terapia intensiva al día siguiente del evento y luego se traslada al servicio de Ictus del Hospital Clínico Quirúrgico “Hermanos Ameijeiras”.

### Examen físico del ingreso (hallazgos positivos)

Aparato cardiovascular: latidos cardíacos rítmicos de buen tono e intensidad normal. Se ausculta soplo II/-VI de intensidad débil de tono bajo timbre suave de duración Holo sistólico localizado en foco pulmonar, irradiado al cuello y axila que no se modifica a los cambios de posición.

SNC: Hemiparesia derecha 3/5. Resto del examen neurológico sin alteraciones.

Evolución de la clínica: Recuperación completa del defecto motor en 72 h sin aparición de nuevos síntomas.

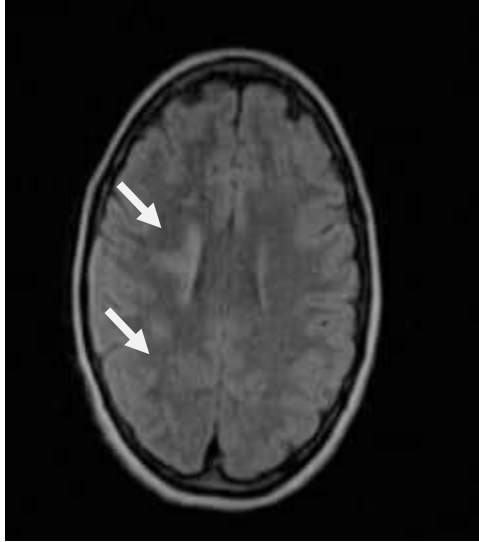
### Complementarios

Estudios genéticos de trombofilia normales.

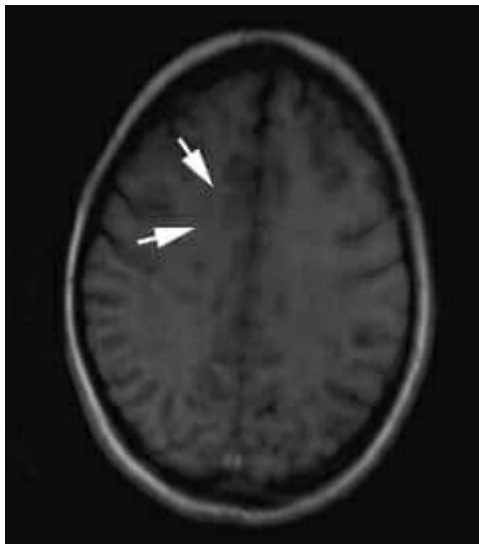Ecocardiograma: Se observa función biventricular conservada, ventrículo derecho igual diámetro que ventrículo izquierdo, no masas, pericardio normal. Se precisa comunicación interauricular (CIA).

TAC simple (22/2/2018): No se observan alteraciones.

RMN de cráneo (28/2/2018): Se realiza cortes axiales FLAIR y T1 y sagitales T2 apreciándose lesiones hiperintensas en sustancia blanca periventricular (centro semioval) en secuencias de TR largo e hipointensas en T1 sin edema ni efecto de masa, de aspecto vascular isquémico reciente. (Figura 1 y 1a).



**Fig. 1** - Imagen de resonancia de cráneo con técnica Flair donde se aprecia lesiones hiperintensas de sustancia blanca peri ventricular (centro semioval).

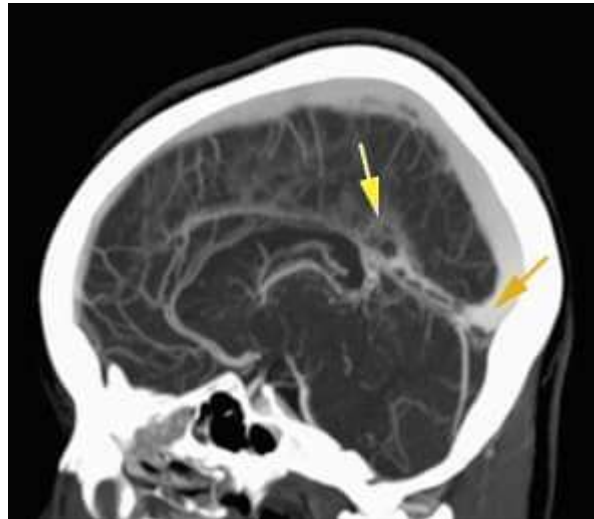


**Fig. 1a** - Se visualiza en técnica T1 pequeñas lesiones de sustancia blanca de igual localización que las apreciadas con técnica Flair.

Angio TAC de cráneo (26/2/2018): Se realiza con reconstrucciones MPR, MIP y AVA administrándose 120cc de contraste hidrosoluble, observándose múltiples imágenes de defecto de lleno en el interior de la vena de galeno, seno recto y prensa de Herófilo en relación con trombosis de senos derales, trombo en la vena cerebral interna derecha que producen irregularidad de la luz, red de finos vasos de tipo venoso localizados en la sustancia blanca del lóbulo frontal izquierdo, los cuales drenan en una gruesa vena colectora de 2,6 mm de diámetro, la cual se labra a través de la sustancia blanca drenando en la vena

cerebral interna ipsilateral. No aneurisma ni MAV clásica en los diferentes segmentos estudiados. Polígono fetal bilateral.

Seno longitudinal superior, senos transversos, sigmoideos, longitudinal inferior permeables sin imágenes de trombo, sistema ventricular en línea media de tamaño normal, ligera asimetría de los ventrículos laterales en relación con variante anatómica, hipófisis de tamaño y densidad normal, agenesia del seno frontal (Fig. 2).



**Fig. 2** - Se aprecian múltiples imágenes de defecto de lleno en el interior de la vena de galeno, seno recto (flecha amarilla) y prensa de Herófilo (flecha naranja) en relación con trombosis de senos derales. Trombo en la vena cerebral que produce irregularidad de la luz.

Se concluye como Trombosis de la vena de galeno, seno recto, prensa de Herófilo y vena cerebral interna derecha. Se inicia tratamiento con warfarina (2 mgs) iniciando con 10 mgs diarios por 2 días y luego 5 mgs de mantenimiento. Tuvo evolución clínica favorable.

## Discusión

La trombosis venosa cerebral es una enfermedad poco frecuente, de difícil diagnóstico y potencialmente grave, la cual se debe tener presente en todo paciente que se tenga síntomas de cefalea de inicio reciente aunado a la existencia de condiciones como el embarazo y el puerperio los cuales favorecen su ocurrencia.<sup>(6,7,11)</sup>

Durante el embarazo, los cambios en el flujo venoso inducidos hormonalmente, la obstrucción mecánica por el útero, el aumento de los procoagulantes como el fibrinógeno, factores XII, VIII, X, Von Willebrand, la adhesión plaquetaria y el plasminógeno activador

inhibidor 1 y 2, aumentan el riesgo de trombosis venosa cerebral. De igual manera disminuye la acción anticoagulante de la proteína S libre y aumenta la resistencia a la proteína C activada.<sup>(12)</sup>

En el transcurso del puerperio el estado máximo de hipercoagulabilidad, se considera el periodo con mayor riesgo de un episodio de tromboembolismo, como es el caso de la paciente que presentamos, quien inició con un cuadro de cefalea asociado a déficit focal, el cual se observa en 60 % de los pacientes y constituye el signo que sigue en importancia a las convulsiones.<sup>(13,14)</sup>

La TVC es usualmente multifactorial y con frecuencia un factor de riesgo o una causa específica, coexisten con una trombofilia congénita. *Tan M* y otros<sup>(12)</sup> reportan en un estudio de TVC que en 44 % de los casos había más de una causa o factor de riesgo y en 22 % existía una trombofilia congénita. En 85 % de los casos puede identificarse una de las condiciones relacionadas como deficiencia de antitrombina III, deficiencia de proteína C y proteína S, homocisteinemia, embarazo y puerperio, infecciones contiguas (otitis, sinusitis), meningitis, síndrome anti fosfolípido, lupus eritematoso sistémico, enfermedad inflamatoria intestinal, leucemia, drogas (anticonceptivos orales, L-asparaginasa) y cáncer.

Durante el embarazo, especialmente en el último trimestre y en el puerperio, se incrementa el riesgo de TVC y ocurre en 12 de cada 100 mil partos.<sup>(8,9)</sup> El diagnóstico se basa en un índice de sospecha alto, plasmado en las manifestaciones clínicas en una paciente joven, con alguna de las condiciones causales o factores de riesgo conocidos, el dímero D elevado y la confirmación de la TVC en estudios de neuroimagen.<sup>(9,15,16,17)</sup>

Aunque el tratamiento anticoagulante ha sido controversial, ya que los infartos venosos suelen ser hemorrágicos, actualmente la mayoría de los neurólogos lo recomiendan<sup>(8)</sup> y un metaanálisis reciente de los escasos ensayos clínicos disponibles demuestra su utilidad en estos casos. Más de 80 % de los 624 pacientes del estudio internacional de TVC recibió anticoagulantes y 79 % tuvo una evolución favorable,<sup>(8,11)</sup> como la paciente del estudio.

En nuestro caso, al sospechar el diagnóstico clínico se comenzó tratamiento con heparina de bajo peso molecular (fraxiheparina) y luego de mejoría clínica se decide pasar a anticoagulantes orales de tipo cumarínicos (warfarina), con seguimiento por INR y buena respuesta.

Lo interesante durante su estancia y estudios fue la rápida mejoría del cuadro clínico sin secuelas neurológicas y la presencia de un angioma venoso como mecanismo

compensatorio, pues consiste en la apertura de vénulas embrionarias de hallazgo radiológico incidental y poco frecuente.

Debe considerarse la trombosis venosa cerebral como diagnóstico diferencial ante una paciente con cefalea que esté embarazada o en el puerperio, u otros estados de hipercoagulabilidad, y es importante no confundir la sintomatología de la trombosis venosa cerebral con otras enfermedades propias del embarazo como preclampsia y eclampsia, pues la rápida instauración del tratamiento favorece la recuperación satisfactoria y sin secuelas como el caso del estudio.

### Referencias bibliográficas

1. Pérez Nellar J, Scherle Matamoros C, Roselló Silva H. Trombosis venosa cerebral. Rev cubana med. 2007[acceso: 19/06/2018];46(3). Disponible en: [http://scielo.sld.cu/scielo.php?script=sci\\_arttext&pid=S0034-75232007000300009&lng=es](http://scielo.sld.cu/scielo.php?script=sci_arttext&pid=S0034-75232007000300009&lng=es)
2. Coronado Mestre R, Praderes Pensado JC, Campillo Acosta D, Rivera Jimenez G, Rosales Silva P. Trombosis venosa cerebral puerperal. Presentación de un caso. Rev cubana Obstet Ginecol. 2007[acceso: 21/06/2018];33(1). Disponible en: [http://www.bvs.sld.cu/revistas/gin/vol33\\_1\\_07/gin01107.html](http://www.bvs.sld.cu/revistas/gin/vol33_1_07/gin01107.html)
3. Nápoles Méndez D, Couto Núñez D. Riesgo de tromboembolismo venoso en mujeres consumidoras de anticonceptivos hormonales combinados. Medisan. 2016[acceso: 19/06/2018];20(12). Disponible en: <http://www.medisan.sld.cu/index.php/san/article/view/1170>
4. Lira D, Custodio N, Herrera Pérez E, Núñez del Prado L, Guevara Silva E, Castro Suárez S, *et al.* Trombosis venosa cerebral de difícil diagnóstico. Rev Neuropsiquiatr. 2014[acceso: 19/06/2018];77(2):128-32. Disponible en: [http://www.scielo.org.pe/scielo.php?script=sci\\_arttext&pid=S0034-85972014000200011&lng=es](http://www.scielo.org.pe/scielo.php?script=sci_arttext&pid=S0034-85972014000200011&lng=es)
5. Gulati D, Strbian D, Sundararajan S. Cerebral venous thrombosis diagnosis and management Stroke. 2014[acceso: 19/06/2018];45(2):e16-e8 Disponible en: <https://doi.org/10.1161/STROKEAHA.113.003964>
6. Gülsen S, Altinörs N, Atalay B, Benli S, Kaya Y. Treatment differences in case with venous angioma. Turkish Neurosurgery. 2007[acceso: 19/06/2018];17:40-4. Disponible en:

[https://www.researchgate.net/publication/5925769\\_Treatment\\_differences\\_in\\_cases\\_with\\_venous\\_angioma](https://www.researchgate.net/publication/5925769_Treatment_differences_in_cases_with_venous_angioma)

7. Guyatt GH, Akl EA, Crowther M, Gutterman DD, Schunemann HJ. Antithrombotic Therapy and Prevention of Thrombosis, 9Th ed: American College of Chest Physicians. Evidence-Based Clinical Practice Guidelines. CHEST. 2012[acceso: 14/03/2018];141(2Suppl):7S-47S. Disponible en:

<https://www.ncbi.nlm.nih.gov/pubmed/22315257>

8. Castro Gutiérrez N, Marrero Mesa S, Pereira Recio H. Trombosis venosa cerebral como causa de infarto cerebral isquémico en una gestante. Revista Electrónica Dr. Zoilo E. Marinello Vidaurreta. 2017[acceso: 19/06/2018];42(6). Disponible en:

<http://www.revzoilomarinello.sld.cu/index.php/zmv/article/view/1125>

9. Jang YJ, Park SY, Sohn DG. Diagnostic Value of Elevated D- Dimer Level in Venous Thromboembolism in Patients with Acute or Subacute Brain Lesions. Ann Rehabil Med. 2015[acceso: 19/06/2018];39(6):1002-10.doi: <https://10.5535/arm.2015.39.6.1002>

10. Miranda Hernández JL, Fernández Cué L, Garzón Cutiño L, Gómez Viera N, Pérez Esquivel L. Trombosis venosa cerebral asociada a consumo de sildenafil. Rev cubana med. 2016[acceso: 19/06/2018];55(1). Disponible en:

[http://scielo.sld.cu/scielo.php?script=sci\\_arttext&pid=S0034-75232016000100007&lng=es](http://scielo.sld.cu/scielo.php?script=sci_arttext&pid=S0034-75232016000100007&lng=es)

11. Ageno W, Beyer Westendorf J, García DA, Lazo Langner A, McBane RD, Paciaroni M. Guidance for the management of venous thrombosis in unusual sites. Journal of thrombosis and thrombolysis. 2016[acceso: 19/06/2018];41(1):129-43. Disponible en:

<http://link.springer.com/article/10.1007/s11239-015-1308-1>

12. Tan M, Deveber G, Shroff M, Moharir M, Pontigon AM, Widjaja E, *et al.* Sagittal sinus compression is associated with neonatal cerebral sinovenous thrombosis. Pediatrics. 2011[acceso: 19/06/2018];128(2):429-35. Disponible en:

<http://pediatrics.aappublications.org/content/128/2/e429.short>

13. Sugie M, Iizuka N, Shimizu Y, Ichikawa H. Cerebral venous thromboembolism in antiphospholipid syndrome successfully treated with the combined use of an anti-Xa inhibitor and corticosteroid. Internal Medicine. 2015[acceso: 30/3/2018];54(23):3051-56. Disponible en:

[https://www.jstage.jst.go.jp/article/internalmedicine/54/23/54\\_54.5045/article/-char/ja/](https://www.jstage.jst.go.jp/article/internalmedicine/54/23/54_54.5045/article/-char/ja/)

14. Afshari D, Moradian N, Nasiri F, Razazian N. The efficacy and safety of low-molecular-weight heparin and unfractionated heparin in the treatment of cerebral venous sinus thrombosis.



Neurosciences (Riyadh). 2015[acceso: 19/06/2018];20(4): 357-61. Disponible en: <https://www.ncbi.nlm.nih.gov/pmc/articles/PMC4727621/>

15. Melkas S, Harno H, Pälvimäki E, Siirõnen J. Pospartum cerebral sinusthrombos is leading to death of a young woman. Duodecim. 2015[acceso: 19/06/2018];131(7):680-3. Disponible en: <http://europepmc.org/abstract/med/26233987>

16. Wang JW, Li JP, Song YL. Clinical characteristics of cerebral venoussinous thrombosis. Neurosciences Riyadh. 2015[acceso: 19/06/2018];20(3):292-5. Disponible en: <https://www.ncbi.nlm.nih.gov/pubmed/26166601>

17. Álvarez Dubé E, García Balmaseda A, Miranda Pérez Y, de Paula Paredes A, Ramos Rodríguez E. Trombosis de senos venosos cerebral en gestante de 10 semanas. Rev Ciencias Médicas. 2016[acceso: 19/06/2018];20(4):178-86. Disponible en: [http://scielo.sld.cu/scielo.php?script=sci\\_arttext&pid=S1561-31942016000400021&lng=es](http://scielo.sld.cu/scielo.php?script=sci_arttext&pid=S1561-31942016000400021&lng=es)

### **Conflicto de intereses**

Los autores declaran que no existe conflicto de intereses.

### **Contribuciones de los autores**

*José Luis Miranda Hernández:* Confección del artículo y revisión bibliográfica.

*Leda Fernández Cué:* Confección y revisión final.