

Un absceso esplénico por endocarditis Abscess due to endocarditis

Cosme Manuel Cand Huerta^{1*} <https://orcid.org/0000-0001-5159-8418>

¹Hospital Clínico Quirúrgico “Hermanos Ameijeiras”. La Habana, Cuba.

*Autor para la correspondencia. ahudricandsegnedo@gmail.com

Recibido: 14/04/2021

Aprobado: 15/04/2021

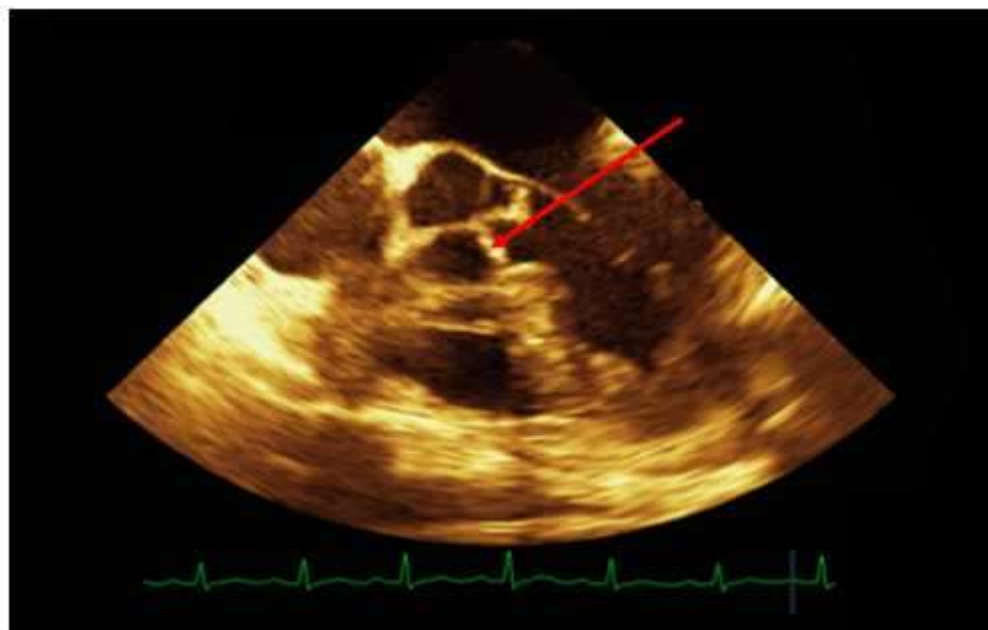


Fig. 1 - Imagen de absceso esplénico por ultrasonido.

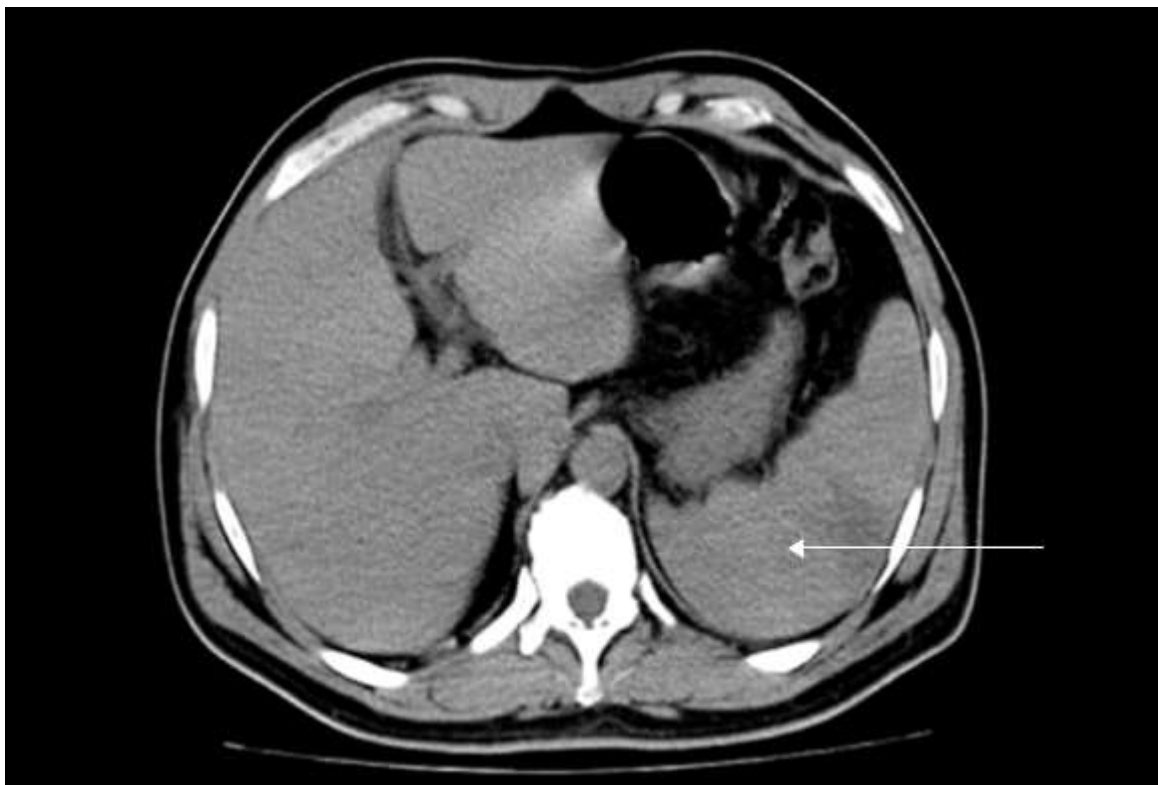


Fig. 2 - Imagen de absceso esplénico por tomografía axial computarizada.

Conflicto de intereses

El autor declara que no existe conflicto de intereses.