

Pénfigo vulgar **Pemphigus vulgaris**

Belén de la Caridad Santiesteban Rodríguez^{1*} <https://orcid.org/0000-0002-4616-7020>

Dianet Sarahí Peña Ramírez¹ <https://orcid.org/0000-0002-4910-4287>

Frank Miguel Hernández Velázquez¹ <https://orcid.org/0000-0002-8769-752X>

Raúl Javier Pizarro Hechavarría² <https://orcid.org/0000-0003-3586-3968>

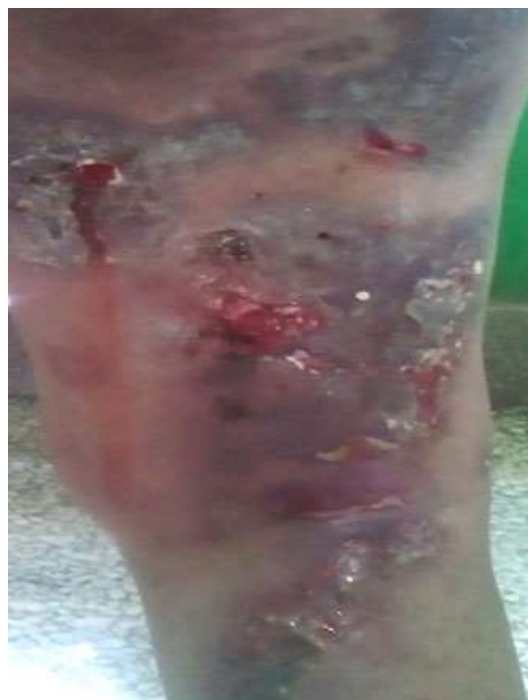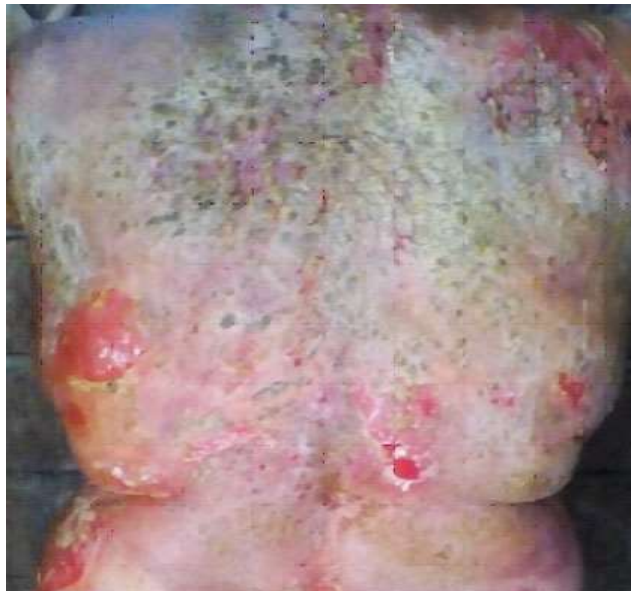¹Facultad de Ciencias Médicas “Mariana Grajales Coello”. Universidad de Ciencias Médicas de Holguín. Holguín, Cuba.

²Policlínico Docente “Alex Urquiola Marrero”. Holguín, Cuba.

* Autor para la correspondencia: belensantiesteban4@gmail.com

Recibido: 13/03/2022

Aprobado: 25/03/2022



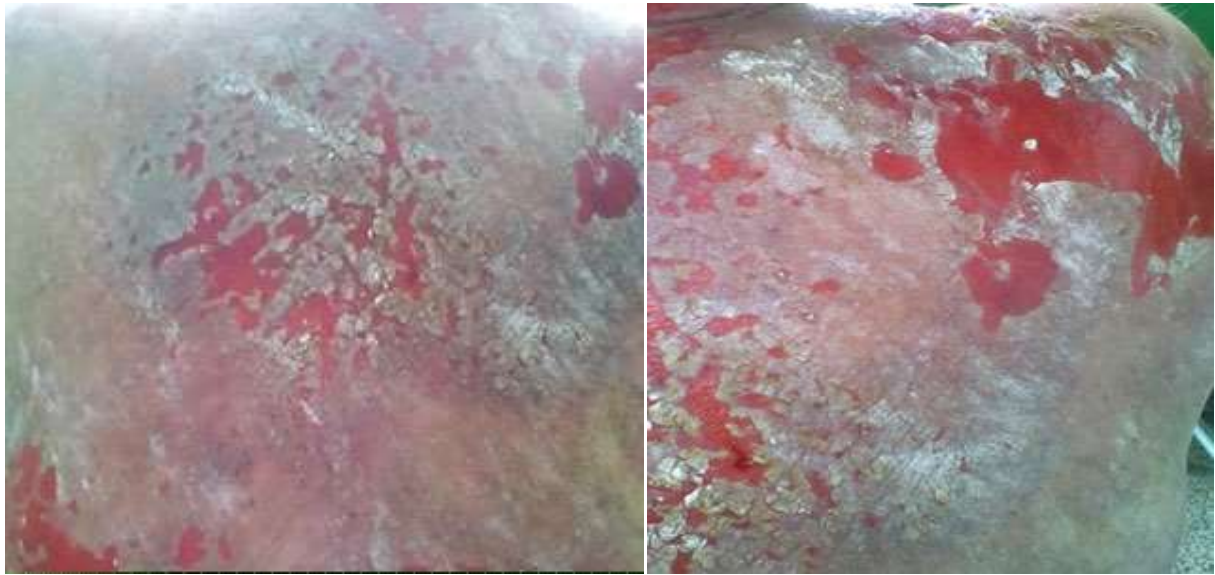


Fig. - Lesiones eritematosas ampollosas, descamativas purulentas de bordes irregulares.