

Distrofia oculofaríngea complicada con desnutrición y neumonía aspirativa

Oculopharyngeal dystrophy complicated with malnutrition and aspiration pneumonia

Cosme M. Cand Huerta^{1*} <https://orcid.org/0000-0001-5159-8418>

Mónica Ruiz Carmenaty¹ <https://orcid.org/0000-0002-8843-8159>

¹Hospital Clínico Quirúrgico “Hermanos Ameijeiras”. La Habana, Cuba.

Recibido: 09/03/2022

Aceptado: 09/03/2022

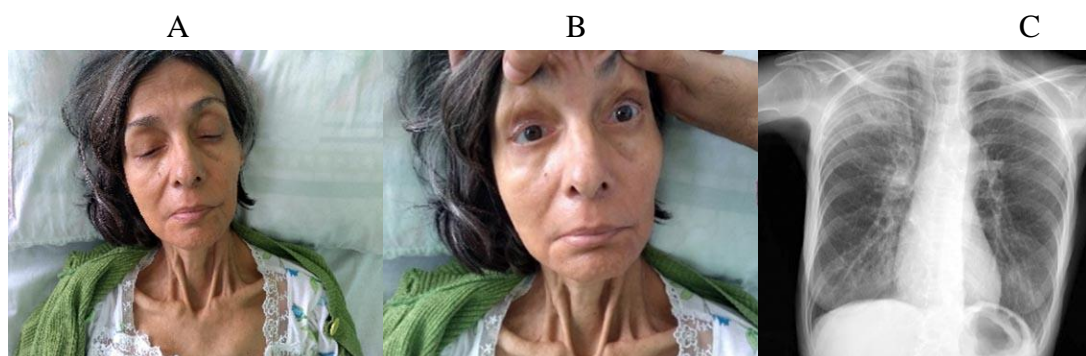


Fig. 1.- Distrofia oculofaríngea autosómica dominante.

A: ptosis palpebral bilateral. B: atrofia muscular cérvico-rostral. C: radiografía del tórax con proceso neumónico en segmento posterior del lóbulo superior derecho sin nivel interior.

Conflicto de intereses

Los autores declaran que no existe conflicto de intereses.