

## Presencia de lesiones histopatológicas relacionadas con el método de eutanasia

### Histopathological lesions related to euthanasia method

Tte. Cor. Teresita Montero González, Tte. Cor. José Hurtado de Mendoza Amat

Hospital Militar Central "Dr. Luis Díaz Soto". La Habana, Cuba.

---

#### RESUMEN

**Introducción:** los métodos experimentales son un valioso instrumento para estudiar los procesos biológicos del hombre. Se hace necesario buscar el método de eutanasia a emplear para obtener las menores variaciones posibles del tejido.

**Objetivo:** identificar la presencia de lesiones histopatológicas relacionadas con el método de eutanasia, en busca del adecuado para realizar el estudio del daño múltiple de órganos.

**Métodos:** se estudiaron ratones Balb/c, del sexo femenino, de  $20 \pm 2$  g, con edad de 12 semanas. Se subdividieron en tres grupos correspondientes a los métodos de tracción y dislocación cervical, de inmersión en nitrógeno líquido durante 7 s y de sobreenestesia con pentobarbital en dosis de 60 mg/kg. La autopsia se realizó inmediatamente *in situ*, y se obtuvieron fragmentos de varios órganos, fijados en formol al 10 % y procesados para ser incluidos en parafina, cortados y coloreados con hematoxilina/eosina.

**Resultados:** las lesiones encontradas entre focales y parciales en el pulmón fueron aspectos importantes. El edema cerebral se presentó en la dislocación cerebral y en la sobreenestesia. La inmersión en nitrógeno líquido durante 7 s proporcionó muerte instantánea y obtención de fragmento para estudios histopatológicos con el mínimo de alteraciones.

**Conclusiones:** el estudio histopatológico de los diferentes métodos de eutanasia mostró que la inmersión en nitrógeno líquido fue el de menor cambios posmortem, por lo que es adecuado para emplear en estudios donde se requiera evaluar cambios histopatológicos desde los cambios leves de lesión en los diferentes órganos. Por eso, es recomendable para estudios de la respuesta inflamatoria sistémica en modelos experimentales.

**Palabras clave:** lesiones histopatológicas, eutanasia.

## ABSTRACT

**Introduction:** experimental methods are valuable tools for studying human biological processes. It is necessary to find the proper method of euthanasia to be used for obtaining the lowest possible variations of tissue.

**Objective:** To identify the presence of histopathological lesions related to euthanasia method, in the search of suitable one for the study of multiple organ failure.

**Methods:** BALB/c, female mice weighing  $20 \pm 2$  g, aged 12 weeks. They were included into three groups corresponding to the methods of traction and cervical dislocation, immersion in liquid nitrogen for 7 s and over anesthesia with pentobarbital 60 mg/kg. Autopsy was performed immediately on the spot, and fragments of various organs were obtained, fixed in 10% formalin. These fragments were processed for inclusion in paraffin, sectioned and stained with hematoxylin/eosin.

**Results:** lesions found in the lung between focal and partial were important aspects. Cerebral edema occurred in brain dislocation and over anesthesia groups. Immersion in liquid nitrogen for 7 s afforded instantaneous death nod obtaining fragment for histopathological studies with minimum alterations.

**Conclusions:** the histopathological examination of the various methods of euthanasia showed that immersion in liquid nitrogen had lower postmortem changes, making its use suitable in studies which require assessing histopathological changes from slight changes in different organs lesions. It is therefore advisable for studies of systemic inflammatory response in experimental models.

**Key words:** histopathological lesions, euthanasia.

---

## INTRODUCCIÓN

Entre los métodos de estudio de la Anatomía Patológica, los experimentales son poco empleados por los patólogos asistenciales, aunque son un valioso instrumento para estudiar los procesos biológicos del hombre.<sup>1,2</sup> Desde el siglo XIX el científico francés *Claude Bernart* planteó que una de las ventajas de los métodos experimentales es que permite fijar y controlar las variables y determinar a voluntad la extensión del trabajo a realizar.

Las quemaduras y los traumatismos estimulan la inflamación sistémica. La deficiencia en la función de los polimorfonucleares neutrófilos y la disminución de la acción del sistema monocítico fagocitario han motivado el empleo frecuente de modelos animales experimentales en estas enfermedades y otras como la sepsis, la translocación bacteriana, las alteraciones inmunológicas y el choque, entre otros.<sup>3-5</sup>

En el estudio de los mediadores de la respuesta inflamatoria se emplean con frecuencia modelos de ratones quemados, como en la síntesis de prostaglandinas, el papel de las citocinas, la acción de las especies reactivas de oxígeno, la función de las células linfoides  $\beta$  y los efectos de diferentes agentes terapéuticos.<sup>6-8</sup>

El ratón es uno de los animales de experimentación más empleado en los modelos experimentales; la similitud de su aparato inmune con el humano,<sup>2</sup> lo hace factible para estudiar procesos biológicos en él y traspolarlos al humano. Por eso es adecuado emplear modelos experimentales de quemaduras con ratones para estudios del síndrome de disfunción múltiple de órganos y su expresión morfológica: el daño múltiple de órganos (DMO).<sup>9</sup>

---

¿Cuál es el método de eutanasia que en sus características histopatológicas muestre las menores variaciones histopatológicas? El propósito de la investigación es identificar la presencia de lesiones histopatológicas relacionadas con el método de eutanasia, en busca del adecuado para realizar el estudio del DMO en los modelos experimentales.

## MÉTODOS

Para seleccionar el método de eutanasia se estudiaron 15 ratones Balb/c, del sexo femenino, de  $20 \pm 2$  g, con edad de 12 sem, supuestamente sanos. Se ubicaron dos animales por caja de makrolon tipo T4 y fue identificado uno de ellos con tintura pícnica entre las orejas. Se elaboró una malla metálica con calado de 0,5 cm para suspender al animal en las cajas, y así evitar el contacto con orina y heces fecales de él mismo. Cada caja se identificó con una tarjeta que contenía los datos siguientes: título del estudio, grupo, cantidad de animales, especie, línea, sexo, peso y edad. Los animales se subdividieron en tres grupos ( $n = 5$ ) correspondientes a los métodos siguientes:

Grupo 1: método de tracción y dislocación cervical.

Grupo 2: método de inmersión en nitrógeno líquido durante 7 s.

Grupo 3: método de sobreenestesia con pentobarbital en dosis de 60 mg/kg.

La autopsia se realizó inmediatamente, *in situ*, con la disección realizada de forma convencional. Se tomaron fragmentos de pulmón, corazón, riñón y cerebro que se fijaron en formol al 10 % y se procesaron para ser incluidos en un bloque de parafina; después se cortaron y colorearon con hematoxilina/eosina.

El estudio histológico se realizó en un microscopio de luz de la marca Carl Zeiss con métodos de morfometría clásicos, con el empleo del microscopio óptico ( $\times 100$  y  $\times 400$ ). Los parámetros evaluados fueron:

- Engrosamiento del tabique pulmonar.
- Congestión vascular pulmonar.
- Tumefacción subendocárdica.
- Congestión vascular cardíaca.
- Edema cerebral.
- Congestión vascular cerebral.
- Eosinofilia y tumefacción tubular renal.
- Amplitud de la luz tubular renal.

Para valorar cada lesión se aplicaron las categorías siguientes:

Focal: afecta áreas aisladas del campo  $\times 100$ .

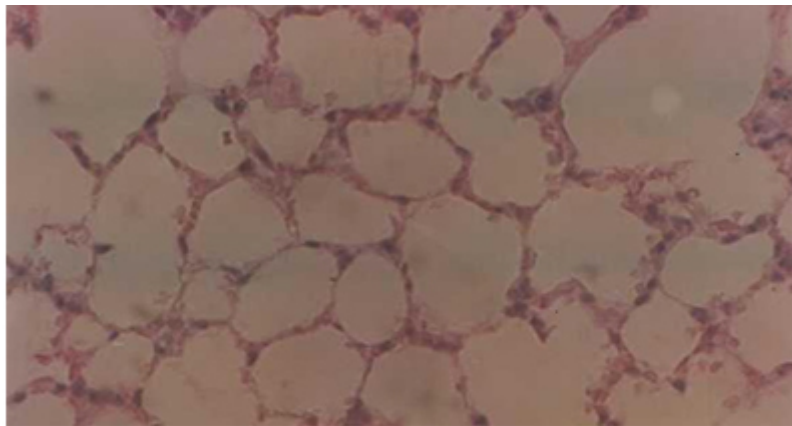
Parcial: afecta áreas más extensas hasta el 50 % del campo  $\times 100$ .

Difusa: afecta áreas más extensas mayor del 50 % del campo  $\times 100$ .

Para comparar cada área afectada se establecieron criterios cualitativos de gravedad de la lesión, de acuerdo con parámetros clásicos establecidos para cada órgano estudiado y se agruparon en leve, moderada e intensa. Los resultados se agruparon en tablas y figuras, y las evidencias del estudio realizado se fijaron por iconopatografía.

## RESULTADOS

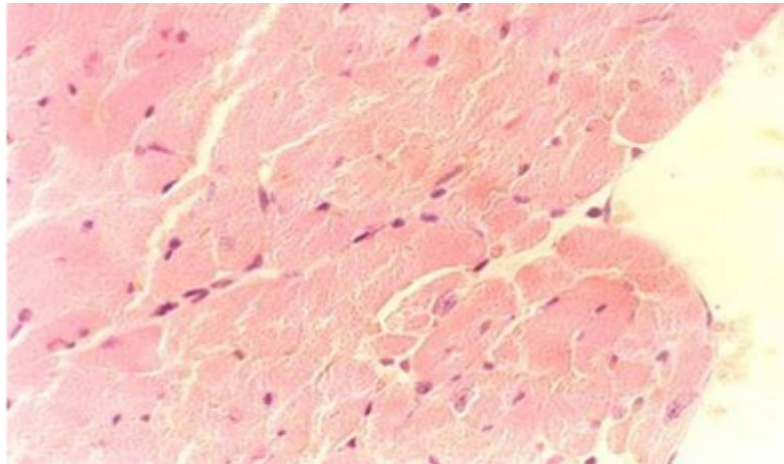
Los animales fueron colocados en un medio que posibilitó que estuvieran libres de otros contaminantes, como el contacto con las excretas sólidas y líquidas. Las lesiones encontradas entre focales y parciales en el pulmón, y la menor congestión fueron aspectos importantes (Fig. 1).



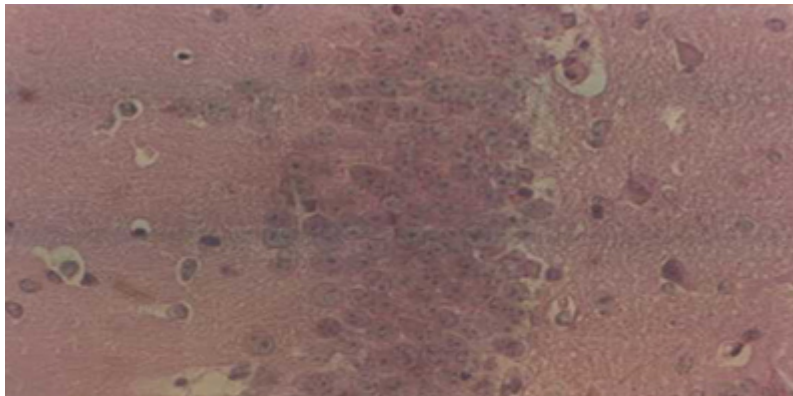
**Fig. 1.** Aspecto histológico del pulmón en el método de inmersión en nitrógeno líquido. Obsérvese la delgadez del tabique pulmonar y la escasa congestión.

Se observó ausencia de tumefacción celular en el corazón en los casos con inmersión en nitrógeno líquido (Fig. 2).

La presencia del edema cerebral fue moderada o intensa en la dislocación cerebral y en la sobreenestesia, mientras fue leve en los casos con inmersión en nitrógeno líquido (Fig. 3).

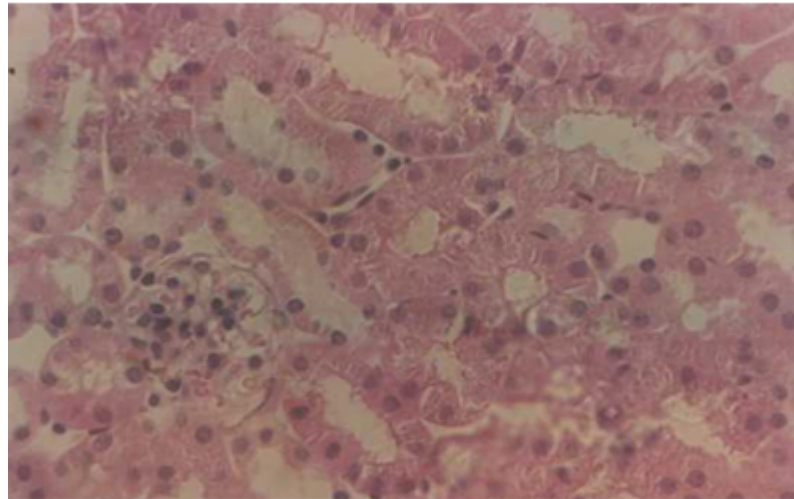


**Fig. 2.** Aspecto histológico del corazón en el método de inmersión en nitrógeno líquido. Obsérvese la ausencia de tumefacción celular, con buena definición de las estrías musculares.



**Fig. 3.** Aspecto histológico del cerebro en el método de inmersión en nitrógeno líquido. Obsérvese la disposición del espacio perineuronal, casi ausente y de las células del cuerno de Amon conservadas.

El aumento de volumen de las células en los túbulos contorneados proximales renales con eosinofilia marcada estuvo presente en los casos fallecidos por los métodos de dislocación cervical y sobrianestesia (Fig. 4), y la permeabilidad tubular estuvo comprometida por esta causa, pero no fue así en el método de la inmersión (anexo).



**Fig. 4.** Aspecto histológico del riñón en el método de inmersión en nitrógeno líquido. Obsérvese la permeabilidad tubular conservada.

**Anexo.** Alteraciones histológicas en los diferentes métodos de eutanasia

Órganos y alteraciones histológicas		Tipo de eutanasia																	
		Dislocación cervical						Inmersión en nitrógeno						Sobreanestesia					
		F	P	D	L	M	I	F	P	D	L	M	I	F	P	D	L	M	I
Pul	Tabique engrosado	4	1	-	2	3	-	4	1	-	3	2	-	-	4	1	2	3	-
	Congestión vascular	-	-	-	1	4	-	-	-	-	1	-	-	-	-	-	1	2	-
Cor	Tumefacción endocárdica				-	3	-				-	-	-				-	1	-
	Congestión vascular				-	3	-				1	3	-				2	2	-
Cer	Edema cerebral				-	4	1				3	-	-				-	4	1
	Congestión vascular				-	5	-				-	-	-				-	-	-
Riñón	Eosinofilia tubular	5						3						5					
	Permeabilidad tubular	Espumoso: 5												Cerrados: 5					

Pul: pulmón; Cor: corazón; Cer: cerebro; F: focal; P: parcial; D: difusa; L: leve; M: moderada; I: intensa.

La inmersión en nitrógeno líquido durante 7 s proporcionó:

- Muerte instantánea, o sea, disminuyó la agonía prolongada del animal.
- La obtención de fragmentos para estudios histopatológicos con el mínimo de alteraciones.



## DISCUSIÓN

La relevancia clínica del modelo se basa en que reproduzca alguno de los cambios que se presentan en el humano, incluso relacionado con la mortalidad.<sup>2,6,7</sup> El uso de modelos experimentales con animales que reproducen las enfermedades humanas facilita el conocimiento de sus causas, así como el desarrollo de terapias para evaluarlas oportunamente. El análisis de las alteraciones histopatológicas en un estudio experimental requiere el conocimiento de las alteraciones que se establecen con el método de eutanasia a emplear. En cada experimento donde se estudien alteraciones histológicas deben conocerse los patrones histológicos basales tras el método de eutanasia.

La elección del modelo depende de otros factores como el coste, la familiaridad del personal de investigación con diferentes especies, la disponibilidad de las instalaciones para estabular animales grandes, etc. Los animales pequeños (ratas, ratones, conejos) son apropiados para estudios de mortalidad.<sup>10,11</sup>

El método de eutanasia a emplear debe ser el menos traumático para el animal.<sup>10</sup> Las alteraciones histológicas que aparecen en el proceso agónico de la muerte en algunos métodos, o la destrucción o lesión sobre algún órgano que ocurre en otros, obligó a la búsqueda de otras variantes no aceptadas por muchos investigadores.<sup>12,13</sup>

Por lo tanto, el método de eutanasia debe estar acorde con los propósitos de la investigación y los estudios posmortem a realizar. El estudio de casi todos los órganos en un bloque de parafina permite un análisis integral de los resultados buscados, y esto reafirma que es la autopsia el mejor método para estudiar la enfermedad. Los patrones histológicos obtenidos con el método de inmersión en nitrógeno líquido permiten conservar más adecuadamente los patrones basales normales de los tejidos, lo cual brinda una morfología basal más cercana a la normalidad para comparar resultados con patrones histopatológicos.

El estudio histopatológico de los diferentes métodos de eutanasia mostró que la inmersión en nitrógeno líquido fue el de menor cambio posmortem, por lo que es un método adecuado para emplear en estudios del daño múltiple de órganos u otros estudios donde se requiera evaluar cambios histopatológicos desde los cambios leves de lesión en los diferentes órganos. Por eso, es recomendable para estudios de la respuesta inflamatoria sistémica en modelos experimentales.

## REFERENCIAS BIBLIOGRÁFICAS

1. Cotran RS, Kumar V, Collins. Patología Estructural y Funcional de Robbins. Madrid: Mc Graw-Hill; Interamericana; 2005. p. 5.
2. Fiette L, Slaoui M. Necropsy and sampling procedures in rodents. *Methods Mol Biol.* 2011; 691:39-67.
3. Hurtado de Mendoza J, Zorrilla JF. Elaboración de un modelo experimental de quemaduras. Experiencias preliminares. *Rev Cubana Med Milit.* 1982; 1(2): 79-89.

4. Roch-Arveillerm, Fontagne J, Abbouyi EL, Ralchvarg D, Giroud JP. Effect of an immunomodulating agent, RU 41740, on polymorphonuclear responsiveness after burn injury. *Inflammation*. 1991; 15(6): 137-41.
5. Nakanishi T, Nishi Y, Sato EF, Ishii M, Hamada T, Inove M. Thermal injury induces Thymocyte apoptosis in the rat. *J Trauma*. 1998; 44(1): 143-8.
6. Ramos N, Lorente JA. Modelos experimentales de sepsis. *Revista Electrónica de Medicina Intensiva*. Artículo n° C34; 2005; 5(5). Disponible en: <http://remi.uninet.edu/2005/05/REMIC34.pdf>
7. Esmon CT. Why do animal models of sepsis (sometimes) fail to mimic human sepsis. *Crit Care Med*. 2004; 32:219-22.
8. Dewals BG, Vanderplasschen A. Malignant catarrhal fever induced by Alcelaphine herpesvirus 1 is characterized by an expansion of activated CD3+CD8+CD4- T cells expressing a cytotoxic phenotype in both lymphoid and non-lymphoid tissues. *Vet Res*. 2011; 42(1):95.
9. Montero T, Hurtado de Mendoza J. Preguntas y respuestas sobre el daño múltiple de órganos. Reflexiones acerca de la temática. *Rev Cubana Med Mil*. 2010; 39(1)44-56.
10. Couto M. Laboratory guidelines for animal care. *Methods Mol Biol*. 2011; 770:579-99.
11. Ohno Y. Importance of research on alternatives to animal experiments in pharmaceutical sciences. *Yakugaku Zasshi*. 2008; 128(5):735-40.
12. Howell RL, Donegan CL, Pinkert CA. Mouse embryo yield and viability after euthanasia by CO2 inhalation or cervical dislocation. *Comp Med*. 2003; 53(5):510-3.
13. Sáenz Medina J, Asuero de Lis MS, Correa Gorospe C, Cuevas B, Gómez Dos Santos V, et al. Modelos experimentales para la investigación y el entrenamiento en trasplante renal. *Actas Urol Esp*. 2008; 32(1):83-90.

Recibido: 12 de octubre de 2012.

Aprobado: 4 de diciembre de 2012.

Dr. C. *Rafael Nodarse Hernández*. Hospital Militar Central "Dr. Luis Díaz Soto". Ave. Monumental y Carretera del Asilo. Habana del Este. La Habana, Cuba. Correo electrónico: [revistamil@infomed.sld.cu](mailto:revistamil@infomed.sld.cu)