

Insuficiencia renal aguda transitoria después de trombólisis coronaria con estreptoquinasa

Transient acute renal failure after coronary thrombolysis with streptokinase

Rodolfo Vega Candelario^{1*} <https://orcid.org/0000-0003-4459-8350>

Junior Vega Jiménez² <https://orcid.org/0000-0002-6801-5191>

¹Hospital Provincial Docente Roberto Rodríguez Fernández. Ciego de Ávila, Cuba.

²Hospital Militar "Dr. Mario Muñoz Monroy". Matanzas, Cuba.

*Autor para la correspondencia. Correo electrónico: rvc_50@infomed.sld.cu

RESUMEN

Introducción: En la actualidad existen más de 150 medicamentos relacionados con la aparición de rabdomiólisis e insuficiencia renal aguda transitoria. La estreptoquinasa puede ser uno de ellos.

Objetivo: Presentar un caso en el cual la administración de trombólisis con estreptoquinasa pudiera estar relacionado con una insuficiencia renal aguda transitoria.

Caso clínico: Paciente de 38 años, con antecedentes de salud anterior y creatinina de 81 mg/L días antes del ingreso, sufrió infarto miocárdico agudo y después de la trombólisis con estreptoquinasa presentó dolores musculares intensos, náuseas, vómitos y lumbalgia intensa. La creatinina ascendió progresivamente; tuvo oligoanuria progresiva que evolucionó hasta las dos semanas y luego se recuperó. A los 21 días, la creatinina estaba en 116 mg/L. En la coronariografía, las coronarias son normales.

Comentarios: Las causas de insuficiencia renal aguda transitoria pudieran ser, rabdomiólisis asociada con alteraciones del metabolismo del ATP y trastornos inmunológicos provocados por la administración de estreptoquinasa. La coronariografía resultó normal.

Palabras clave: terapia trombolítica; estreptoquinasa; lesión renal aguda; infarto del miocardio.

<http://scielo.sld.cu>

<http://www.revmedmilitar.sld.cu>

ABSTRACT

Introduction: There are currently more than 150 medications related to the appearance of rhabdomyolysis and transient acute renal failure. Streptokinase can be one of them.

Objective: Presenting a case the administration of streptokinase as a possible cause of acute, transient renal failure.

Case report: A 38-year-old patient with a previous health history and 81 mg creatinine per liter days before admission, suffers acute myocardial infarction and after streptokinase thrombolysis he suffers severe muscle pain, nausea, vomiting, severe low back pain, creatinine ascends progressively and progressive oligoanuria that evolves until two weeks when it begins to return. At 21 days with 116 mg creatinine per liter, coronary angiography was performed with normal coronaries.

Comments: The causes of transient acute renal failure may be rhabdomyolysis associated with abnormalities of the metabolism of ATP and immune disorders, caused by the administration of streptokinase. His coronary angiography was completely normal.

Keywords: therapy thrombolytic; streptokinase; renal intense lesion; infarct of the myocardium.

Recibido: 17/06/2019

Aprobado: 16/10/2019

INTRODUCCIÓN

En la actualidad existen más de 150 medicamentos relacionados con la aparición de rabdomiólisis, de ellos las estatinas son los implicados con mayor frecuencia.⁽¹⁾ Inducen rabdomiólisis por el bloqueo de la síntesis de colesterol; disminuye el colesterol en el sarcolema.⁽¹⁾ Otros autores proponen que estos medicamentos inducen apoptosis de la fibra muscular.^(1,2)

<http://scielo.sld.cu>

<http://www.revmedmilitar.sld.cu>

Presentan rabdomiólisis, especialmente aquellos pacientes con enfermedad hepática o renal, hipotiroidismo, diabetes mellitus y polimedicación.⁽¹⁾ Los síntomas aparecen de 1 a 4 semanas después de iniciada la medicación y mejoran entre 1 y 30 días después de suspenderla.^(2,3,4)

La insuficiencia renal aguda (IRA) es una causa frecuente de morbilidad y mortalidad en los servicios de urgencias.^(3,4) Se ha descrito y publicado sobre el dolor lumbar intenso durante la administración de estreptoquinasa, pero no con un cuadro de insuficiencia renal aguda.⁽⁵⁾

La estreptoquinasa (SK), debido a su origen bacteriano, es antigénica y por tanto puede producir reacciones alérgicas. Un 4 % de los pacientes del *Second International Study of Infarct Survival (ISIS-2)* que recibieron SK, tuvieron reacciones alérgicas, fiebre, escalofríos, urticaria o *rash*.⁽⁶⁾ También se han descrito algunos casos de síndrome de Guillain-Barré, supuestamente relacionados con estreptoquinasa, al igual que la aparición de síndrome de distrés respiratorio agudo.⁽⁷⁾ El choque anafiláctico, afortunadamente es muy raro (0,1- 0,5 %). Sin embargo, la hipotensión arterial precisa administración hidroelectrolítica en 7- 10 % de los pacientes y es frecuente cuando se administra la SK (aproximadamente en 70 % de los casos); prevalece en los pacientes con infarto del miocardio inferior y resuelve con la corrección rápida de volumen.⁽⁸⁾

Con poca frecuencia, la administración de SK produce vómitos, diarrea, dolor abdominal, anorexia, flebitis, hipertransaminemia, alteraciones del sistema nervioso central (delirio, depresión, reacciones psicóticas, etc.) y la afectación renal (glomerulonefritis por formación de inmunocomplejos).⁽⁹⁾

Durante muchos años se ha debatido si los pacientes tratados con estreptoquinasa o activador tisular del plasminógeno, debían recibir una nueva dosis. Varios estudios se han realizado en esta línea y actualmente se ha demostrado que tras el tratamiento con estos fármacos, el organismo crea anticuerpos IgG que perduran durante aproximadamente cuatro años. Sin embargo, no hay ningún estudio que haya demostrado que estos valores serológicos estén asociados con un aumento en la frecuencia de aparición de reacciones alérgicas, ni con una disminución en la eficacia del tratamiento trombolítico.⁽¹⁰⁾

El infarto agudo de miocardio (IAM) con arterias coronarias sin obstrucciones significativas (MINOCA, por sus siglas en inglés), es un reto en la práctica clínica porque existen lagunas en su conocimiento. La frecuencia de MINOCA es elevada (11,7 % de los IAM). Los riesgos son similares. En este tipo de IAM,

las alteraciones psicoconductuales y los estados proinflamatorios, pueden jugar un papel importante, pero se necesitan mayores estudios para confirmarlo.⁽¹¹⁾

Una importante proporción de los pacientes con el diagnóstico de infarto agudo de miocardio no tienen estenosis significativas en la coronariografía (al considerar como tales > 50 %).

Se señala entre el 6 y el 12 % de los varones y entre el 7 al 32 % en mujeres. Los mecanismos de este problema no están del todo claros.^(11,12)

El objetivo de este trabajo es presentar como posible causa de insuficiencia renal aguda, transitoria, la administración de trombólisis con estreptoquinasa, en un enfermo con infarto miocárdico con elevación del ST (IMACEST) y coronariografía normal.

CASO CLÍNICO

Paciente de 38 años de edad, blanco, solo con dislipidemia familiar y personal, 5 meses antes estuvo ingresado durante 5 días con dolor torácico atípico, se hizo electrocardiogramas seriados, ecocardiograma dúpler y estudios hematológicos, que estuvieron dentro de límites normales (la creatinina fue 81 mg/ L y una prevalencia de LDL- c sobre la HDL-c); se mantuvo asintomático con electrocardiogramas normales y se le extendió el alta.

Ingresa en emergencia con dolor intenso, opresivo, retroesternal, con irradiación a ambos miembros superiores, sudoración profusa, sensación de muerte inminente, que no se alivia con reposo, ansiedad marcada. Luego siente sensación de estrangulación, disnea y polipnea.

Los cambios eléctricos fueron muy significativos en toda la cara anterior del corazón (de V1 a V6 tuvo en el trazo electrocardiográfico un marcada elevación del ST, el punto J en 5 mm por encima de la línea isoeletrica, onda Q muy profunda y ancha y la T muy profunda, negativa y simétrica).

Después de la trombólisis sufre mialgias intensas generalizadas, enrojecimiento, tos, sensación de ahogo por opresión en el cuello, vómitos profusos, fiebre de 38,8 °C, *rash* urticariano generalizado, dolores lumbares intensos, cianosis, disnea y polipnea, taquicardia por encima de 160 latidos por minuto y hace

fibrilación ventricular de corta duración. Se aplicó desfibrilación eléctrica con 200 J/cm² en una ocasión, más amiodarona, 300 mg i.v.

En exámenes complementarios: creatinina 840 mmol/L, CPKMB 858 mmol/L, eritrosedimentación 124 mm/h, oligoanuria marcada. En las 48 horas siguientes orinó 400 mL. La lumbalgia intensa se mantuvo junto a las mialgias y coluria verdosa. Luego mejoraron los valores de creatinina y la concentración urinaria. Fue trasladado al cardiocentro “Ernesto Che Guevara”, de Santa Clara, para estudio hemodinámico con coronariografía.

Las cifras de creatinina estaban en 116 mmol/L, con diuresis de 2500 mL/día, a los 20 días del IMACEST anterior extenso. Las coronarias (epicárdicas) resultaron normales.^(11,12)

COMENTARIOS

Hubo una relación estrecha entre la administración de estreptoquinasa y la posterior aparición de fallo renal transitorio, con valores de creatina normales una semana antes. Dicho efecto adverso aparece en el prospecto cubano del fármaco. Se revisó la bibliografía planteándose mecanismos de rabdomiólisis, afectación del metabolismo de ATP y alteraciones inmunológicas, como posible causa de la insuficiencia renal transitoria, que están descritas en la literatura por separadas.^(6,7,8,9,10)

Es evidente que el cuadro fue transitorio y pudo hacerse coronariografía que fue absolutamente normal a los 21 días. Tuvo una tomografía axial computarizada multicortes, contrastada, coronaria (angiotac) con afectación grave de la microcirculación coronaria que fue causa de infarto miocárdico, y arterias epicárdicas normales (Fig. 1; en la Fig. 2 y Fig. 3 se muestran alteraciones ecocardiográficas). Esto apoya, junto a la alergia a la aspirina del enfermo, lo importante de la predisposición a reacciones inmunológicas.⁽¹³⁾

Se conoce que la afectación de microcirculación ocurre en múltiples órganos a la vez, lo cual puede contribuir al daño renal transitorio al igual que al cardíaco. Se asocian acardiomiopatía de Tako-tsubo, infarto del miocardio, síndrome antifosfolípido y vasoespasm coronario. La disfunción endotelial, el aumento de homocisteína, la alteración del ciclo del ácido araquidónico, con estimulación de la sintetasa

del tromboxano A₂, y la inhibición de la sintetasa de la prostaciclina, la hipercoagulabilidad, los cambios hormonales en hombres y mujeres, la resistencia a la insulina y el nivel de hemoglobina glicosilada en diabéticos, las variables clínico-epidemiológicas asociadas como factores modificables y no modificables; son conocimientos actuales que hacen de esta entidad algo sistémico e importante.⁽¹³⁾ Después de descartarse otras causas,^(1,2,3,4,5) se consideró que la insuficiencia renal transitoria ocurrió como fenómeno multicausal raro tras administración de estreptoquinasa.^(6,7,8,9,10)

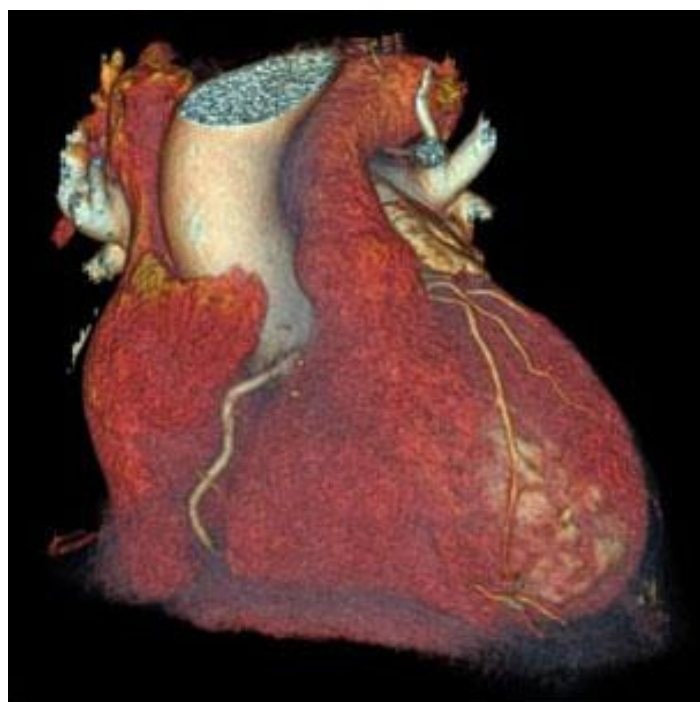

Fig. 1 – Angiotac, muestra las lesiones graves de diagonales y otros vasos de microcirculación coronaria, con remodelación de ventrículo izquierdo. Las arterias epicárdicas absolutamente normales.

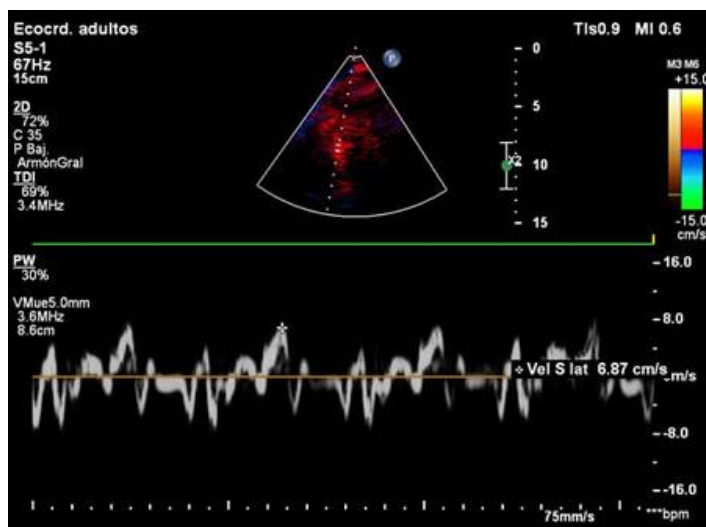


Fig. 2 – El estudio de TDI (según siglas en inglés) nuestra isquemia tisular por doppler.

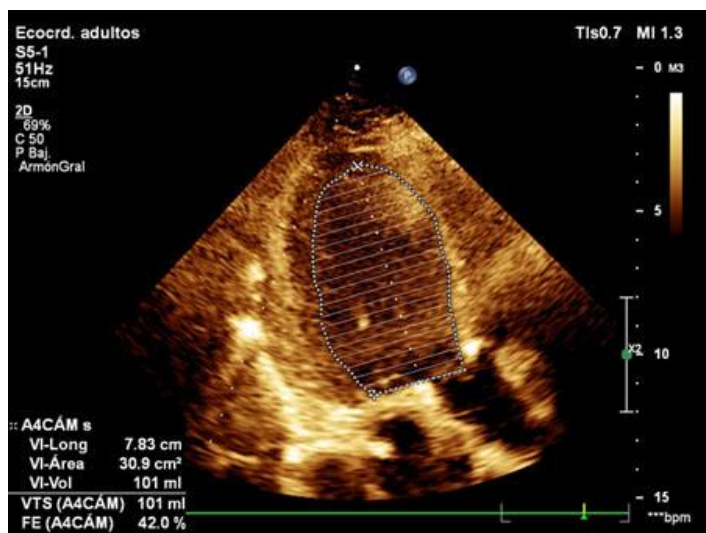


Fig. 3 – Por el método Área- Longitud (4 cámaras) la fracción de eyección del ventrículo izquierdo (FEVI) está afectada con un valor de 42,0 %.

REFERENCIAS BIBLIOGRÁFICAS

1. Summachiwakij S, Sachmechi I. Rhabdomyolysis induced by nonstrenuous exercise in a patient with graves' disease. Case Rep. Endocrinol. 2014[acceso: 04/04/2019]; 2014:286450. Disponible en: <https://www.hindawi.com/journals/crie/2014/286450/>
2. Lee BJ, Zand L, Manek NJ, Hsiao LL, Babovic-Vuksanovic D, Wylam ME, et al. Physical therapy-induced rhabdomyolysis and acute kidney injury associated with reduced activity of muscle lactate dehydrogenase A. Arthritis Care Res (Hoboken). 2011 Dic. [acceso: 05/04/2019]; 63(12):1782-6. Disponible en: <https://onlinelibrary.wiley.com/doi/full/10.1002/acr.20584>
3. Luzardo L, Silvariño R, Boggia J, Noboa O, Gadola L. Rabdomiólisis por hipopotasemia severa. Rev Med Chile. 2014 May [acceso: 08/04/2019]; 142(5):651-5. Disponible en: https://scielo.conicyt.cl/scielo.php?script=sci_arttext&pid=S0034-98872014000500015
4. Oh RC, Arter JL, Tiglao SM, Larson SL. Exertional rhabdomyolysis: a case series of 30 hospitalized patients. Mil Med. Feb 2015 [acceso: 10/04/2019]; 180(2):201-7. Disponible en: <https://academic.oup.com/milmed/article/180/2/201/4159997>
5. Cigales Reyes MJ. Dolor lumbar por estreptoquinasa recombinante. Presentación de un caso. Rev Cubana Farm. 2009 Mayo-Ago [acceso: 24/04/2019]; 43(2):1961. Disponible en: http://scielo.sld.cu/scielo.php?script=sci_arttext&pid=S00347515_2009_000200013
6. Fears R, Ferres H, Glasgow E, Standring R, Hogg K, Gemmill JD, et al. Monitoring of Streptokinase resistance titre in acute myocardial infarction patients up to 30 months after giving streptokinase or anistreplase and related studies to measure specific antistreptokinase Ig G. Br Heart J 1992[acceso: 06/05/2019]; 68(2): 167-70. Disponible en: <https://www.ncbi.nlm.nih.gov/pmc/articles/PMC1025006/pdf/brheartj00032-0007.pdf>
7. Jalihal S, Morris GK. Antistreptokinase titres after intravenous streptokinase. Lancet 1990[acceso: 10/05/2019]; 8683(335): 184-5. Disponible in: <https://www.sciencedirect.com/science/article/pii/014067369090276B>
8. Garg S, Chandrashekhar YS, Nanda Kumar DM. Antistreptokinase Antibodies

<http://scielo.sld.cu>

<http://www.revmedmilitar.sld.cu>

-
- Before and After Streptokinase Therapy in Patients with Acute Myocardial Infarction from Areas Endemic for Streptococcal Infection and Influence on Reperfusion Rates. *Am J Cardiol* 1994 [acceso: 13/05/2019]; 74(2): 187-9. Disponible en: <https://www.ncbi.nlm.nih.gov/pmc/articles/PMC1025006/pdf/brheartj00032-0007.pdf>
9. Limón-Jiménez E, Pineda Flores SA, Rodríguez-Wong U. Aspectos farmacodinámicos y farmacocinéticos de la estreptoquinasa. *Rev Hosp Jua Méx.* 2014[acceso: 15/05/2019]; 81(3): 188-92. Disponible en: <https://www.medigraphic.com/pdfs/juarez/ju-2014/ju143i.pdf>
10. Blas Betancourt Y, Marrero Miragaya M, Jiménez López G, Valenzuela Silva C, García Iglesias E, Hernández Bernal F, et al. Programa farmacovigilancia para controlar las reacciones adversas de la estreptoquinasa recombinante en el infarto agudo de Miocardio. *BMC Clinical Pharmacology*, 2005[acceso: 31/05/2019]; 5: 5-5. Disponible en: http://viaclinica.com/article.php?pmc_id=1291362
11. León Jiménez J, Camacho Freire S, Gutiérrez Barrio A, Gamaza Chulián S, Sánchez MA, Agarrado Luna A, et al. Infarto agudo de miocardio sin lesiones angiográficas: lo que la coronariografía no revela. *Archivos de Cardiología de México.* 2015 [acceso: 01/06/2019]; 85(2):93-170. Disponible en: <https://www.elsevier.es/es-revista-archivos-cardiologia-mexico-293-pdf-S1405994014001335>
12. Berry C. El enigma de la angina sin obstrucciones coronarias. Síndromes coronarios estables: ¿Qué son INOCA y MINOCA?. *Stable Coronary Syndromes: The Case for Consolidating the Nomenclature of Stable Ischemic Heart Disease.* *Circulation.* 2017[Acceso: 01/06/2019]; 136:437-39. Disponible en: <https://www.intramed.net/contenidover.asp?contenidoid=92899>
13. Zuluaga Quintero C, Cano Granda C. Infarto agudo de miocardio sin enfermedad coronaria aterosclerótica obstructiva. *Iatreia.* 2018 Oct-Dic [acceso: 05/04/2019]; 31(4): 371-9. Disponible en: <http://www.scielo.org.co/pdf/iat/v31n4/0121-0793-iat-31-04-00371.pdf>

Conflictos de interés

El autor declara que no existen conflictos de interés.

<http://scielo.sld.cu>

<http://www.revmedmilitar.sld.cu>