



Hematoma de la vaina de los rectos abdominales en el curso de la COVID-19

Hematoma of the rectus abdominis sheath in the course of COVID-19

Jorge Félix Nuñez Martínez^{1*} <https://orcid.org/0000-0001-7262-3977>

Catherine Madruga Vásquez¹ <https://orcid.org/0000-0001-9185-5618>

Iliana Bouza Denis² <https://orcid.org/0000-0003-3642-342X>

¹Unidad de Cuidados Intensivos. Hospital Militar “Dr. Mario Muñoz Monroy”. Matanzas, Cuba.

²Unidad de Atención a Enfermedades Respiratorias. Hospital Pediátrico “Eliseo Noel Caamaño”. Matanzas, Cuba.

*Autor para la correspondencia. Correo electrónico: jorgefelixnunezmartinez@gmail.com

RESUMEN

Introducción: El hematoma espontáneo de la pared abdominal constituye una entidad clínica poco frecuente en la práctica médica. En el contexto de la COVID-19 el hematoma intraabdominal se presentó como complicación de la terapéutica impuesta y no fue tomado en consideración al realizar el diagnóstico diferencial del dolor abdominal e hipotensión arterial.

Objetivo: Reportar la aparición de hematoma de la vaina de los rectos abdominales como complicación del empleo de anticoagulantes en el curso del tratamiento de la COVID-19.

Caso clínico: Se presenta una paciente de 71 años de edad con la COVID-19 que se encontraba con tratamiento anticoagulante y comenzó con dolor abdominal agudo, con ecografía abdominal que no fue concluyente, se realizó laparotomía y se encontró gran hematoma en el espacio de Retzius. Evolucionó favorablemente y es dada de alta a los 7 días.



Conclusiones: El diagnóstico transoperatorio conjuntamente con el drenaje del hematoma y la fluidoterapia oportuna permitió una evolución favorable y la recuperación de la paciente.

Palabras clave: dolor abdominal; hematoma; anticoagulantes.

ABSTRACT

Introduction: Spontaneous abdominal wall hematoma is a rare clinical entity in medical practice. In the context of COVID-19, intra-abdominal hematoma presented as a complication of the imposed therapy and was not taken into consideration when making the differential diagnosis of abdominal pain and arterial hypotension.

Objective: To report the appearance of rectus abdominis sheath hematoma as a complication of the use of anticoagulants in the course of COVID-19 treatment.

Clinical case: A 71-year-old patient with COVID-19 is presented who was receiving anticoagulant treatment and began with acute abdominal pain, with abdominal ultrasound that was inconclusive, laparotomy was performed and a large hematoma was found in the abdominal Retzius space. She evolved favourably and is discharged after 7 days.

Conclusions: The trans-operative diagnosis together with the drainage of the hematoma and the opportune fluid therapy allowed a favourable evolution and the recovery of the patient.

Keywords: abdominal pain; hematoma; anticoagulants.

Recibido: 14/07/2022

Aprobado: 04/10/2022

INTRODUCCIÓN

El hematoma de la vaina de los rectos es una entidad infrecuente e infradiagnosticada, de dolor abdominal. Se produce por lesiones de la arteria epigástrica inferior y sus ramas o por un traumatismo

<http://scielo.sld.cu>

<http://www.revmedmilitar.sld.cu>



directo sobre el músculo. Generalmente se localiza en la región infraumbilical, debido a que sus características anatómicas favorecen la lesión vascular. *Berná* y otros⁽¹⁾ proponen una sencilla clasificación de los hematomas de la vainas de los rectos en 3 tipos: tipo I (intramuscular unilateral), tipo II (intramuscular bilateral) y tipo III (abierto al espacio prevesical o de Retzius).^(1,2)

Estos hematomas se presentan en menos del 2 % de los pacientes que aquejan dolor abdominal; son más comunes en mujeres que en hombres, en una proporción de 2-3:1 y parecen aumentar con la edad. Se producen debido a un sangrado espontáneo de la arteria epigástrica inferior y sus factores predisponentes son: traumas, tratamiento anticoagulante, operaciones quirúrgicas, iatrogenia u otras situaciones médicas que causan daño a los vasos sanguíneos, o trastornos de la coagulación.^(3,4)

Esta complicación es infrecuente en el curso de la COVID-19. El objetivo de esta presentación es reportar la aparición de un hematoma en el espacio de Retzius, con dolor abdominal y signos de *shock*, diagnosticado durante el transoperatorio, a pesar de las evidencias ultrasonográficas y de esta manera evitar cirugías exploradoras extensas.

CASO CLÍNICO

Paciente femenina, de piel blanca, de 71 años de edad, contacto de caso confirmado de la COVID-19, con antecedentes patológicos personales de hipertensión arterial que se controla con amlodipino, 10 mg diarios, débil visual y con insuficiencia suprarrenal crónica, que lleva tratamiento con 10 mg de prednisona diarios.

Refiere que comenzó con dolores articulares generalizados, fiebre de 39 °C, tos seca frecuente y anorexia. Acude a su área de salud y se le realiza RT-PCR que es positivo a la COVID-19. Se remite al Hospital Militar “Dr. Mario Muñoz Monroy” de Matanzas.

Se recibe afebril, consciente, coherente, respirando espontáneamente sin oxígeno suplementario y adecuada oxigenación.

Como datos positivos al examen físico:

Sistema respiratorio: murmullo vesicular globalmente disminuido; crepitantes finos bibasales.



Sistema cardiovascular: ruidos cardiacos rítmicos; se ausculta soplo sistólico en la punta, grado III/VI. No tiene gradiente térmico distal. Tensión arterial 120/80 mmHg; frecuencia cardiaca 80 latidos por minuto.

En la radiografía de tórax se informan escasas lesiones intersticiales bibasales.

Se inició tratamiento con ceftriaxone, 4 g al día i.v., enoxiparina, 0,6 mL subcutáneo al día, omeprazol, 40 mg i.v. y dexametasona, 8 mg diario i.v.

Del primero al sexto día de evolución se mantuvo estable clínicamente, afebril, sin disnea, (SpO₂ de 95 %), diuresis conservada, normotensa y los complementarios dentro de límites normales. Se recibió resultado de RT-PCR negativo para SARS-CoV-2.

Después continuó sin disnea, afebril, normotensa, SpO₂ de 98 %, diuresis conservada, pero refiere disuria y dolor ligero en hipogastrio. Al examen físico se constata una masa tumoral de alrededor de 5 cm de diámetro en la región del hipogastrio, dolorosa a la palpación. Se realizó ecografía abdominal (Fig. 1) que informa: vejiga con paredes engrosadas, que impresiona de lucha, desplazada en sentido caudal y a la izquierda, con presencia de imagen tumoral de 15x12x9 cm. La impresión diagnóstica fue cistoadenoma anexial derecho con hemorragia intraquística. Se valora con cirugía y se decide tratamiento conservador. Se suspendieron los anticoagulantes y se indicó analgesia según necesidad.

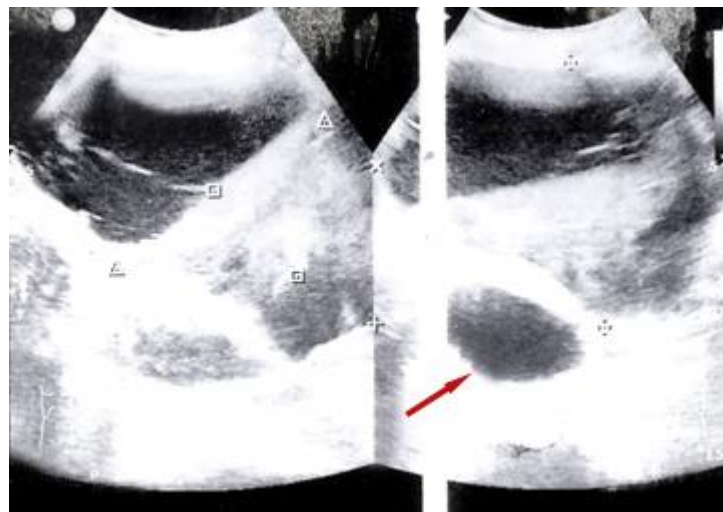


Fig. 1 - Ultrasonido abdominal que muestra imagen ecolúcida en el espacio prevesical (flecha).



Al octavo día de evolución refiere astenia marcada, continúa el dolor abdominal; en la noche presenta piel fría, sudorosa, taquicardia de 110 por minuto y tensión arterial de 80/40 mmHg, con hematocrito de urgencia de 0,20/L. Se interpreta como *shock* hipovolémico. Se comenzó con fluidoterapia y se traslada al salón de operaciones para laparotomía exploradora. Se visualiza hematoma en el espacio de Retzius, por sangrado reciente, de 600 mL, que se evacua, se empaqueta con apósitos para preservar hemostasia y se cierra parcialmente la cavidad abdominal.

Se traslada a la unidad de cuidados intensivos, con intubación orotraqueal, bajo sedación continua con midazolam en infusión a 0,1 mg/kg/h. Se acopla a la ventilación mecánica artificial. La hemogasometría era normal. Hemodinámicamente estable, con tensión arterial de 100/60 mmHg, frecuencia cardiaca 100 por minuto y SpO₂ de 96 %. Se realizó fluidoterapia, se transfunden 3 unidades de glóbulos y se pone cobertura antibiótica con trifamox (bulbo 750 mg), 3 bulbos i.v. cada 8 h.

Primer día de operada: estable, ventilada, hemogasometría normal, hemodinamia estable, tensión arterial 120/80 mmHg, frecuencia cardiaca 86, ritmo diurético de 0,9 mL/kg/h, hematocrito postransfusional 0,31/L.

Fue llevada al salón de operaciones; se revisa la zona de sangrado, la cual no sangra, por lo que se retira el empaquetamiento hemostático y se realiza cierre definitivo de cavidad abdominal.

Segundo día de operada: estable, con ventilación mecánica asistida, SpO₂ de 97 %, hemodinamia conservada, tensión arterial 130/80 mmHg, frecuencia cardiaca 86 por minuto, afebril, ritmo diurético de 1,1 mL/kg/h. Se procede a la extubación.

Tercer día de operada: estable, con hemodinamia conservada, normotensa, frecuencia cardiaca 90 por minuto, diuresis conservada, sin dolor abdominal, hemogasometría normal, PO₂ de 90 mmHg, afebril, hematocrito evolutivo en 0,33/L. Se traslada al servicio de cirugía.

Los siguientes días mantiene evolución favorable, sin dolor. Fue dada de alta, con seguimiento por consulta externa.



COMENTARIOS

El hematoma del espacio de Retzius es causa infrecuente de dolor en hemiabdomen inferior. El factor de riesgo más importante es la anticoagulación, hallazgo concordante en esta paciente, que tenía, como lo indica el protocolo de tratamiento para la COVID-19, antiagregación plaquetaria y anticoagulación.^(5,6)

La presentación clínica puede estar acompañada de una masa en hemiabdomen inferior, signos de hipovolemia y descenso del hematocrito. La confirmación diagnóstica se realiza mediante ecografía abdominal o tomografía axial computarizada, con contraste endovenoso, que permite conocer la extensión y complicaciones. Establecer un diagnóstico preciso y temprano permite instaurar una terapéutica adecuada.^(7,8)

Actualmente, el tratamiento habitual suele ser conservador mediante fluidoterapia endovenosa, corrección del tratamiento anticoagulante y transfundir hemoderivados, si es necesario.^(9,10) La arteriografía con embolización de ramas de la arteria epigástrica inferior es considerada la terapéutica de elección para los casos que no mejoran con las medidas conservadoras y los que presentan sangrado activo. Sin embargo, en algunos casos en los que se presenta signos de *shock*, necrosis muscular o síndrome compartimental se procederá al tratamiento quirúrgico.^(11,12)

El pronóstico suele ser favorable, sin embargo, en series publicadas se han descrito variaciones en la mortalidad que oscilan entre 0 % y 12 %, en las cuales se plantea que la edad avanzada y las comorbilidades aumentan estos porcentajes.^(13,14)

El hematoma espontáneo de la vaina de los rectos es una entidad probablemente más frecuente de lo previamente descrito, en los últimos años la tendencia ha ido cambiando y se debe fundamentalmente al incremento de indicaciones para la anticoagulación, especialmente en pacientes ancianos. Debe ser tenida en cuenta en el diagnóstico diferencial de las masas abdominales. En ocasiones llegan a alcanzar gran tamaño y pueden diseminarse, con frecuencia al espacio prevesical de Retzius, lo que puede poner en riesgo la situación clínica del paciente, especialmente en aquellos individuos con trastornos de la coagulación, edad avanzada e importante comorbilidad. Un diagnóstico positivo precoz evitaría las laparotomías innecesarias, disminuiría la estadía hospitalaria y la mortalidad asociada.

El diagnóstico transoperatorio conjuntamente con el drenaje del hematoma y la fluidoterapia oportuna permitió una evolución favorable y la recuperación de la paciente.



REFERENCIAS BIBLIOGRÁFICAS

1. Berná JD, Garcia-Medina V, Guirao J, Garcia-Medina J. Rectus sheath hematoma: diagnostic classification by CT. *Abdom Imaging*. 1996 [acceso: 23/12/2021]; 21(1):62-4. Disponible en: <https://pubmed.ncbi.nlm.nih.gov/8672975/>
2. Zhou Y, Logan K. Rectus sheath hematoma associated with commencement of therapeutic low molecular weight heparin injections: a case report. *J Med Case Reports*. 2022 [acceso: 23/12/2021]; 16(1):[aprox. 4 pant.]. Disponible en: <https://doi.org/10.1186/s13256-022-03318-6>
3. Drinnon K, Simpson SS, Puckett Y, Ronaghan CA, Richmond RE. Rectus sheath hematoma: A rare surgical emergency. *Cureus*. 2020 [acceso: 23/12/ 2021]; 12(12):[aprox. 4 pant.]. Disponible en: <https://www.ncbi.nlm.nih.gov/pmc/articles/PMC7811892/pdf/cureus-0012-00000012156.pdf>
4. García-Mayor-Fernández L, Fernández-González M, Díaz-Cardamas P, Martínez-Almeida-Fernández R. Hematoma espontáneo del recto anterior abdominal en paciente anticoagulado. *Revista Cubana de Cirugía*. 2017 [acceso: 23/12/2021]; 56(4):1-6. Disponible en: <http://www.revcirugia.sld.cu/index.php/cir/article/view/438>
5. Milena Muñoz A, Valero González MA, Eisman Hidalgo M. Hematoma de la vaina del recto abdominal como causa de abdomen agudo. *Revista Andaluza de Patología Digestiva*. 2018 [acceso: 20/11/2021]; 41(2):105-6. Disponible en: <https://www.sapd.es/revista/2018/41/2/09>
6. Valentim LF, de Lima RG, de Medina CR. Hematoma espontâneo do músculo reto abdominal. *Revista do Colégio Brasileiro de Cirurgiões*. 2005 [acceso: 20/11/2021]; 32(3):165-66. Disponible en: <https://www.scielo.br/j/rcbc/a/BwbVfBSK8vYH6pXX7JF8xTp/?lang=pt>
7. Khan A, Strain J, Leung PS, Kaplan MJ. Abdominal compartment syndrome due to spontaneous rectus sheath hematoma with extension into the retroperitoneal space. *J Surg Case Rep*. 2017 [acceso: 20/11/2021]; 11:1-3. Disponible en: <https://www.ncbi.nlm.nih.gov/pmc/articles/PMC5697400/pdf/rjx226.pdf>



8. Bello G, Blanco P. Giant rectus sheath hematoma. *Ultrasound J*. 2019 [acceso: 20/11/2021]; 11(1):1-5. Disponible en:

https://www.ncbi.nlm.nih.gov/pmc/articles/PMC6638606/pdf/13089_2019_Article_129.pdf

9. Bitar ZI, Elshabasy RD, Mohsen MJ, Maadarani OS, Elzoueiry MM, Gohar MR. Detecting spontaneous retroperitoneal hemorrhage using a modified RUSH protocol: a case report. *Int J Surg Case Rep*. 2022 [acceso: 20/11/2021]; 92:[aprox. 4 pant.]. Disponible en:

<https://www.ncbi.nlm.nih.gov/pmc/articles/PMC8857422/>

10. Liao ED, Puckett Y. A Proposed Algorithm on the Modern Management of Rectus Sheath Hematoma: A Literature Review. *Cureus*. 2021 [acceso: 20/11/2021]; 13(11):[aprox. 4 pant.].

Disponible en: <https://www.ncbi.nlm.nih.gov/pmc/articles/PMC8716009/>

11. Börekci E. Rectus sheath hematoma and retroperitoneal bleeding due to rivaroxaban: a case report. *African Health Sciences*. 2019 [acceso: 20/11/2021]; 19(2):2290–93. Disponible en:

<https://www.ncbi.nlm.nih.gov/pmc/articles/PMC6794513/pdf/AFHS1902-2290.pdf>

12. Karapolat B, Tasdelen HA, Korkmaz HAA. Conservative Treatment of Spontaneous Rectus Sheath Hematomas: Single Center Experience and Literature Review. *Emerg Med Int*. 2019 [acceso: 20/11/2021]; 2019:[aprox. 7 pant.]. Disponible en:

<https://www.ncbi.nlm.nih.gov/pmc/articles/PMC6409064/pdf/EMI2019-2406873.pdf>

13. Carr C, Rhyne R. Diagnosis of Rectus Sheath Hematoma by Point-of-Care Ultrasound. *J Emerg Med*. 2019 [acceso: 20/11/2021]; 56(6):680-83. Disponible:

<https://www.sciencedirect.com/science/article/abs/pii/S0736467919300289>

14. Povar M, Lasala M, Ruiz A, Povar BJ. Hematoma espontáneo de recto anterior del abdomen: experiencia en nuestro centro. *An Sist Sanit Navar*. 2017 [acceso: 20/11/2021]; 40(3):361-69.

Disponible en: http://scielo.isciii.es/scielo.php?script=sci_arttext&pid=S1137-66272017000300361&lng=es

Conflictos de interés

Los autores no reportan conflictos de interés.

<http://scielo.sld.cu>

<http://www.revmedmilitar.sld.cu>