



## Caso infrecuente de melanoma del canal anal

### Rare case of melanoma of the anal canal

Yalisbet Díaz Benítez<sup>1</sup> <https://orcid.org/000-0003-3199-010x>

Nerisleidys Dussú Casero<sup>1</sup> <https://orcid.org/000-0001-9203-8046x>

Héctor Figueredo Acosta<sup>1\*</sup> <https://orcid.org/0000-0002-0321-9978>

Hospital Militar “Dr. Joaquín Castillo Duany”. Santiago de Cuba, Cuba.

\*Autor para la correspondencia. Correo electrónico: [hfigueredo@infomed.sld.cu](mailto:hfigueredo@infomed.sld.cu)

#### RESUMEN

**Introducción:** El melanoma anorrectal es un tumor infrecuente que se caracteriza por ser agresivo y de mal pronóstico; constituye el 1 % entre los tumores malignos colorrectales. Es más frecuente en pacientes femeninas de más de 50 años y alcanza un pico máximo en la octava década de la vida.

**Objetivo:** Presentar las características clínicas de una paciente con melanoma del canal anorrectal.

**Caso clínico:** Se estudió a una paciente femenina de 61 años que acudió a consulta de gastroenterología, por presentar constipación de varios meses de evolución, asociada a tenesmo rectal, anorexia, astenia y pérdida de peso de forma rápida y progresiva. Se le diagnosticó un melanoma anorrectal, en estado avanzado de la enfermedad, por lo que tuvo mala evolución.

**Conclusiones:** Con una anamnesis y exploración física minuciosa, asociado al uso de los medios diagnósticos disponibles y un elevado índice de sospecha, se consigue con la paciente, que el estudio y diagnóstico se hicieran con prontitud y con ello imponer tratamiento.

**Palabras clave:** canal anal; neoplasias del ano; melanoma.



## ABSTRACT

**Introduction:** Anorectal melanoma is an infrequent tumor characterized by aggressive and poor prognosis; it constitutes 1% among colorectal malignancies. It is more frequent in female patients over 50 years of age and reaches a maximum peak in the eighth decade of life.

**Objective:** To present the clinical characteristics of a patient with melanoma of the anorectal canal.

**Clinical case:** A 61-year-old female patient was studied, who came to the gastroenterology department for constipation of several months of evolution, associated with rectal tenesmus, anorexia, asthenia and rapid and progressive weight loss. He was diagnosed with anorectal melanoma, in advanced stage of the disease, for which he had poor evolution.

**Conclusions:** With a thorough anamnesis and physical examination, associated with the use of the available diagnostic means and a high index of suspicion, it is achieved with the patient, that the study and diagnosis were made promptly and thus impose treatment.

**Keywords:** anal canal; anal neoplasms; melanoma.

Recibido: 18/12/2022

Aprobado: 11/09/2023

## INTRODUCCIÓN

El melanoma es una neoplasia que se desarrolla en cualquier parte del cuerpo humano, con una localización más común en la piel, seguida por los ojos y diferentes mucosas, como la genital y gastrointestinal. Pese a que el ano es el tercer sitio de identificación y la ubicación más común como tumor primario gastrointestinal, su presentación es rara, entre un 0,3-3 %.<sup>(1,2,3)</sup> Se caracteriza por ser agresivo y de mal pronóstico. Dentro de todas las neoplasias malignas del tracto gastrointestinal inferior, constituye el 4 % y entre el 0,4 y 1,6 % de los melanomas en general.<sup>(2,4,5)</sup>

La incidencia anual de los tumores anorrectales es de 1,5 x 100 000 personas, aunque la tasa está en constante aumento debido a la creciente prevalencia de los factores de riesgo más importantes, entre los

---

<http://scielo.sld.cu>

<https://revmedmilitar.sld.cu>



que se señalan, el virus de inmunodeficiencia humana VIH-SIDA y el virus del papiloma humano, sobre todo el subtipo 16.<sup>(6)</sup> Es más frecuente en pacientes femeninas de más de 50 años y llega a ser de 1,6 a 2,3 veces mayor que en el sexo masculino.<sup>(7)</sup> La incidencia aumenta con la edad y alcanza un pico máximo en la octava década de la vida.<sup>(8)</sup>

Teniendo en cuenta la inusual presentación de este tipo de cáncer, se describen las características clínicas de una paciente, como uno de los procesos oncoproliferativos de peor evolución.

El objetivo de este trabajo es presentar las características clínicas de una paciente con melanoma del canal anorrectal.

## CASO CLÍNICO

Se presenta a una paciente femenina de 61 años de edad, con antecedentes de hipertensión arterial (tratada con espirinolactona, 25 mg diarios y captopril, 25 mg 2 veces por día) y de diabetes mellitus (tratada con metformina 500 mg 3 veces al día); antecedentes familiares de que la madre y la abuela fallecieron por carcinoma gástrico y cáncer de útero, respectivamente. La paciente fue atendida en la consulta de gastroenterología del Hospital Militar “Dr. Joaquín Castillo Duany”, Santiago de Cuba.

La paciente se quejaba de constipación, de aproximadamente 3 meses de evolución, que mejoraba con la administración de laxantes (bisacodilo, hasta 10 mg diarios, en ocasiones). Entre los síntomas asociados se encontraron tenesmo rectal, heces fecales disminuidas de volumen, anorexia, astenia y pérdida de peso de aproximadamente 12 kg durante ese período.

Al examen físico se constató al tacto rectal, masa tumoral de aproximadamente 4 cm, irregular, indurada y adherida a planos profundos.

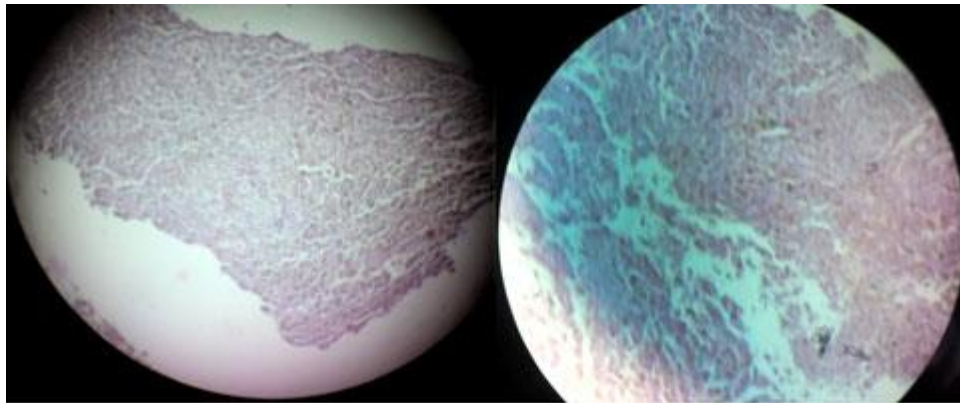
De inmediato se le realizó una fibrocolonoscopia. Se describió una lesión neoplásica en el canal anorrectal, de aspecto vegetante, sólida, pardo-negrucza, con bordes mal definidos, indurada pero friable, que se localizaba a los 5-6 cm de las márgenes del ano. Se tomó muestra para biopsia.

Se indicaron exámenes complementarios imagenológicos. La ecografía abdominal detectó 2 imágenes nodulares sólidas que se observaron en el lóbulo derecho del hígado, de aspecto tumoral, sugestivas de metástasis, medía 30 x 34 mm la mayor, y en la proyección del ovario derecho se observó otra imagen



hipoecogénica, sólida, sugestiva de proceso tumoral secundario, que midió 50 x 52 mm. En la tomografía computarizada abdominopélvica se observaron 2 imágenes nodulares hipodensas que medían aproximadamente 2 x 2,5 cm en lóbulo hepático derecho, que pudieran corresponderse con metástasis observadas por ecografía. Se observó, además, una masa tumoral hiperdensa en el hipogastrio hacia la derecha que midió 6 x 5,4 cm, que desplazaba el sigmoide hacia la izquierda y se correspondía con tumor del ovario derecho, probablemente metastásico.

Con todos estos resultados y de acuerdo con los datos clínicos encontrados, se llegó al diagnóstico de melanoma anorrectal, corroborado por el examen histopatológico de la muestra estudiada (Fig. 1). Se propuso tratamiento quirúrgico radical con radioterapia y quimioterapia adyuvantes, a pesar del estadio avanzado de la enfermedad. La paciente presentó descompensación de las enfermedades de base y falleció en pocas semanas, antes de aplicar esquema de tratamiento propuesto.



**Fig. 1-** Estudio histopatológico que informa neoplasia rica en melanina, formada por células de mediano y largo tamaño, polimórficas, con nucléolos eosinófilos y actividad mitótica importante.

## COMENTARIOS

El melanoma del canal anal, rectal o ambos, según su localización, es un tumor maligno que se desarrolla a partir de células melanocíticas derivadas de la cresta neural, o sea, es de origen embrionario neuroectodérmico.<sup>(3)</sup> Es producto de la transformación de los melanocitos, como resultado de la acumulación de múltiples mutaciones en su genoma, aunque no muy esclarecidas aún,<sup>(4)</sup> que llevan a que



sufra alteración del ciclo celular y proliferación sin control, evasión de la respuesta inmunitaria, desarrollo tumoral y metástasis.<sup>(2)</sup>

Se clasifica dentro de los melanomas mucosos y el diagnóstico suele realizarse de forma tardía, a menudo en una fase avanzada (casi siempre ya con metástasis), como en este caso. Debido a su localización en zonas de difícil acceso a la exploración y la falta de signos específicos tempranos.<sup>(9)</sup> La forma de presentación clínica puede ser muy variada, con sangrado rectal, dolor abdominal, sensación de aumento de volumen abdominal, cambios en el hábito intestinal y prurito o dolor anal.<sup>(2,3)</sup> La paciente estudiada no presentó sangrado rectal, síntoma descrito como el más frecuente y que contribuye muchas veces a que las lesiones sean confundidas con una enfermedad hemorroidal, lo que también pudo retrasar el diagnóstico. Sin embargo, se diagnosticó en un breve período después de acudir por vez primera a consulta.

El diagnóstico se hace a través de biopsia, con detección de proteínas inmuno-específicas para el melanoma, como HMB-45, S-100 y vimentina, con técnicas de inmunohistoquímica y así diferenciarlo de otros tipos de tumores como sarcomas y carcinomas indiferenciados.<sup>(7)</sup>

La mayoría de las lesiones se observan a nivel de la línea dentada del canal anal y tienden a infiltrar hasta la submucosa.<sup>(3)</sup> Se reconocen 2 métodos principales de clasificación, uno tiene en cuenta tanto la extensión de la lesión como la profundidad (tabla 1)<sup>(1)</sup> y otro según la extensión del tumor, como última propuesta actualizada, según se menciona a continuación: estadio I (enfermedad local, no presenta infiltración a la muscular propia), estadio II (el tumor infiltra la muscular propia), estadio III (enfermedad regional, con ganglios afectados) y estadio IV (metástasis a distancia).<sup>(7)</sup> El tratamiento quirúrgico es aceptado como el único tratamiento efectivo, ya sea amplio (amputación abdominoperineal) o una resección local de la lesión, unido a quimioterapia y radioterapia, como coadyuvantes. Sin embargo, a pesar de este tratamiento paliativo, los pacientes no tienen una supervivencia global mayor; puede ser de 5 años en menos del 10 % de los casos.<sup>(8)</sup> No obstante, cuando se encuentra en estadios más avanzados en el momento del diagnóstico, el pronóstico es peor, sin supervivencia a los 5 años,<sup>(1)</sup> como en la paciente que se presentó.



**Tabla 1** - Sistema de estadificación de la Comisión Americana Conjunta para el estudio del melanoma anorrectal<sup>(1)</sup>

| Estadio | Extensión                     | Profundidad (mm) |
|---------|-------------------------------|------------------|
| IA      | Localizado                    | 0,75             |
| IB      | Localizado                    | 0,76-1,4         |
| IIA     | Localizado                    | 1,5-4,0          |
| IIB     | Localizado                    | Mayor 4,0        |
| III     | Nódulos linfáticos regionales | -                |
| IV      | Metástasis a distancia        | -                |

Es importante que los especialistas insistan en el estudio de la evolución y desarrollo de este tipo de tumor, por su agresividad y la variabilidad de su presentación, que con frecuencia muestra semejanza con afecciones benignas; además, el controversial manejo terapéutico, así como por el mal pronóstico. Una anamnesis y exploración física minuciosa asociadas al uso de los medios diagnósticos disponibles, y un elevado índice de sospecha, logran que el diagnóstico se haga con prontitud y con ello es posible aplicar el tratamiento oportuno.

## REFERENCIAS BIBLIOGRÁFICAS

1. Merichal Resina M, Cerdan Santacruz C, Sierra Grañón E, Tarragona Foradada JA, Olsina Kisslera JJ. Melanoma anal, una patología radicalmente distinta al melanoma cutáneo, con un pronóstico infausto. CIR ESP. 2020 [acceso: 15/12/2022]; 98(8):491–3. Disponible en: <https://www.elsevier.es/es-revista-cirugia-espanola-36-pdf-S0009739X19303501>
2. Sosa Estebanez HL, Fernández Espín H, Hernández Niebla L. Melanoma del canal anal: a propósito de un caso. Rev. Med. Electrón. 2019 [acceso: 15/12/2022]; 41(3): [aprox. 9 p.]. Disponible en: [http://scielo.sld.cu/scielo.php?script=sci\\_arttext&pid=S1684-18242019000300756](http://scielo.sld.cu/scielo.php?script=sci_arttext&pid=S1684-18242019000300756)
3. Martínez-Ramos D, García-Calvo, Simón-Monteverden L, Nicolau-Ribera MJ. Melanoma anal, importancia dl diagnóstico diferencial con la enfermedad anal benigna. Rev Colomb Cir. 2017 [acceso: 15/12/2022]; 32:330-4. Disponible en: <https://www.redalyc.org/journal/3555/355554504012/html/>
4. Paolino G, Didona D, Macrí G, Calvieri S, Merciri SR. Anorrectal melanoma. En: Scott JF,

<http://scielo.sld.cu>  
<https://revmedmilitar.sld.cu>



- Gerstenblith MR, editores. Noncutaneous Melanoma; Australia: Codon Publications; 2018. [acceso: 15/12/2022]. p.83-98. Disponible en: <http://www.ncbi.nlm.nih.gov/books/NBK506984/>
5. Dabán López P, Gallart Aragón T, Pérez Gómez C, Dabán Collado E, Mirón Pozo B. Melanoma Anal, diagnóstico infrecuente en la patología anorrectal. Cir And. 2018 [acceso: 15/12/2022]; 29(4): 537-40. Disponible en: [http://www.scielo.edu.uy/scielo.php?pid=S2301-12542019000200051&script=sci\\_arttext](http://www.scielo.edu.uy/scielo.php?pid=S2301-12542019000200051&script=sci_arttext)
6. Durot C, Dohan A, Boudiaf M, Servois V, Soyer P, Hoeffel Ch. Cáncer of the Anal Canal: Diagnosis, Staging and Follow –Up with MRI. Korean J Radiol. 2017 [acceso: 15/12/2022]; 18(6):946-56. Disponible en: <https://www.ncbi.nlm.nih.gov/pmc/articles/PMC5639160/>
7. Arriola MA, Pazos X, Figuerido O, Rodríguez M. Melanoma anal, patología infrecuente, reporte de un caso. Anfamed. 2019 [acceso: 18/08/2023]; 6(2):51-57. Disponible en: [http://www.scielo.edu.uy/scielo.php?script=sci\\_arttext&pid=S2301-12542019000200051&lng=es](http://www.scielo.edu.uy/scielo.php?script=sci_arttext&pid=S2301-12542019000200051&lng=es)
8. Malaguarnera G, Madedu R, Catania VE, Bertino G, Morelli L, Perrota RE, et al. Anorectal mucosal melanoma. Oncotarget. 2018 [acceso: 15/12/2022]; 9(9): 8785-800. Disponible en: <https://www.ncbi.nlm.nih.gov/pmc/articles/PMC5823579/>
9. Montes-Osorio ZE, Moreno-Berber JM. Melanoma anorrectal, reporte de un caso y revisión de la literatura. Cirujano General. 2017 [acceso: 15/12/2022]; 39(4):232-6. Disponible en: [https://www.scielo.org.mx/scielo.php?pid=S1405-00992017000400232&script=sci\\_arttext\\_plus&tlng=es](https://www.scielo.org.mx/scielo.php?pid=S1405-00992017000400232&script=sci_arttext_plus&tlng=es)

## Conflictos de interés

Los autores plantean que no existen conflictos de interés.