



La profesora Raquel Pérez González y el signo de la “muela de cangrejo”

Professor Raquel Pérez González and “crab claw” sign

Melvis González Méndez^{1*} <https://orcid.org/0000-0002-5672-6543>

Damaris Acosta Hernández¹ <https://orcid.org/0000-0001-6762-1555>

Armando Manuel Mora Montalvo¹ <https://orcid.org/0000-0002-6103-9246>

¹Hospital Militar Central “Dr. Carlos J. Finlay”. Departamento de Imagenología. La Habana. Cuba.

*Autor para la correspondencia. Correo electrónico: melvisgm03071980@gmail.com

RESUMEN

La Dra. Raquel Pérez González, más conocida entre colegas, alumnos y compañeros de trabajo por “la profe Raquel”, obtuvo el título de Medicina en el año 1976. Comenzó por vía directa la residencia de Radiología y obtuvo el título de especialista de primer grado en 1979. Se convirtió así, el Hospital Militar Central “Dr. Carlos J. Finlay”, en la cuna de su formación profesional y en años posteriores, en la casa que la vio crecer, especialmente como maestra de numerosas generaciones de radiólogos e imagenólogos. Hoy reposan en el jardín del Departamento de Imagenología, parte de sus cenizas, custodiadas por el amor que fue capaz de cultivar. En el 2016, una paciente femenina de 60 años de edad, acudió a la consulta de gastroenterología, con dolor abdominal difuso. La radiografía de abdomen simple, anteroposterior, en posición acostado mostró, una imagen en “muela de cangrejo”, visible al tomar el aire dentro del hemicolon transversal izquierdo, como contraste, el cual bordea por ese lado parcialmente, una opacidad de partes blandas, que se extiende desde el mesogastrio, hasta la fosa ilíaca derecha, donde se observa el signo del menisco. Los estudios de imágenes realizados, evidenciaron signos radiológicos típicos de invaginación por causa tumoral maligna. En varias ocasiones, la profesora Raquel utilizó la



imagen de este caso, como pregunta en exámenes de promoción de residentes. La publicación de este caso constituye un homenaje a quien será siempre un paradigma de docente.

Palabras clave: enseñanza; invaginación intestinal; radiografía.

ABSTRACT

Dr. Raquel Pérez González, better known among colleagues, students and co-workers as “professor Raquel”, obtained her degree in Medicine in 1976. She began her Radiology residency directly and obtained the title of first-class specialist degree in 1979. Thus, the Central Military Hospital “Dr. Carlos J. Finlay” is the cradle of her professional training and in later years, in her home where she saw her grow up, especially as a teacher to numerous generations of radiologists and imaging scientists. Today, part of her ashes rest in the garden of the Imaging Department, guarded by the love that she was able to cultivate. In 2016, a 60-year-old female patient attended the gastroenterology clinic with diffuse abdominal pain. The simple, anteroposterior abdominal x-ray, in the lying position, showed a “crab claw” image, visible when breathing into the left transverse hemicolon, as contrast, which partially borders on that side, a soft tissue opacity, which extends from the mesogastrium to the right iliac fossa, where the meniscus sign is observed. The imaging studies performed showed typical radiological signs of invagination due to malignant tumor. On several occasions, Professor Raquel used the image of this case as a question in resident promotion exams. The publication of this case constitutes a tribute to someone who will always be a paradigm of a teacher.

Keywords: intestinal intussusception; radiology; teaching.

Recibido: 24/11/2023

Aprobado: 02/02/2024

<http://scielo.sld.cu>

<https://revmedmilitar.sld.cu>



Profesora Raquel Pérez González

La Dra. Raquel Pérez González, nació en la provincia de Pinar del Río, el 25 de noviembre de 1952. En 1958 la familia se trasladó a La Habana. Después de iniciar, en 1971, estudios universitarios en el Instituto de Ciencias Básicas y Preclínicas “Victoria de Girón” y continuar el área clínica en el Hospital Militar Central “Dr. Carlos J. Finlay” (HMC CJF), obtuvo el título de Medicina en el año 1976. Por vía directa y en este mismo hospital, comenzó la residencia de Radiología. Recibió el título de especialista de primer grado en 1979. El HMC CJF se convirtió así en el centro de su formación profesional, y en años posteriores, en la casa que la vio crecer, especialmente como maestra de numerosas generaciones de radiólogos e imagenólogos (Fig. 1). Hoy reposan, en el jardín del Departamento de Imagenología, parte de sus cenizas, custodiadas por todo el amor que fue capaz de cultivar.



Fig. 1 - Profesora Raquel Pérez González.

No obstante, fueron varios los centros asistenciales en los que además de crecer su prestigio profesional, demostró sus cualidades de líder, tanto en lo administrativo como en lo político; llegó a dirigir en cada lugar el departamento de Radiología y la vicedirección técnica. Incluso en el Hospital Héroes del Baire, de la Isla de la Juventud, donde realizó el posgraduado y permaneció por 11 años, llegó a ser directora interina del centro. También por 3 años laboró en el Hospital “Enrique Cabrera” y a partir de 1994 regresó finalmente al HMC CJF, por solicitud personal; en este, fue jefa del Departamento de Radiología por 11 años. Además, llegó a ser jefa del Departamento Docente de Medios diagnósticos de la facultad



Finlay-Albarrán y Profesora Auxiliar desde el 2005. Se le otorgó la Distinción Emilio Bárcenas, por 15 años en el Sindicato Nacional de Trabajadores Civiles de la defensa, en el 2010. Brindó colaboración médica en la República de Angola, desde el 2007 y hasta el 2008, fecha en que regresa debido al diagnóstico de linfoma no-Hodgkin. Su optimismo le plantó pelea a la enfermedad; fueron 10 años de lucha, y en sus últimos días en la terapia intensiva del HMC CJF, al cuidado permanente de sus hijos adoptivos, su cuerpo consumió sus últimos minutos de vida el 15 de junio del 2017. Fue increíble su capacidad de mostrarse victoriosa ante las visitas y llamadas telefónicas, a sabiendas que la realidad era otra.

Fue miembro del Grupo Nacional de Radiología desde el año 1980, así como de la Sociedad Cubana de Imagenología desde su fundación; fungió como tesorera hasta el final de sus días. También perteneció a sociedades científicas internacionales, tales como el Colegio Interamericano de Radiología (desde 1993), la Sociedad Europea de Radiología y Sociedad Española de Radiología (desde el 2011) y formó parte del primer grupo de radiólogos adiestrados por el profesor [Orlando Valls](#), en ultrasonido diagnóstico (Fig. 2).



Fig. 2 - Radiólogos y profesores del primer curso de ultrasonido. De pie, de izquierda a derecha, los doctores: Ángel Díaz (profesor de Ecocardiografía), Nérido Febles (Sancti Spíritus), Sergio del Valle (Ministro de Salud Pública), Raquel Pérez (Isla de la Juventud), Noel González (profesor de Ecocardiografía), Batista (profesor de Obstetricia), Héctor Alemany (Villa Clara), Saúl Rey (Cienfuegos), Rafael Ávalos (Bayamo), Angelina Fong (Santiago de Cuba), Rolando Chávez (Camagüey). Sentadas las doctoras: María V. Cuan (Ciego de Ávila), Inés Fernández (Guantánamo), Marta Leyva (Las Tunas), Mercedes Patterson (Holguín), Miriam Musa (Pinar del Río). Delante los doctores: Alfonso Meneses (La Habana), Orlando Valls (profesor), Calixto Valdés (Matanzas).



Recibió en el 2001, adiestramiento en Radiología convencional, en Francia, y en el 2006 de tomografía axial computarizada y resonancia magnética, en España. Desarrolló 4 proyectos de investigación que fueron publicadas; consiguió con uno de ellos llegar hasta el Fórum Nacional de Ciencia y Técnica; y resultó vanguardia nacional de la Asociación Nacional de Innovadores y Racionalizadores por 2 años consecutivos. Colaboró en 2 libros; es coautora de los programas de la especialidad de Imagenología, Licenciatura en Tecnología de la Salud y en la multimedia para estudiantes de medicina en su 5to semestre. Fue miembro del Consejo Asesor del Rector (CARE) de la Universidad de Ciencias Médicas de La Habana y perteneció durante 5 años a la comisión de acreditación docente del entonces Instituto Superior de Ciencias Médicas, para el territorio occidental.

Entre sus principales virtudes contaron, el ser una cubana original de hermosa sonrisa, revolucionaria, defensora de la familia, exigente con ella misma y con todos, sincera, y amante de todo lo referente a las imágenes. Profesora inolvidable a tiempo completo, que todo alumno siente el orgullo de haber tenido; una mujer eternamente invencible.

El signo de la “muela de cangrejo”

La invaginación intestinal es un trastorno frecuente en la edad pediátrica y poco común en adultos (aproximadamente un 5 % del total de las invaginaciones). Presenta un pico de incidencia en estos últimos, entre los 30 y 50 años,^(1,2) para los cuales puede aplicarse la “regla de 2/3”, en 2/3 de las intususcepciones se desconoce la causa; de ellas 2/3 se deben a neoplasias. De las neoplasias, 2/3 serán malignas (todas las cifras son aproximadas).⁽³⁾ En adultos, cuando la enfermedad causal se localiza en el colon, lo que sucede hasta en un 38 % de los casos, es más usual que la etiología sea maligna y su causa más frecuente, el adenocarcinoma primario; incluso cuando se da a nivel íleo cólico.⁽⁴⁾

La invaginación intestinal consiste en la introducción de un segmento intestinal y su mesenterio en otro más distal, en forma telescópica, lo que provoca compresión y angulación de los vasos del mesenterio entre las 2 capas de intestino afectado; aparece entonces edema local, compresión venosa y estasis. Posteriormente ocurren cambios isquémicos que llevan a la necrosis intestinal y más tarde a la perforación.^(1,5)



Cualquier aumento del volumen de los tejidos en la luz intestinal, ya sea por inflamación de la mucosa o por una lesión con efecto de masa, puede actuar como punto de partida; esto acompañado de una actividad hiperperistáltica, la cual ocasiona que un segmento de intestino se proyecte hacia la luz intestinal adyacente.⁽⁶⁾

En el año 2016, una paciente femenina de 60 años de edad, acudió a la consulta de gastroenterología del HMC CJF, con dolor abdominal difuso. Al examen físico se constató una masa abdominal palpable en el mesogastrio y las mucosas hipocoloreadas, por lo que se indicó un estudio de colon por enema, con contraste baritado. Se recibió en el equipo de fluoroscopia, por la profesora Raquel Pérez González. En la radiografía de abdomen simple anteroposterior acostado (Fig. 3), presentó asimetría del patrón gaseoso abdominal, el cual estaba casi ausente en el hemiabdomen derecho. Se visualizó una opacidad de partes blandas, cuyo contorno superior, lateral izquierdo e inferior se definió irregular, por la presencia del luminograma patológico que lo rodeaba, localizado en el colon transverso (presencia de haustras), el cual mostró una distensión gaseosa cuyo *stop* consistió en la masa descrita; al utilizar el aire intestinal como contraste, dibujó la imagen en “muela de cangrejo”, signo característico de la invaginación intestinal (“bella” al decir de la profesora Raquel, con las mejores intenciones docentes). La mencionada masa mostró un límite lateral derecho bien definido, porque en un segmento corto estaba rodeado de aire intraluminal (signo del menisco).

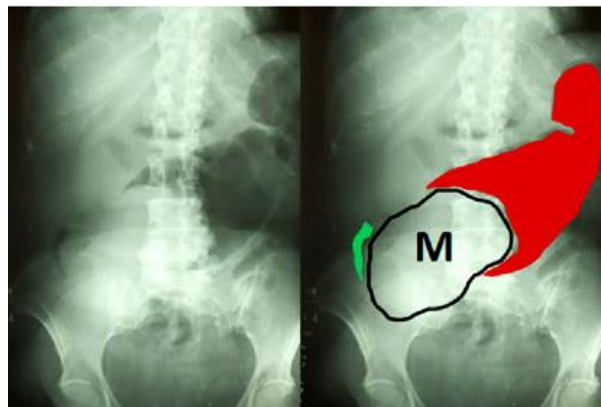


Fig. 3 - Rx de abdomen simple anteroposterior, en posición acostado: imagen en “muela de cangrejo” (en rojo), hacia el extremo izquierdo de una opacidad de partes blandas (M, borde en negro), en proyección de mesogastrio y fosa ilíaca derecha, en la cual se observa el signo del menisco (en verde).



Tras la administración de contraste baritado retrógradamente, a través de una sonda rectal, se constató el paso del contraste hacia todas sus porciones y en la vista de llenado lateral izquierda (Fig. 4), se demostró un gran defecto de lleno, asociado al signo del resorte.

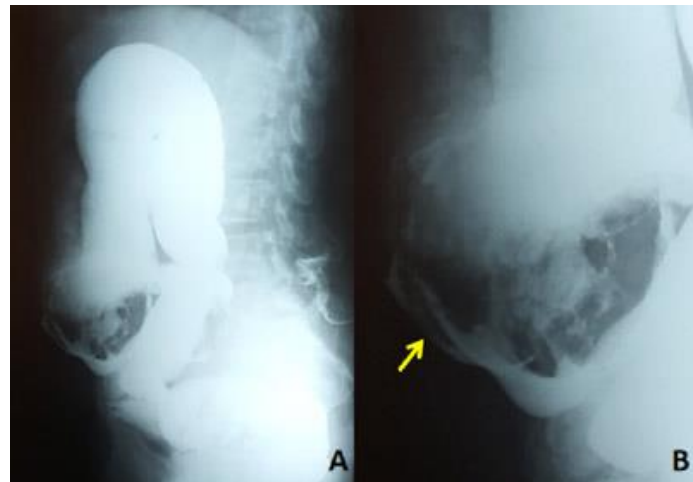


Fig. 4 - Colon por enema con contraste baritado, en vista de llenado lateral izquierdo (A) y ampliación (B) gran defecto de lleno en colon transverso: signo del resorte (flecha amarilla).

En las vistas de llenado y vaciamiento anteroposterior (Fig. 5) se observó la tumoración, con características de malignidad, que ocupaba colon ascendente distal, ángulo hepático y colon transverso proximal, que dejó pasar el contraste por desfiladeros periféricos y cambió de posición en sus diferentes vistas (con respecto al estudio simple la masa invaginante se desplazó hacia la derecha, lo cual es un signo de desinvaginación). Se definió también el signo del muelle, característico de la invaginación.

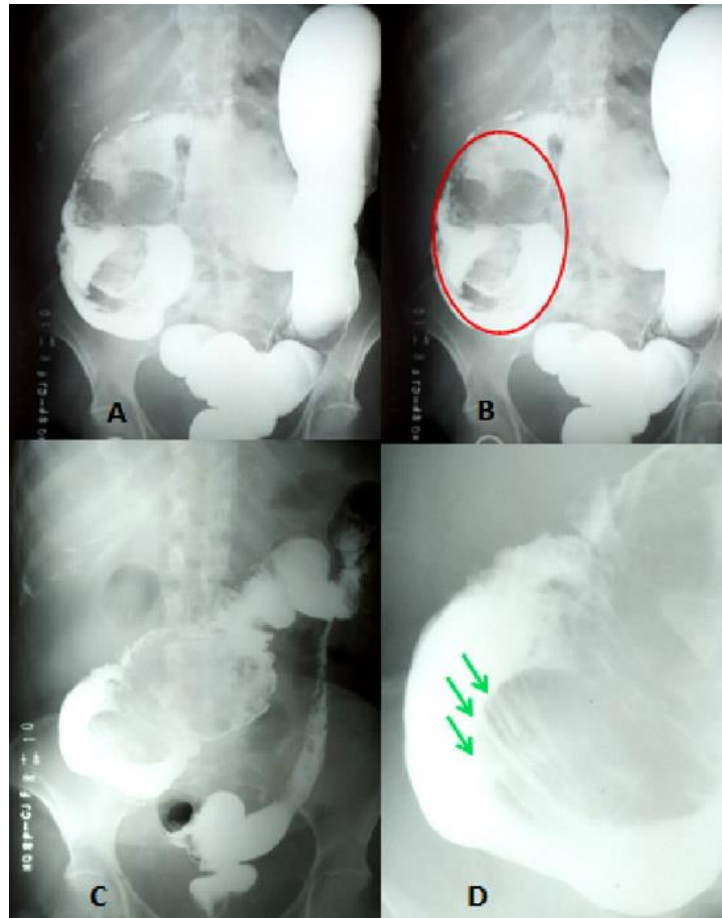


Fig. 5 - Colon por enema con contraste baritado en vista de llenado anteroposterior (A y B): gran defecto de lleno (B: círculo rojo) dependiente del segmento del colon invaginante. Vista anteroposterior de vaciamiento (C): en su extremo proximal se visualiza signo del muelle. Mejor definido en la ampliación (C: flechas verdes).

La histología del tumor causante de la invaginación resultó ser un adenocarcinoma de colon derecho. Este caso clínico radiológico, tan demostrativo desde entonces, se ha utilizado como una de las preguntas en exámenes de promoción de primer año de los residentes de la especialidad de Imagenología, aplicado inicialmente por la profesora Raquel. A los pocos meses de haber sido realizado este estudio radiológico, la profesora Raquel lo aplicó como pregunta de examen a las 2 residentes que la acompañaron durante esa mañana en el fluoroscopio del departamento de Imagenología del HMC CJF. Han sido varias las veces que la historia de este caso de examen, se ha repetido y se repetirá.



A propósito de los signos radiográficos de la invaginación intestinal

La radiografía simple suele mostrar signos de obstrucción intestinal y permite descartar neumoperitoneo. En pocas ocasiones, si la lesión es íleo cólica o colo-cólica, puede observarse el signo de la media luna (*crescent sign*), o signo del menisco, o “muela de cangrejo”, que consiste en una imagen radiolúcida en forma de media luna generada por el asa invaginada dentro de un colon distendido lleno de aire. En otros casos puede observarse la imagen en “diana” o “tiro al blanco” típica.^(7,8,9) La radiología simple es de relativo valor, además de indicar el nivel de obstrucción, en raras ocasiones permite observar imágenes ovoides, redondeadas, con doble anillo de aire.⁽³⁾

En los estudios contrastados, cuando el material de contraste tiene un pasaje anterógrado, o en el colon por enema, cuando el bario logra pasar a todas las porciones del colon, queda atrapado y muestra los pliegues transversos dilatados del *intususcipiens* (asa receptora) por fuera de los pliegues longitudinales agrupados del *intususceptum* (asa invaginante)^(3,7,9,10) y adquiere una forma de “resorte” (*coiled spring sign*) o signo del “espiral”, o “muelle helicoidal”, que son patognomónicos.^(7,9,10) Por otra parte, cuando el contraste es inyectado por vía retrógrada, como en el colon por enema, se demuestra una invaginación intestinal al encontrarse un defecto de relleno en forma de copa (*cup shaped sign*), que consiste en la cabeza de la invaginación, rodeada por el contraste (defecto de lleno).^(7,9)

La invaginación intestinal colo-cólica se considera generalmente el tipo menos común. La gran mayoría de las intususcepciones colónicas se asocian con una neoplasia maligna subyacente, más comúnmente (60 %), el adenocarcinoma.⁽¹¹⁾

En este paciente se describió una invaginación colo-cólica, provocada por un adenocarcinoma localizado en colon ascendente; una de las causas más comunes en el adulto. Los autores concuerdan en que la radiografía convencional debe ser uno de los primeros métodos de estudio imagenológico, en la valoración del dolor abdominal no específico, que se acompañe de una masa palpable; pues no siempre la tomografía computarizada está disponible. Esta enseñanza fue aprendida de la profesora Raquel Pérez González, quien demostraba a diario la importancia de realizar e interpretar adecuadamente la radiología convencional, como elemento primordial para el dominio de otras técnicas de imágenes más avanzadas y actuales. Este artículo constituye un homenaje a quien será siempre un paradigma de docente.



REFERENCIAS BIBLIOGRÁFICAS

1. Sibaja Castro CE, Grasa Diaz J, Fernández Cisneros V, Oliva Fonte C, García Casado D, Pereda Rodríguez J. Invaginación intestinal. ¿Cuál cabeza produce la invaginación? España: SERAM; 2019. [acceso: 16/12/2022]. Disponible en: <https://piper.espacio-seram.com/index.php/seram/article/download/184/167/334>
2. Vázquez Añorve J, Hernández Rosario JM, Albarrán Gómez GR, Castañeda Rodríguez D. Invaginación intestinal en adulto secundario a tumoración, reporte de un caso. Ciencia Latina Revista Científica Multidisciplinar. 2022 [acceso: 16/12/2022]; 6(4):3767-77. Disponible en: <https://ciencialatina.org/index.php/cienciala/article/view/3137/4794>
3. Marcelino J, De Jesús C, Mota A, Fleck J. Intususcepción intestinal en adultos: presentación de un caso con revisión de literatura. UCE Ciencia. Revista de postgrado. 2020 [acceso: 16/12/2022]; 8(2):[aprox. 11 pant.]. Disponible en: <http://uceciencia.edu.do/index.php/OJS/article/view/192>
4. Hidalgo Mora OF, Marina Martínez I. Intususcepción intestinal en la población pediátrica vs. Población adulta: revisión de tema. Ciencia y salud. 2021 [acceso: 16/12/2022]; 4(6):81–6. Disponible en: <https://revistacienciaysalud.ac.cr/ojs/index.php/cienciaysalud/article/view/203>
5. Serrano Borrero I, Merlo Molina S, Roldán Aviña JP. Invaginación intestinal entero-entérica por lipoma intraluminal. Cir Andal. 2022 [acceso: 16/12/2022]; 33(1):64–6. Disponible en: https://www.asacirujanos.com/admin/upfiles/revista/2022/Cir_Andal_vol33_n1_16.pdf
6. Beauregard Ponce GE, Montes Beauregard FF. Intususcepción en adulto. Reporte de un caso. Salud en tabasco. 2020 [acceso: 16/12/2022]; 26(1): 48–50. Disponible en: https://tabasco.gob.mx/sites/default/files/users/ssaludtabasco/48_1.pdf
7. Silva HJ, Jurado DM, Avalos GC. Invaginación intestinal en adultos: Espectro de imágenes y causas frecuentes. Revista Federación Ecuatoriana de Radiología e Imagen. 2017 [acceso: 16/12/2022]; 10(1):13–8. Disponible en: https://www.webcir.org/revistavirtual/articulos/2018/1_marzo/ec/invagiInvaginacion_esp.pdf



8. Pereira Recio H. Diagnóstico ecográfico de la invaginación intestinal en el adulto. Reporte de un caso. *Archivo Médico de Camagüey*. 2007 [acceso: 16/12/2022]; 11(1):1–7. Disponible en: <https://www.redalyc.org/articulo.oa?id=211117844014>
9. Alwayay Quilodrán P, Schiappacasse Faúndes G, Labra Weitzler A, De La Barra Escobar C. Invaginaciones intestinales en adultos: la visión del radiólogo. *Acta Gastroenterol Latinoam*. 2015 [acceso: 16/12/2022]; 45(4):323–32. Disponible en: <https://actagastro.org/invaginaciones-intestinales-en-adultos-la-vision-del-radiologo-2/>
10. Cristóbal Poch L, Trébol López J, González Gómez C, Álvarez Peña E, González Pessolani T, Guerra PASTRIÁN L, et al. Invaginación cólica en el adulto. Nuestra experiencia en 13 años. *Rev Acircal*. 2015 [acceso: 16/12/2022]; 2(1):28–46. Disponible en: https://www.evento.es/revistaACIRCAL/03/04.Original3_Invag%20colicas_HULP.pdf
11. Acosta Brunaga LD, Berdejo Bareiro JC, Kang Kwon A. Invaginación intestinal en el adulto joven por tumor miofibroblástico inflamatorio. Reporte de caso. *Rev Nac (Itauguá)*. 2021 [acceso: 16/12/2022]; 13(1):89–100. Disponible en: http://scielo.iics.una.py/scielo.php?script=sci_arttext&pid=S2072-81742021000200089

Conflictos de interés

No se identificaron conflictos de interés.