

Multimed 2021; 25(1): e2252

Enero-Febrero

Caso clínico

Esplenectomía laparoscópica en esplenomegalia masiva. A propósito de un caso

Laparoscopies splenectomy in massive splenomegaly. About a case

Esplenectomia laparoscópica na esplenomegalia maciça. Sobre um caso

Yurennys Rosales Aguilar^{1*}  <https://orcid.org/0000-0003-0368-9029>

Yolaisy López Abreu¹  <https://orcid.org/0000-0003-0922-5874>

Andrés Fernández Gómez¹  <https://orcid.org/0000-0002-9435-2474>

¹ Universidad de Ciencias Médicas de Granma. Hospital Provincial Universitario Carlos Manuel de Céspedes. Bayamo. Granma, Cuba.

* Autor para la correspondencia. Email: yurennys.ra@gmail.com

RESUMEN

Introducción: el bazo constituye el órgano reticuloendotelial mayor del cuerpo. Este puede ser afectado por una serie de desórdenes primarios y secundarios indicativos de esplenectomía. Las primeras esplenectomías por técnicas de mínimo acceso fueron reportadas entre los años 1991 y 1992, encontrando entre sus ventajas una más pronta recuperación, mejores resultados estéticos, y menor sangrado intraoperatorio.

Presentación del caso: paciente de 43 años de edad que es intervenida por esplenomegalia masiva secundaria a púrpura trombocitopénica inmunológica, realizándosele esplenectomía laparoscópica satisfactoria.



Discusión: las esplenomegalias masivas son aquellas cuando el bazo supera los 20 cm de longitud entre sus polos superior e inferior, siendo este criterio contraindicación relativa para esplenectomía laparoscópica.

Conclusiones: la extirpación exitosa del bazo por cirugía laparoscópica en aquellos pacientes con esplenomegalia masiva puede ser factible siempre que se cumplan una serie de condiciones elementales.

Palabras clave: Cirugía; Laparoscopia; Bazo.

ABSTRACT

Introduction: the spleen is the largest reticuloendothelial organ in the body. This can be affected by a series of primary and secondary disorders indicative of splenectomy. The first splenectomies using minimal access techniques were reported between 1991 and 1992, finding among their advantages a faster recovery, better aesthetic results, and less intraoperative bleeding.

Case presentation: 43-year-old patient who underwent surgery for massive splenomegaly secondary to immunological thrombocytopenic purpura, undergoing satisfactory laparoscopic splenectomy.

Discussion: massive splenomegalies are those when the spleen exceeds 20 cm in length between its upper and lower poles, this criterion being a relative contraindication for laparoscopic splenectomy.

Conclusions: the successful removal of the spleen by laparoscopic surgery in those patients with massive splenomegaly may be feasible provided that a series of elementary conditions are met.

Keywords: Surgery; Laparoscopy; Spleen.

RESUMO

Introdução: o baço é o maior órgão reticuloendotelial do corpo. Pode ser afetada por uma série de distúrbios primários e secundários indicativos de esplenectomia. As primeiras



esplenectomias por técnicas de acceso mínimo foram relatadas entre 1991 e 1992, encontrando entre suas vantagens uma recuperação mais rápida, melhores resultados estéticos e menor sangramento intraoperatório.

Apresentação do caso: paciente de 43 anos que é ensinado por esplenomegally em massa secundário ao roxo trombocitopenico imunológico, realizando esplenectomia laparoscópica satisfatória.

Discussão: esplenomegalia maciça é aqueles em que o baço excede 20 cm de comprimento entre seus polos superior e inferior, sendo este critério relativa contraindicação para esplenectomia laparoscópica.

Conclusões: a remoção bem sucedida do baço por cirurgia laparoscópica em pacientes com esplenomegalia maciça pode ser viável desde que uma série de condições elementares sejam atendidas.

Palavras-chave: Cirurgia; Laparoscopia; Baço.

Recibido: 8/11/2020

Aprobado: 12/12/2020

Introducción

El bazo constituye el órgano reticuloendotelial mayor del cuerpo. El mismo se encuentra conformado por una masa encapsulada de tejido vascular y linfoide, siendo el responsable de varias acciones defensivas y depuración hematológica. Como cualquiera de los órganos en el cuerpo humano, puede ser afectado por una serie de desórdenes primarios o secundarios, entre los que se encuentran la púrpura trombocitopénica inmunológica (PTI) y otras condiciones hematológicas que, bajo ciertas circunstancias y a pesar del desarrollo de



terapéuticas médicas actuales, siguen siendo indicativas de cirugía para la extirpación del órgano.⁽¹⁾

La primera esplenectomía electiva, efectuada en un bazo tumoral, fue realizada por Quittembaum en el año 1826; el paciente murió en el postoperatorio inmediato. La primera esplenectomía exitosa fue ejecutada por Franzolini, en Italia, en el año 1881, en una mujer de 22 años con anemia aplásica. En 1908 se publica la primera y mayor revisión de pacientes esplenectomizados, fundamentalmente indicada en el trauma, que incluyó el reporte de 49 casos, estimándose una mortalidad del 87,7% del total. No es sino hasta mediados del siglo XX que se establecen las bases concluyentes de la técnica quirúrgica y el reconocimiento clínico, prevención, y tratamiento oportuno de la sepsis fulminante en pacientes esplenectomizados, permitiendo esto la instauración definitiva de forma regular y segura de este tipo de intervención.⁽²⁾

La realización de las primeras colecistectomías laparoscópicas a finales de los años 80 del pasado siglo, y la ulterior expansión de diversas técnicas quirúrgicas mínimamente invasivas en cirugía general, permitieron que entre 1991 y 1992 cuatro grupos independientes (Delaitre, Carroll, Cushieri, y Poulin) reportaran las primeras esplenectomías laparoscópicas en trastornos hematológicos, respectivamente, en Francia, Reino Unido, Estados Unidos, y Canadá.^(2,3) Las ventajas que suponen las imágenes obtenidas con el videolaparoscopio, ofreciendo vistas únicas y detalladas, la magnificación de los vasos hiliares, y la superioridad del abordaje laparoscópico en la disminución del dolor postoperatorio, morbilidad, mejores resultados cosméticos, y tiempo de estancia hospitalaria de estos pacientes, han sido dramáticos en su impacto. Comienza de esta manera el advenimiento de la cirugía laparoscópica como modalidad preferida de extracción del bazo.^(3,4)

Presentación de caso



Paciente de 43 años de edad, con antecedentes de PTI, que es referida a consulta de cirugía mínimamente invasiva por su hematólogo para evaluar la esplenectomía, basándose fundamentalmente por sus crisis repetitivas de trombocitopenia que no mejoran con el tratamiento médico empleando altas dosis de esteroides. Se recoge en la misma el antecedente de cesárea. Al examen físico abdominal se comprueba aumento del tamaño del bazo, no doloroso, consistencia elástica, sobrepasando este el borde subcostal unos 6 cm. No se comprueban lesiones hemorrágicas en piel, adenomegalias, incremento del tamaño del hígado, ni otro hallazgo relevante al examen clínico general.

En relación con los exámenes de laboratorio realizados, su conteo hematológico muestra valores normales de hemoglobina y leucocitos; pruebas de función hepática y renales de igual forma dentro de la normalidad. En el estudio de coagulación se comprueban valores de plaquetas de 70×10^9 /L. Es evaluada además con métodos de imagen, incluyendo radiografía de tórax dentro de parámetros normales, y ultrasonografía de abdomen que confirma esplenomegalia que rebasa el reborde costal, por lo que se decide realizar tomografía axial computarizada, confirmándose la misma con valores aproximados de 24x16x8cm.(Figura 1)

Se descarta la presencia de quistes, tumores, u otro tipo de lesión.



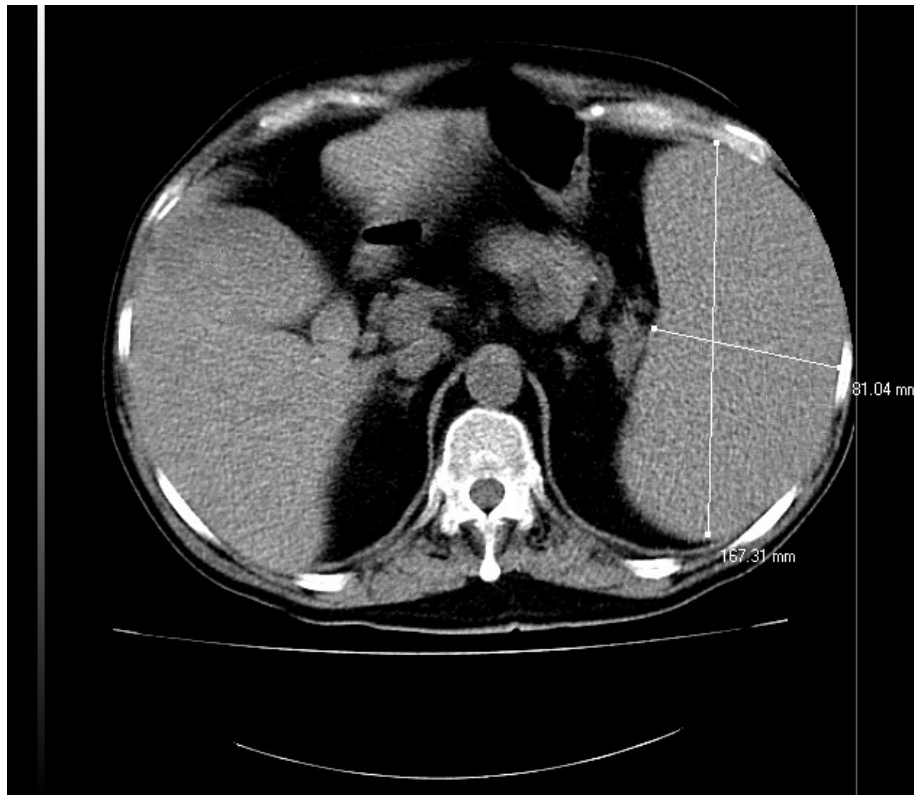


Fig. 1. Tomografía axial computarizada que muestra la esplenomegalia masiva.

Ante estos hallazgos que confirman, teniendo en cuenta el tamaño, la presencia de una esplenomegalia masiva, y con falta de resolución de su condición hematológica, tratamiento prolongado, y deseos de la paciente, se decide la realización de esplenectomía por vía laparoscópica.

Previa a la cirugía se realiza la profilaxis de la sepsis fulminante del esplenectomizado, con inmunización dos semanas anteriores a la intervención para el neumococo, hemófilo, tétanos, y meningococo. Ya en el quirófano se coloca la paciente en posición supina con acceso venoso, inducción anestésica, intubación endotraqueal, e inserción sonda vesical de Foley, y gástrica de Levin. Se posiciona la mesa quirúrgica en decúbito semilateral, Trendelenburg invertido, y piernas abiertas, ubicándose entre estas el ayudante con la cámara, a la derecha de la paciente el cirujano, y a la izquierda el ayudante. Se realiza neumoperitoneo cerrado con trocar de Veres y presión final de 15mmHg. Puerto inicial para óptica de 10mm por encima y a la izquierda del



ombigo, colocándose además puerto de trabajo de 10mm en línea medioclavicular 2cm por debajo del reborde costal izquierdo, puerto auxiliar del cirujano de 5mm a 3cm por debajo del reborde costal derecho por fuera de los rectos abdominales. Además, como puerto auxiliar para tracción y ulterior extracción de la pieza se coloca puerto de 10mm, a 3cm por debajo de la línea axilar anterior izquierda.

Luego de laparoscopia diagnóstica inicial, comprobada la esplenomegalia, se procede a la disección, ligadura con cauterio bipolar, y sección de los vasos cortos. De esta manera se expone, disecciona, y ocluye con clips la arteria esplénica, lo que permite una disminución de tamaño del órgano, y posterior disección facilitada con menor posibilidad de sangrado. (Figura 2)

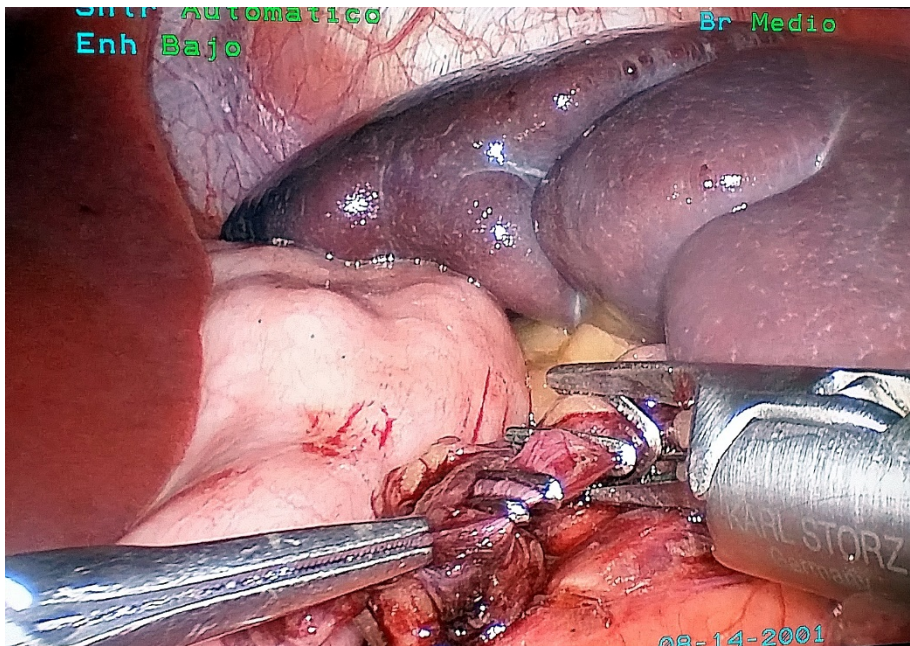


Fig. 2. Oclusión de la arteria esplénica.

Luego de completado estos pasos se procede a la separación del bazo de sus adherencias y medios de fijación peritoneales, y disección cuidadosa del hilio esplénico, mediante el uso de cauterio bipolar o clips de metal para un adecuado control. Al quedar separado enteramente el órgano, se procede a colocar el mismo dentro de bolsa de poliuretano, previamente



introducida. Se exteriorizan los bordes de dicha bolsa por el puerto en línea axilar anterior, antes ampliado a 3cm, y se extrae el bazo por morcelación empleando para esto pinzas de anillo. Se procede a inspeccionar la celda esplénica comprobándose su hemostasia total; se coloca dren tubular pasivo en la misma a través del puerto de trabajo. Cierre de los puertos de 1cm, y el ampliado del flanco, mediante sutura con aguja de Berci. Cierre de la piel y fijación del drenaje.

Durante la recuperación anestésica se retira la sonda vesical, y la sonda nasogástrica. Se comienza con dieta líquida y deambulación a las 12 horas de operada. Retiro del drenaje a las 24 horas. Se egresa a las 48 horas con tratamiento antibiótico y medidas para la prevención de la sepsis fulminante.

Discusión

La indicación más común de esplenectomía lo constituye la PTI. Esta condición establece un trastorno autoinmune caracterizado por un conteo en sangre de plaquetas inferior a $100 \times 10^9/L$, encontrándose además como dato característico valores normales de eritrocitos y linfocitos. Su incidencia estimada puede oscilar entre un 2.2 a 3.9 casos por cada cien mil habitantes. El papel curativo que en estos casos puede representar la esplenectomía se ha asociado al efecto fagocítico que ejerce dicho órgano, como parte del sistema de depuración reticuloendotelial, sobre estas células implicadas en la coagulación en las que se han comprobado la presencia de anticuerpos anti-plaquetas en su superficie.^(1,5) La esplenectomía debe de ser considerada en aquellos casos con consumo de altas dosis de corticoesteroides y poca respuesta a los mismos, y además cuando el tiempo de evolución de la PTI es superior a los 12 meses, como así lo fue en nuestra paciente.

Como dato anatómico importante a tener en cuenta durante la planificación de una esplenectomía, según las dimensiones del bazo, el mismo se clasifica en tamaño normal cuando no sobrepasa los 11cm de longitud máxima entre los polos superior e inferior del órgano,



cuando se encuentra entre 11 y 20cm se considera una esplenomegalia moderada, cuando se estima entre los 21 y 30cm se clasifica como esplenomegalia severa o masiva, y al superar los 31 cm nos encontramos ante un megabazo. ^(4,6)

Las intervenciones laparoscópicas, como así se reconoce, constituyen vías de abordaje muy superiores en complejidad a sus contrapartes convencionales. Las esplenectomías efectuadas en casos con esplenomegalia masiva incrementan el reto que constituye la intervención para el cirujano. Todo esto se relaciona al tratarse de un órgano muy friable y de considerable tamaño, de localización anatómica difícil, muy vascularizado, con múltiples adherencias a estructuras vitales, que está siendo además intervenido empleando técnicas mínimamente invasivas, con limitaciones como ausencia de tacto directo, visión en solo 2 dimensiones, y complejidades ergonómicas. A esto se le añade que al ser un órgano sólido que supera en su longitud los 20 cm, se dificulta su extracción por incisiones usualmente entre uno o dos centímetros, por lo que se requiere de una morcelación cuidadosa o realización de minilaparotomías. Siempre debe de tenerse, la precaución de evitar su ruptura intraabdominal, que pudiera conllevar a la caída de remanentes del órgano que pudieran reimplantarse y hacer más difícil la resolución de la condición hematológica. ^(7,8)

Por todo lo anterior, para muchos la presencia de esplenomegalia masiva constituye una verdadera limitante en la ejecución por técnicas laparoscópicas de la extirpación del órgano, lo que debe de suponer una contraindicación absoluta de la misma, y sugiriéndose entonces la ejecución de la cirugía por laparotomía convencional. Sin embargo, las ventajas que supone la esplenectomía por mínimo acceso, constituyen elementos suficientes para intentar e incentivar el empleo de esta ruta en casos con esplenomegalia masiva, a pesar de los desafíos que supone este procedimiento tan complejo. ^(9,10)

Conclusiones



La extirpación exitosa del bazo por cirugía laparoscópica en aquellos pacientes con esplenomegalia masiva puede ser factible siempre que se cumplan una serie de condiciones elementales.

Referencias bibliográficas

1. Bonnet S, Guédon A, Ribeil JA, Suarez F, Tamburini J, Gaujoux S. Indications and outcome of splenectomy in hematologic disease. *J Visc Surg* 2017; 154(6):421-9.
2. Dionigi R, Boni L, Rausei S, Rovera F, Dionigi G. History of splenectomy. *Int J Surg* 2013; 11(Suppl1):S42-3.
3. Radkowiak D, Zychowicz A, Lasek A, Wysocki M, Major P, Pędziwiatr M, et al. 20 years' experience with laparoscopic splenectomy. Single center outcomes of a cohort study of 500 cases. *Int J Surg* 2018; 52:285-92.
4. Zhou J, Wu Z, Cai Y, Wang Y, Peng B. The feasibility and safety of laparoscopic splenectomy for massive splenomegaly: a comparative study. *J Surg Res* 2011; 171(1):e55-60.
5. Sjoberg BP, Menias CO, Lubner MG, Mellnick VM, Pickhardt PJ. Splenomegaly: A Combined Clinical and Radiologic Approach to the Differential Diagnosis. *Gastroenterol Clin North Am* 2018; 47(3):643-66.
6. Chapman J, Bansal P, Goyal A, Azevedo AM. Splenomegaly. *StatPearls* [Internet]. 2020 [citado 7/12/2020]. Disponible en: <https://www.ncbi.nlm.nih.gov/books/NBK430907/>
7. Lemaire J, Rosière A, Bertrand C, Bihin B, Donckier JE, Michel LA. Surgery for massive splenomegaly. *BJS Open* 2017;1(1):11-7.
8. Wu Z, Zhou J, Cai YQ, Liu SA, Peng B. The learning curve for laparoscopic splenectomy for massive splenomegaly: a single surgeon's experience. *Chin Med J (Engl)* 2013; 126(11):2103-8.
9. Tsamalaidze L, Stauffer JA, Permenter SL, Asbun HJ. Laparoscopic Splenectomy for Massive Splenomegaly: Does Size Matter? *J Laparoendosc Adv Surg Tech A* 2017; 27(10):1009-14.



10. Shin RD, Lis R, Levergood NR, Brooks DC, Shoji BT, Tavakkoli A. Laparoscopic versus open splenectomy for splenomegaly: the verdict is unclear. Surg Endosc 2019; 33(4):1298-1303.

Conflicto de intereses

Los autores no declaran conflictos de intereses.

Colaboración de autoría

Yurennys Rosales Aguilar: estuvo a su cargo la concepción general de la investigación, el diseño del estudio, análisis estadístico, el análisis e interpretación de los datos, así como la revisión crítica del contenido.

Yolaisy López Abreu: estuvo a su cargo confección del borrador del artículo.

Andrés Fernández Gómez: estuvo a su cargo la revisión crítica del artículo y confección de versión final.

Yo, Yurennys Rosales Aguilar, en nombre de los coautores, declaro la veracidad del contenido del artículo, Esplenectomía laparoscópica en esplenomegalia masiva. A propósito de un caso.

