

PRESENTACIÓN DE CASO

Tumor de colon. Reporte de dos casos y revisión de la literatura

Colon Tumor. A Two Cases Report and Literature Review

Yarisdey Corrales Hernández¹¹ Hospital General Universitario Dr. Gustavo Aldereguía Lima, Cienfuegos, Cienfuegos, Cuba, CP: 55100**Cómo citar este artículo:**

Resumen

El cáncer de colon es actualmente un importante problema de salud pública en los países desarrollados. Es el cuarto cáncer más frecuente en el mundo, y también en Cuba. Se reportan dos casos de trastornos digestivos y cambios en hábito intestinal, a los cuales se indicó un colon por enema, en el que se observó un estrechamiento a nivel del colon. Se les realizó colonoscopia, que informó la presencia de tumor de colon. Ambos pacientes fueron intervenidos quirúrgicamente y se les realizó resección segmentaria del tumor. El informe de anatomía patológica reportó un adenocarcinoma del colon bien diferenciado. Dado el ascenso de la incidencia de cáncer de colon y recto, el objetivo de este estudio es reportar dos casos de dolor abdominal, a causa precisamente de tumores de colon.

Palabras clave: neoplasias del colon, adenocarcinoma, epidemiología, informes de casos, revisión

Abstract

Colon cancer is now a major public health issue in developed countries. It is the fourth most common cancer in the world, and also in Cuba. We report two cases of digestive disorders and changes in bowel habits, which were indicated to a gastroscopy, showing a colon narrowing. Patients underwent colonoscopy, which reported the presence of colon tumor. Both of them underwent surgery and segmental resection of the tumor. Pathological anatomy studies reported a well-differentiated adenocarcinoma of the colon. Given the rise in the incidence of colorectal cancer, the aim of this study is to report two cases of abdominal pain produced by colon tumors.

Key words: colonic neoplasms, adenocarcinoma, epidemiology, case reports, review

Aprobado: 2011-12-01 10:13:21

Correspondencia: Yarisdey Corrales Hernández. Hospital General Universitario Dr. Gustavo Aldereguía Lima. Cienfuegos yarisdey.corrales@gal.sld.cu

INTRODUCCIÓN

El cáncer de colon es actualmente un importante problema de salud pública en los países desarrollados. Es el cuarto cáncer más frecuente en el mundo.^{1,2}

Es la decimoquinta forma más común de cáncer y la segunda causa más importante de mortalidad asociada a cáncer en América. El cáncer colorrectal causa 639,000 muertes a nivel mundial cada año.¹

Aproximadamente el 80 % de los casos son esporádicos, pero el 20 % tiene una influencia genética, con mayor riesgo familiar, por lo que es necesario un mayor seguimiento y control. La edad es un factor de riesgo fundamental, con un incremento brusco de la incidencia a partir de los 50 años. El aumento de la incidencia depende de las dietas ricas en grasas y de carnes rojas, la obesidad, el tabaquismo, el consumo elevado de alcohol, así como la diabetes asociada a la obesidad.^{3,4}

Los pacientes con enfermedad de Crohn y Colitis ulcerosa tienen mayor riesgo con respecto a la población general, al igual que el cáncer en las mamas y los pólipos colorrectales.⁵⁻⁷ Los pacientes pueden no presentar síntomas, sin embargo, otros presentan dolor abdominal, sangre en las heces, diarreas, oclusión intestinal, heces delgadas, anemias inexplicables y pérdida de peso.

En Cuba, el cáncer de colon ocupa el cuarto lugar en cuanto a incidencia, precedido del cáncer de pulmón y bronquios, el de piel y el de próstata.

Dado el ascenso de la incidencia del cáncer de colon y recto, el objetivo de este estudio es reportar dos casos de dolor abdominal a causa, precisamente, de tumores de colon.

PRESENTACIÓN DE LOS CASOS

Caso 1

Paciente femenina, blanca, de 43 años de edad, que acudió al cuerpo de guardia de Cirugía, el 25 de enero de 2011, refiriendo dolor abdominal de 20 días de evolución, que aumentaba su intensidad, acompañado de cambios en el hábito intestinal y sangramiento rectal. Se decidió su ingreso para estudio y tratamiento.

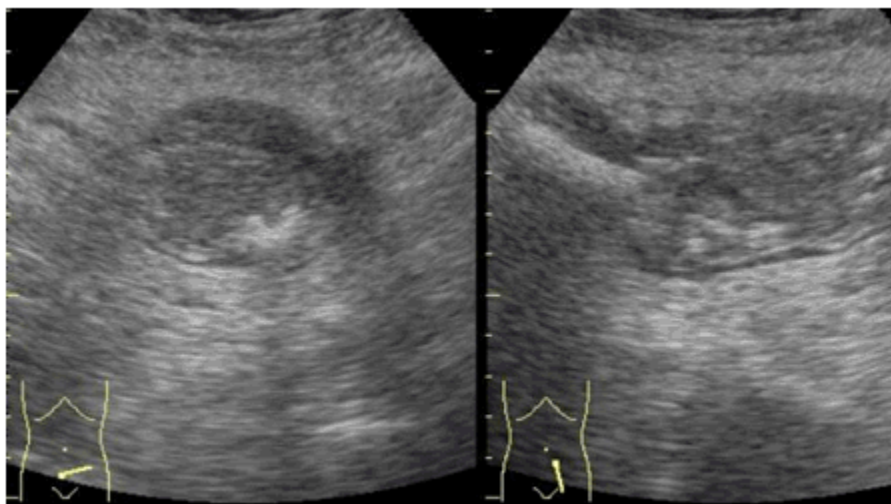
La paciente no refirió antecedentes patológicos personales; como antecedentes patológicos familiares: madre fallecida hace 10 años por cáncer de colon.

Al examen físico, se observó el abdomen globuloso, depresible, doloroso difusamente a la palpación superficial y profunda en hipogastrio. Se decidió indicar complementarios y esperar resultados. En la segunda consulta (10 de febrero de 2011) fueron analizados los resultados de los exámenes complementarios indicados:

Hb: 12,3g/l
Hto: 0,40
Eritrosedimentación: 6 mm/h
Coagulograma: tiempo de coagulación: 1 minuto; tiempo de sangramiento: 7 minutos; plaquetas: 175mm/L; coágulo: retráctil.
Serología: no reactiva
TGO (Transaminasa glutámico oxalacética): 1,0 UI
TGP (Transaminasa glutámico pirúvica): 1,0 UI
Glucemia: 3,1 mmol/L.

Estudios imagenológicos

Ultrasonografía: Hígado de tamaño normal y ecopatrón homogéneo. Vesícula, bazo, páncreas y ambos riñones normales. Vejiga en repleción de aspecto normal. Imagen de falso riñón de 58 x 75 mm hacia el hipogastrio en la zona central. (Figuras 1 y 2). Útero en anteversoflexión de tamaño normal con dispositivo intrauterino (DIU), anejos normales. No se observaron adenopatías, ni líquido libre en cavidad abdominal, ni en el fondo del saco de Douglas.



Figuras 1 y 2. Perspectiva de la ultrasonografía que muestra imagen de falso riñón.

Radiografía de colon por enema: Defecto de lleno a nivel de la unión recto-sigmoidea, que se

mantenía desde todas las vistas, lo cual se relaciona con neoplasia a ese nivel. (Figura 3)

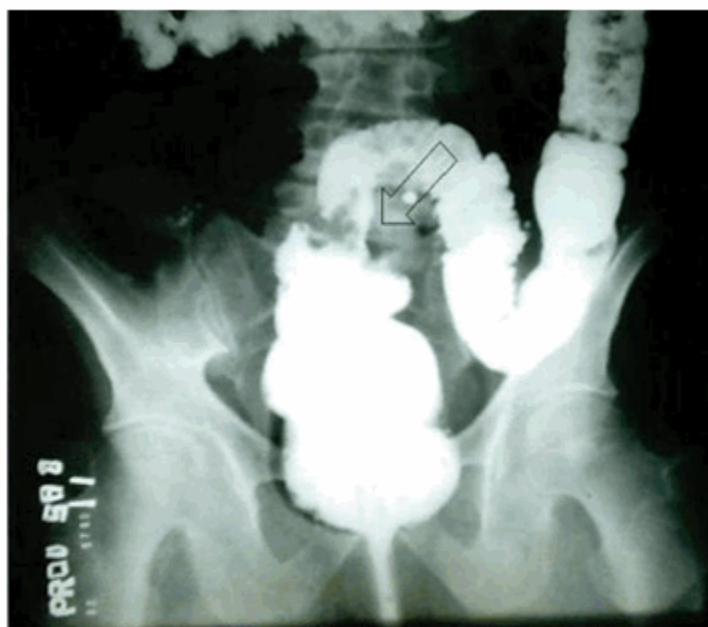

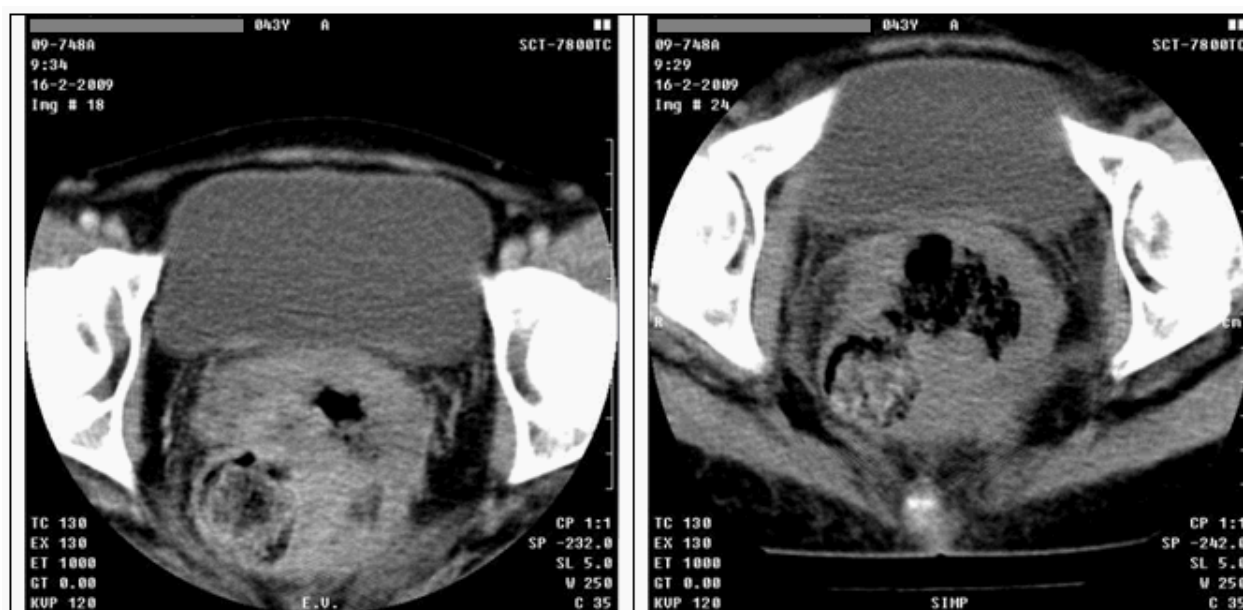
Figura 3. Radiografía de colon por enema (vista AP). Se observa imagen por sustracción a nivel de la unión recto-sigmoidea en relación con neoplasia.

Tomografía axial computarizada simple, contrastada y vía oral (abdominal y de

hipogastrio): Hígado de forma, tamaño, localización y densidades normales y

homogéneas. No se observó dilatación de vías biliares ni del sistema vascular intrahepático. Vesícula de forma, tamaño, paredes y densidad normales. Bazo de forma, tamaño, posición y densidad normales. El páncreas de tamaño, posición, morfología y densidad normales. No se observaron procesos quísticos ni sólidos, ni dilatación del conducto pancreático, ni colecciones periviscerales. Ambos riñones de tamaño, morfología, localización y densidad normales. No se observó litiasis ni hidronefrosis. Buena relación entre parénquima renal y porción excretora. No se observaron adenopatías intraabdominales en los cortes realizados. El

diámetro, morfología y situación de los vasos intraabdominales fueron normales, no se observaron placas ateromatosas calcificadas. Se observó una imagen tumoral mamelonante de 110 x 144 mm en la cara posterolateral izquierda del recto, que aumentó su densidad con la administración de contraste, creciendo hacia su luz, de forma vegetante, infiltrando la pared y extendida hacia estructuras vecinas del lado izquierdo, así como cara posterior de la vejiga en relación con tumor del recto. (Figuras 4 y 5). La forma, tamaño, densidad y posición del útero, anejos y parametrios, se mostraron normales. No se identificaron procesos quísticos ni sólidos en los órganos ginecológicos.



Figuras 4 y 5. Perspectiva de la tomografía axial computarizada.

Colonoscopia: Se introdujo el colonoscopio hasta 20 cm, donde se observó una lesión mamelonante, sangrante en anillo, con tendencia

a ocluir la luz del colon. Se tomaron muestras para realizar biopsias, se intentó continuar, pero el sangramiento impidió el paso. (Figura 6).

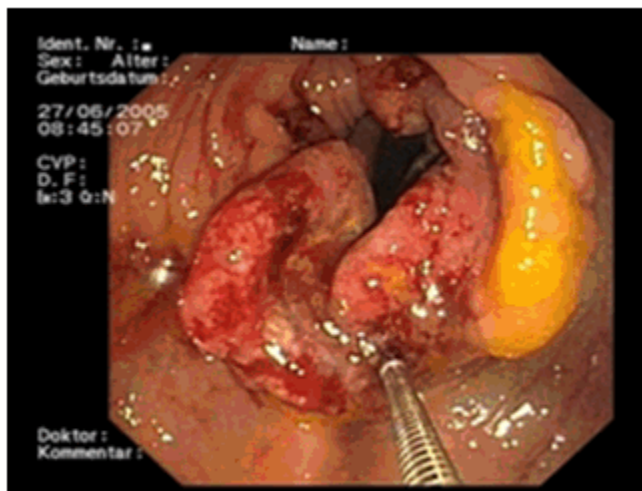


Figura 6. Perspectiva de la colonoscopia, donde se observa la lesión tumoral.

Con el diagnóstico de un tumor de recto, la paciente fue sometida a cirugía el 20 de febrero de 2011. Mediante laparotomía exploradora, se procedió a realizar una resección segmentaria con anastomosis término-terminal en un solo plano, con poliéster 3/0. Se comprobó hemostasia y se cerró la cavidad abdominal.

Al sexto día de operada, con evolución satisfactoria, la paciente fue dada de alta. La primera consulta pos operatoria fue el 19 de marzo de 2011, en la cual se pudo constatar la evolución normal y la ausencia de síntomas. Se discutió el resultado de la biopsia, que según el reporte de anatomía patológica, se trataba de adenocarcinoma del colon bien diferenciado que infiltraba hasta la serosa; los bordes de la lesión estaban libres de tumor, sin metástasis.

Caso 2

Paciente masculino, blanco, de 46 años de edad, que acudió al cuerpo de guardia en enero de 2011 por dolor abdominal, anemia y cambios en el hábito intestinal. Se decidió su ingreso para estudio y tratamiento. No refirió antecedentes patológicos personales e informó de hábitos

tóxicos: fumador desde los 19 años.

Al examen físico, se palpó abdomen globuloso, depresible, doloroso difusamente a la palpación superficial y profunda en hipogastrio.

Exámenes complementarios:

Hb: 9,3g/l.

Hto: 0,28.

Eritrosedimentación: 10 mm/h.

Coagulograma: Tiempo de coagulación: 1 minuto; tiempo de sangramiento: 7 minutos; plaquetas: 250mm/L; coágulo: retráctil.

Serología: no reactiva.

TGO: 1,0 UI.

TGP: 1,0 UI.

Glucemia: 4,1 mmol/L.

Estudios imagenológicos

Ultrasonografía: Hígado de tamaño normal y patrón ecográfico homogéneo. Vesícula, bazo, páncreas y ambos riñones normales. Imagen de falso riñón de 45 x 30 mm en el hipocondrio derecho. (Figura 7). Vejiga en repleción de aspecto normal. No se observaron adenopatías, ni líquido libre.

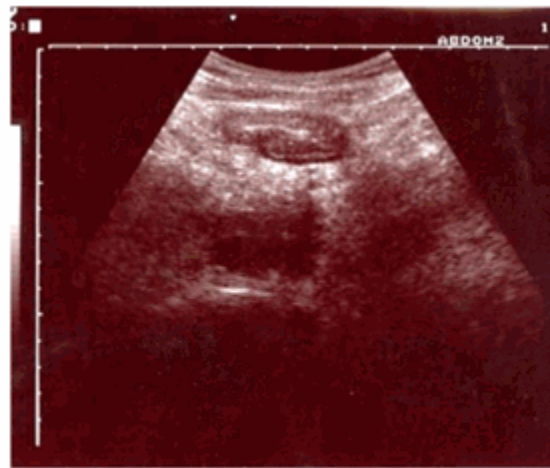


Figura 7. Perspectiva de la ultrasonografía

Radiografía de colon por enema: Se observó defecto de lleno a nivel del colon ascendente,

que se mantuvo en todas las vistas, lo cual está en relación con neoplasia a ese nivel. (Figura 8)

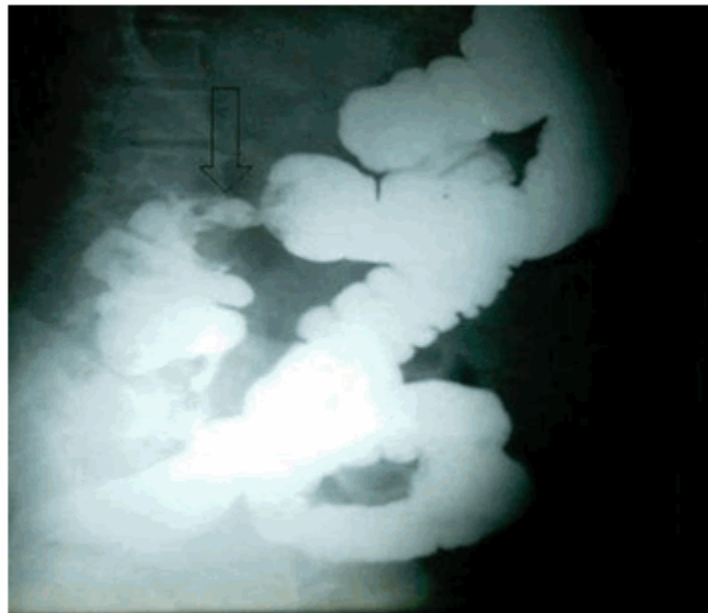

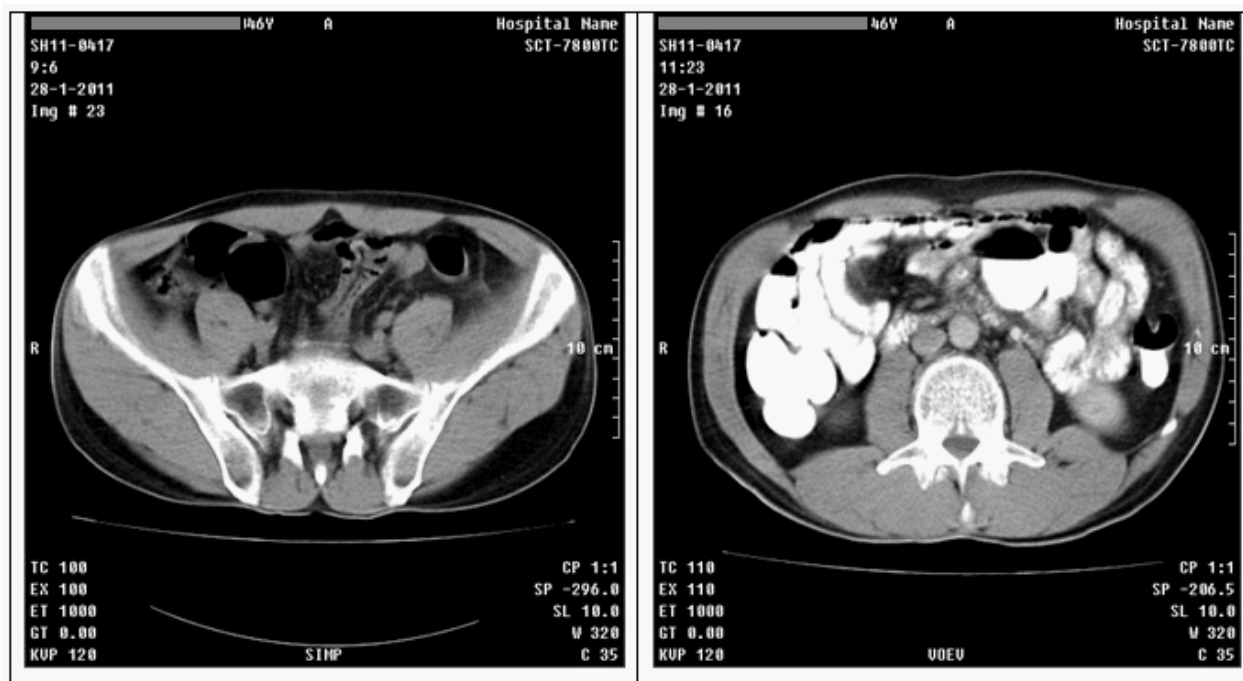Figura 8. Rayos X de colon por enema donde se observa imagen por defecto de lleno en relación con cáncer de colon ascendente.

Tomografía axial computarizada abdominal simple, vía oral y contrastada (abdominal y de hipogastrio): Se observó hígado de forma, tamaño, localización y densidad normales; no se

observó dilatación de vías biliares ni del sistema vascular intrahepático. Vesícula de forma, tamaño, paredes y densidad normales. Bazo de forma, tamaño, posición y densidad normales. El

páncreas de tamaño, posición, morfología y densidad normales. No se observaron procesos quísticos ni sólidos, ni dilatación del conducto pancreático, ni colecciones periviscerales. Ambos riñones de tamaño, morfología, localización y densidad normales. No se observó litiasis ni hidronefrosis. Buena relación entre parénquima renal y porción excretora. No se observaron adenopatías intraabdominales en los cortes

realizados. El diámetro, morfología y situación de los vasos intraabdominales se mostró normal, no se observaron placas ateromatosas calcificadas. La imagen evidenció un defecto de lleno en el colon ascendente, que realzó su intensidad con la administración de contraste, creciendo hacia la luz del órgano produciendo desfiladero central del contraste en relación con tumor a ese nivel. (Figuras 9 y 10)



Figuras 9 y 10. Perspectiva de la tomografía axial computarizada

El paciente fue operado el 28 de febrero de 2011. Mediante laparotomía exploradora, se procedió a realizar una resección segmentaria con anastomosis término-terminal en un solo plano, con poliéster 3/0. Se comprobó hemostasia y se cerró la cavidad abdominal.

El paciente mostró una evolución satisfactoria y al sexto día de operado, fue dado de alta. Al presentarse a la primera consulta pos operatorio, se mostró asintomático. Se discutió el resultado de la biopsia, que informó de un adenocarcinoma de colon bien diferenciado, los bordes de la lesión estaban libres de tumor, sin metástasis.

DISCUSIÓN

El cáncer de colon es más frecuente a partir de los 50 años, solo en un 10 % de los casos aparece en personas menores de esta edad, haciendo un pico alrededor de los 73 años como edad promedio, aunque varios autores plantean que cada año aumenta su incidencia en pacientes algo más jóvenes. Sin embargo, a pesar de su relación clara con el envejecimiento, el cáncer de colon no es estrictamente una enfermedad de la edad avanzada. Algunos autores plantean similar frecuencia en ambos sexos y otros alegan que es más frecuente en el masculino.⁹

La forma de presentación varía en función del lugar donde se asienta el tumor, los de colon izquierdo tienden a manifestarse como cambios en el ritmo deposicional, condicionado por la

reducción de la luz, pues el tumor crece circular, en forma de anillo, ocupando toda la superficie del intestino y provocando obstrucción; mientras que los de colon derecho suelen causar hemorragia oculta por ser lesiones generalmente grandes, excrecentes y ulceradas, que sangran libremente y los síntomas referidos por el paciente son atribuibles a la anemia crónica. El cáncer de colon puede existir durante meses o años sin provocar síntomas, solo el 37 % de ellos, es detectado tempranamente.¹⁰

En los casos presentados el diagnóstico no llegó a ser del todo tardío, porque los pacientes no tenían metástasis, pero fue necesario resear parte del intestino, el tumor ya estaba en un estadio demostrable por complementarios y produjo síntomas, por lo que los pacientes debieron acudir antes consulta, sobre todo la paciente que presentaba antecedentes familiares, para poder realizarles frecuentemente estudios que dan el diagnóstico más tempranamente como, por ejemplo, la prueba de sangre oculta en heces.

Ciertos factores aumentan el riesgo de que una persona desarrolle esta enfermedad; la edad es uno de los más importantes. Los pólipos de colon, en particular pólipos adenomatosos, la historia de cáncer, especialmente de ovario, útero o mamas, la historia en la familia de cáncer colorrectal, en especial de un familiar cercano menor de 55 años o múltiples familiares, la enfermedad de Crohn, el hábito de fumar, la dieta inadecuada, la inactividad física, la exposición al virus del papiloma humano y el alcoholismo, también se plantean como factores de riesgo.^{11,12}

Los pacientes presentados tenían como factores de riesgo historia familiar de cáncer colorrectal y el hábito de fumar, respectivamente. El primero no es modificable pero alerta a las personas para tener mayor cuidado sobre los factores modificables y, tal vez, evitar la enfermedad; el tabaquismo sí es un factor modificable, hábito altamente difundido en nuestra población a pesar del daño que ocasiona a la salud.

El cáncer colorrectal no suele provocar síntomas hasta fases avanzadas, y por eso la mayoría de los pacientes presenta tumores que han invadido toda la pared intestinal, o han afectado los ganglios regionales. Cuando aparecen, los síntomas y signos del carcinoma colorrectal son variables e inespecíficos. En las formas hereditarias, el diagnóstico acostumbra a

hacerse antes de los 50 años. Los síntomas más frecuentes incluyen hemorragia rectal, cambios en las defecaciones y dolor abdominal. La presencia de síntomas notables o la forma en que se manifiestan, depende un poco del sitio del tumor y la extensión de la enfermedad.^{7,13}

En estos casos, se presentó un tumor de cada lado, es decir, la primera paciente lo presentó en colon izquierdo, donde predominó el dolor y el sangramiento rectal bajo, y el segundo uno de colon derecho, el cual produjo anemia y diarreas, alternando con constipación.

Para el diagnóstico deben realizarse estudios complementarios como:¹⁴

- Ultrasonido abdominal: Estudio inocuo, altamente eficaz y sensible, primer estudio a realizar ante cualquier síntoma que incluya órganos presentes en el abdomen. Solo requiere de ayuna, y la presencia del personal calificado, no es doloroso y muy bien tolerado.^{15,16}
- Colon por enema: A pesar de ser algo invasiva y molesta para el paciente es muy eficaz y tiene una sensibilidad del 90 % para detectar pólipos mayores de 1 cm. Está siendo desplazado por la colonoscopia, aunque es más barato y accesible, por lo que se puede utilizar en pacientes con alta sospecha, mientras se espera para realizar una colonoscopia. Junto con la sigmoidoscopia flexible, es una alternativa eficaz para los pacientes que no toleran la colonoscopia o para el seguimiento a largo plazo tras resección de un cáncer o pólipo. También es útil en caso de lesión estenosante que impida el paso del colonoscopio. Posibles imágenes que podemos encontrar sugerentes de cáncer colorrectal son: imagen en “bocado de manzana” o defecto de lleno (se observó en ambos pacientes), estenosis en “servilletero” (típica del sigma), imágenes de lesiones vegetantes, sobre todo en colon ascendente y ciego y defectos de repleción fijos.
- Tomografía axial computarizada de abdomen:¹⁷ A pesar de ser invasiva porque requiere de inyección de contraste por vía endovenosa y oral, además de que el paciente recibe radiaciones, es muy eficaz y sensible para demostrar no solo la presencia del tumor, sino también su localización, extensión, y metástasis a órganos vecinos, lo cual es imprescindible para fijar su estadio y la

conducta a seguir. En los casos presentados demostró la presencia y localización del tumor, así como la ausencia de metástasis.

- o Colonoscopia:^{17,18} Es el método más preciso para detectar pólipos menores de 1 cm de diámetro. También permite tomar biopsias, realizar polipectomías, controlar hemorragias y dilatar estrecheces. En la paciente número 1, la realización de este estudio posibilitó el diagnóstico más asertivamente.

En el caso de cáncer de recto, es necesario observarlo con un sigmoidoscopio rígido, tomar una biopsia adecuada, predecir el riesgo de obstrucción y medir cuidadosamente la distancia desde el borde distal del tumor hasta la línea pectínea. En la actualidad, la colonoscopia es el examen más preciso y completo del intestino grueso, pero esta prueba junto con el enema con bario, deben considerarse complementarios entre sí.

Si se encuentra un pólipo pequeño, de menos de 3 cm, generalmente es posible la polipectomía. Algunos tipos de pólipo, incluso los que no son cancerosos, podrían malignizarse y por eso normalmente se extirpan. La polipectomía endoscópica se realiza pasando un asa de alambre a través del colonoscopio, para cortar el pólipo de la pared del colon mediante una corriente eléctrica. Siempre que es posible, el pólipo se envía a anatomía patológica para ser analizado en un microscopio y detectar si tiene áreas que se hayan malignizado.

Si se detecta un pólipo o tumor de gran tamaño, o cualquier otra anomalía, se realizará una biopsia. Para tomar una biopsia a través del colonoscopio se extrae una pequeña porción de tejido. El examen del tejido puede ayudar a determinar si es un cáncer, un crecimiento benigno o el resultado de una inflamación.

Para realizar la colonoscopia virtual, el paciente debe tener limpio el colon de heces al igual que en la colonoscopia o el enema con bario, mediante laxantes y enemas de limpieza. En esta prueba no se introduce contraste en el colon, sólo se insufla aire para dilatarlo. Luego se realiza una tomografía computarizada especial llamada tomografía computarizada helicoidal o espiral. Este procedimiento es probablemente más preciso que el enema con bario, pero no es tan eficaz como la colonoscopia para detectar

pólipos pequeños. La ventaja es que este procedimiento se puede realizar rápidamente y no requiere que se sede al paciente, además de que implica un costo menor que la colonoscopia. Sin embargo, una desventaja es que si se detecta un pólipo o neoplasia, no se puede llevar a cabo una biopsia o extirpación del pólipo durante el examen.¹⁹

Los dos casos presentados estaban en la fase maligna, con un diagnóstico histológico de adenocarcinoma de colon, el cual es un carcinoma que tiene su origen en células que constituyen el revestimiento interno de las glándulas de secreción externa. Estas células son las encargadas de sintetizar y de verter los productos que generados en la luz glandular. Son un conjunto de cánceres muy frecuentes, puesto que se originan en un tipo de células que se encuentran en continua división celular y que presentan mayor riesgo de mutaciones. Pueden presentarse inicialmente en forma de adenoma (un tumor glandular que es benigno) y luego malignizarse.²⁰⁻²³

Debido al envejecimiento poblacional y la aparición de enfermedades crónicas no transmisibles, el cáncer presenta actualmente un alza importante, tanto en Cuba como en el mundo, cobrando vidas, aumentando la pérdida de validismo y disminuyendo la calidad de vida en personas adultas, e incluso de no tan avanzada edad. Por ello, es necesario actuar en función de minimizar al máximo el diagnóstico lamentablemente tardío de estas enfermedades: tener presente la práctica adecuada de ejercicios físicos, ingesta de frutas, vegetales, alimentos con fibras, disminución de los factores de riesgo modificables, y visita periódica al médico de la familia ante cualquier síntoma, o para realizarse chequeos frecuentes según los grupos etarios. Los pacientes presentados en este estudio, ambos portadores de tumor de colon, pudieron haber recibido un diagnóstico más precoz; en ese caso, los costos institucionales, así como los particulares, hubieran sido menores.

REFERENCIAS BIBLIOGRÁFICAS

1. Conde Cueto T, Rodríguez Pino M, Barrios Fuentes P, García Hernández B, Suz Piña J, Díaz Yanes N. Caracterización por imagenología del cáncer de colon. *MediSur* [revista en Internet]. 2010 [cited 21 Mar 2012] ; 8 (2): [aprox. 13p]. Available from: http://scielo.sld.cu/scielo.php?script=sci_arttext&

[pid=S1727-897X2010000200002&lng=es.](#)

2. Waisberg DR, Fava AS, Martins LC, Matos LL, Franco MI, Waisberg J. Colonic carcinoid tumors: a clinicopathologic study of 23 patients from a single institution. *Arq Gastroenterol.* 2009 ; 46 (4): 288-93.

3. Gil González A, Hernández Pérez A, González Rodríguez D, Hernández Fernández DM, Castañeda Muñoz A. Tumor del estroma gastrointestinal (GIST). Presentación de un caso. *Rev méd electrón [revista en Internet].* 2009 [cited 21 Mar 2012] ; 31 (1): [aprox. 9p]. Available from: <http://www.revmatanzas.sld.cu/revista medica/ano 2009/vol1 2009/tema17.htm>.

4. Cáncer de colon [Internet]. Bethesda: U.S National Library of Medicine; 2009. [cited 21 Mar 2012] Available from: <http://www.nlm.nih.gov/medlineplus/spanish/ency/article/000262.htm>.

5. Cappell MS. Pathophysiology, clinical presentation and management of colon cancer. *Gastroenterol Clin North Am.* 2008 ; 37 (1): 1-24.

6. American Society of Clinical Oncology. Clinical practice guidelines for the use of tumor markers in breast and colorectal cancer. *J Clin Oncol.* 1996 ; 14 (10): 2843-77.

7. Rodríguez Fernández Z, González Rodiles RE, Casaus Prieto A. Cáncer de colon recurrente: consideraciones actuales. *Rev Cubana Cir [revista en Internet].* 2009 [cited 21 Mar 2012] ; 48 (1): [aprox. 15p]. Available from: http://scielo.sld.cu/scielo.php?script=sci_arttext&pid=S0034-74932009000100012&lng=es.

8. Anuario estadístico de salud 2011 [Internet]. La Habana: MINSAP; 2012. [cited 2 Abr 2012] Available from: <http://files.sld.cu/dne/files/2012/04/anuario-2011-e.pdf>.

9. Cancer of the colon and rectum [Internet]. Ohio: The Ohio State University Medical Center; 2010. [cited 11 Nov 2011] Available from: <http://patienteducation.osumc.edu/Documents/colon.pdf>.

10. Santos CE, Pereira Lima JC, Lopes CV, Malaman D, Parada AA, Salomão AD. Comparative study between MBI (FICE®) and magnification chromoendoscopy with indigo

carmine in the differential diagnosis of neoplastic and non-neoplastic lesions of the colorectum. *Arq Gastroenterol.* 2009 ; 46 (2): 111-5.

11. Buso AG, Rocha HL, Diogo DM, Diogo PM, Diogo Filho A. Seroprevalence of *Helicobacter pylori* in patients with colon adenomas in a brazilian university hospital. *Arq Gastroenterol.* 2009 ; 46 (2): 97-101.

12. Vaz Luís I, Macedo R, Teixeira E, Sotto Mayor R, Bugalho de Almeida A. Clinical characteristics of patients with lung cancer and metachronous or synchronous tumours with other locations. *Rev Port Pneumol.* 2010 ; 16 (3): 391-405.

13. Mederos Curbelo ON, Barrera López A, Castellanos González JA, Cantero Ronquillo A. Adenocarcinoma mucoproducente de colon con infiltración de estómago y metástasis ováricas (tumor de Krukenberg). *Rev Cubana Cir [revista en Internet].* 2011 [cited 21 Mar 2012] ; 50 (4): [aprox. 11p]. Available from: http://scielo.sld.cu/scielo.php?script=sci_arttext&pid=S0034-74932011000400020&lng=es.

14. Veira MM, Moreno Funes DA. Pruebas diagnósticas utilizadas para la detección precoz en el carcinoma colorrectal. *Rev Postgrado de la VI Cátedra de Medicina [revista en Internet].* 2005 [cited 21 Mar 2012] ; 147: [aprox. 1p]. Available from: http://med.unne.edu.ar/revista/revista147/5_147.htm.

15. Martínez Ares D, Alonso Aguirre PA, Martín Granizo I, Cid Gómez L, Pallarés Peral A. Utilidad de la ecografía en el diagnóstico de los pacientes con sospecha de neoplasias del tubo digestivo. *Rev esp enferm dig.* 2008 ; 100 (9): 545-51.

16. Martínez Ares D, Alonso Aguirre PA, Souto Ruzo J, Martín Granizo I, Pereira-Bueno S, Cid Gómez L, et al. La ecografía es una técnica sensible en el diagnóstico de las neoplasias gastrointestinales en pacientes sin síntomas localizadores. *Rev esp enferm dig [revista en Internet].* 2009 [cited 21 Mar 2012] ; 101 (11): [aprox. 18p]. Available from: http://scielo.isciii.es/scielo.php?pid=S1130-0102009001100005&script=sci_arttext&lng=es.

17. Binda V, Pereira Lima J, Nunes CA, Falkenberg LT, Azambuja DB, Cruz JV. Is there a role for sigmoidoscopy in symptomatic patients? Analysis of a study correlating distal and proximal colonic neoplasias detected by

colonoscopy in a symptomatic population. *Arq Gastroenterol.* 2007 ; 44 (1): 2-7.

18. Navarro M, Peris M, Binefa G, Nogueira JM, Suárez Aguila M, Espinás JA, et al. Hallazgos colonoscópicos del estudio piloto de cribado de cáncer colorrectal realizado en Cataluña. Grupo Catalán del Programa Piloto en Cribado de Cáncer Colorrectal. *Rev esp enferm dig.* 2008 ; 100 (6): 343-8.

19. Pfeifer GK, Corleta O, Gus P. Evaluation of computed tomographic colonography for detection of colorectal polyps. *Arq Gastroenterol.* 2008 ; 45 (4): 301-7.

20. Nonose Ronaldo P, Gonçalves D, Cardinalli IA, Rodríguez Galvão MF, Savói Pires P, Martinez CA. Epithelioid hemangioma of the colon: a case report. *Sao Paulo Med J.* 2008 ; 126 (5): 294-6.

21. Pincinato AL, Balsamo F, Lopes JM, Carvalho Britto R, Borges Alline MP, Formiga Galdino JS.

Adenosquamous rectal carcinoma: a case report. *Rev bras colo-proctol [revista en Internet].* 2008 [cited 21 Mar 2012] ; 28 (1): [aprox. 10p]. Available from: http://www.scielo.br/scielo.php?script=sci_arttext&pid=S0101-98802008000100014&lng=en&nrm=iso&tlng=pt.

22. U.S. Preventive Services Task Force. Routine aspirin or nonsteroidal anti-inflammatory drugs for the primary prevention of colorectal cancer: U.S. Preventive Services Task Force Recommendation Statement. *Ann Intern Med.* 2007 ; 146 (5): 361-4.

23. Ibáñez J, Erro JM, Aranda F, Almendral ML, Valenti C, Echenique Elizondo M. Adenocarcinoma mucinoso sobre fístula perianal de largo tiempo de evolución, tratado mediante QT-RT neoadyuvante y amputación abdomino-perineal laparoscópica. *Cir Esp.* 2006 ; 79 (3): 184-5.