

## PRESENTACIÓN DE CASO

## Linfangioma circunscrito zosteriforme. Presentación de un caso Zosteriform Lymphangioma Circumscriptum. A Case Report

María Irene Guerrero<sup>1</sup> Carmen Graciela Santamaría Burgos<sup>2</sup> José Luis Ramírez Osorio<sup>2</sup> Giselle Fernández García<sup>1</sup>

<sup>1</sup> Hospital Provincial Pediátrico Eduardo Agramonte Piña, Camagüey, Camagüey, Cuba

<sup>2</sup> Hospital Universitario Manuel Ascunce Domenech, Camagüey, Camagüey, Cuba

### Cómo citar este artículo:

---

#### Resumen

Se reporta un caso de linfangioma circunscrito, malformación de vasos linfáticos poco frecuente y benigna. El diagnóstico de la enfermedad se estableció por medio de hallazgos clínicos e histopatológicos. Como tratamiento se utilizó el interferón alfa y la cirugía en parte de las lesiones. Se decidió reportar este caso por lo infrecuente de la entidad, la edad de aparición, el tamaño de la lesión y su extensión zosteriforme. Se concluye que para elegir una conducta adecuada ante esta enfermedad es necesario conocer las particularidades de cada caso.

**Palabras clave:** linfangioma, vasos linfáticos, neoplasias cutáneas, informes de casos, manejo de caso

#### Abstract

A case of lymphangioma circumscriptum, a rare and benign malformation of the lymphatic vessels, is presented. The diagnosis of the disease was established on the basis of clinical and histopathological findings. Alpha interferon and surgery of the lesions were used as treatments. This case is presented due to the rarity of the condition, age of onset, size of the lesion and zosteriform distribution. We concluded that it is necessary to know the peculiarities of each case in order to choose an appropriate procedure to deal with the disease.

**Key words:** lymphangioma, lymphatic vessels, skin neoplasms, case reports, case management

---

**Aprobado: 2013-03-06 10:40:05**

**Correspondencia:** María Irene Guerrero. Hospital Provincial Pediátrico Eduardo Agramonte Piña. Camagüey [mireneg@finlay.cmw.sld.cu](mailto:mireneg@finlay.cmw.sld.cu)

## INTRODUCCIÓN

Los linfangiomas superficiales son malformaciones hamartomatosas de los canales linfáticos que surgen en piel y mucosas. Se observan en los primeros años de vida.<sup>1</sup> Son lesiones indoloras y aparecen en forma superficial como proyecciones quísticas únicas o múltiples. Su color varía de traslúcido o amarillento al azul claro o rojo, siendo generalmente menores de 10 cm de diámetro.<sup>2</sup>

Su incidencia es de 1 por cada 12 000 individuos en la población general. Afectan por igual a ambos sexos y el 50 % de ellos se ubican en la cabeza y el cuello.<sup>3,4</sup> Representan menos del 6% de los tumores benignos de la infancia. Alrededor del 80% de los casos se manifiestan antes del nacimiento, al nacer, en los primeros meses de vida o antes de los 2 años de edad.<sup>5,6</sup> La aparición en edades adultas es mucho menos común.<sup>7</sup>

Dentro de estas formaciones hamartomatosas, que pueden afectar piel y mucosas, así como tejidos subcutáneos o submucosos, de cualquier localización del organismo, se encuentra el linfangioma circunscrito, el linfangioma cavernoso, y el higroma quístico, además de formas clínicas combinadas.

La extirpación quirúrgica es el principal tratamiento, aunque la recurrencia es común con un porcentaje de curación del 75% la primera vez.

La lesión puede recidivar, si sólo se elimina el componente superficial.<sup>7,8</sup>

Ocasionalmente, las manifestaciones clínicas son atípicas, por lo que se requiere de la confirmación por medio de estudio histopatológico.<sup>9</sup>

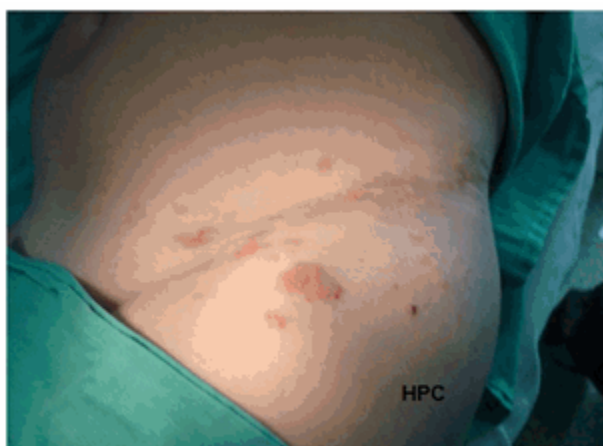
Se decide la presentación de este caso por lo infrecuente de la entidad, la edad de aparición, el tamaño de la lesión y su extensión zosteriforme.

## PRESENTACIÓN DE CASO

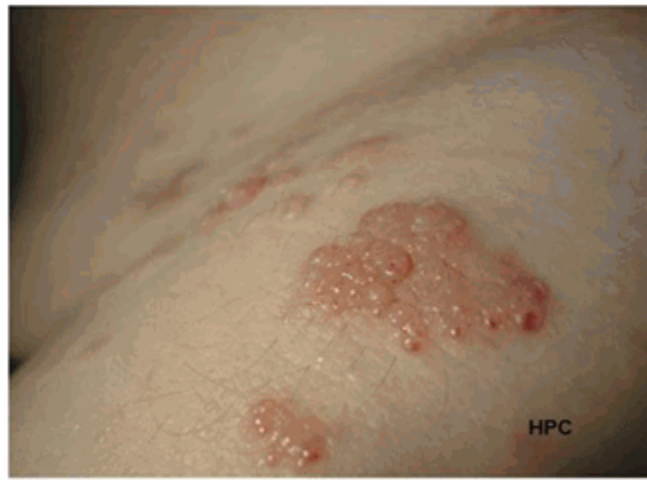
El paciente fue un niño de 10 años de edad, blanco. Fue llevado a consulta porque hacía aproximadamente un año comenzó con lesiones en la piel, descritas por los familiares como "burbujas de agua", duras a nivel de ingle izquierda, sin prurito, dolor, ni adenopatías satélite.

### Examen físico

Al examen dermatológico, se apreció cuadro cutáneo localizado, constituido por lesiones microquísticas claras, duras, de aproximadamente 2 a 4 mm de diámetro, algunas aisladas y otras agrupadas formando racimos de 4 a 5 cm, de aspecto vesiculoso, que seguían un trayecto lineal de alrededor de 15 centímetros de longitud, y que se asentaban en región inguinal izquierda (Fig. 1 y 2). El resto del examen físico fue normal.



**Figura 1.** Vista de las lesiones en región inguinal izquierda.

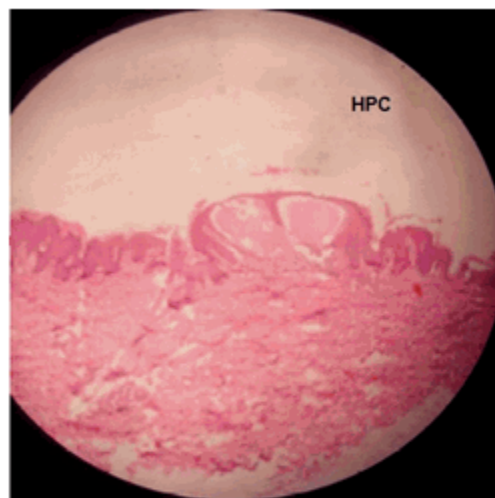


**Figura 2.** Vista más cercana de las lesiones en región inguinal izquierda.

#### Estudios analíticos

Se indicaron exámenes complementarios indispensables, cuyos resultados se mostraron dentro de los límites normales. Se realizó biopsia

de piel (10B-756) (Fig. 3), que evidenció a nivel del dermis papilar dilatación de vasos linfáticos ocupados por abundante material proteináceo (linfa).

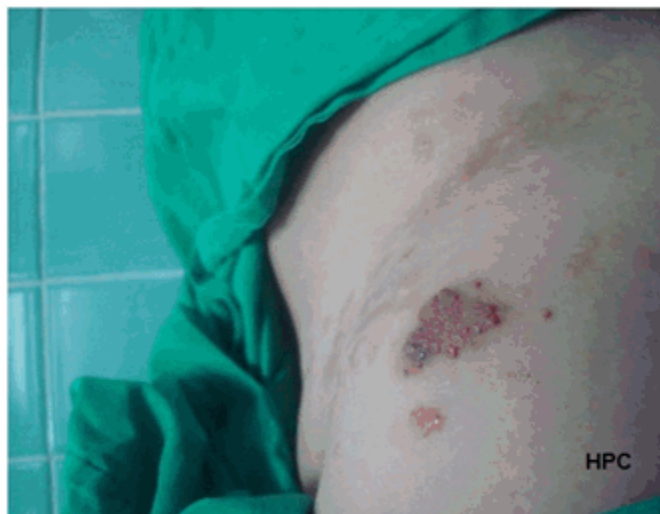

**Figura 3.** Microfotografía de corte histológico de la lesión. Obsérvese marcado adelgazamiento epidérmico.

## Tratamiento

Posterior a la biopsia cutánea, se administró interferón alfa, 3 millones de unidades subcutáneas, tres veces a la semana, por diez semanas. Se obtuvo evolución favorable, con

reducción en el tamaño de las lesiones, sin la aparición de nuevos microquistes y disminución de infecciones recurrentes, sin constatar reacciones adversas medicamentosas. Solo una lesión persistió, y había estado sometida a traumatismos repetidos, por lo que se extirpó quirúrgicamente. (Fig. 4).



**Figura 4.** Lesión luego de la extirpación quirúrgica.

## DISCUSIÓN

Los linfangiomas, son un grupo heterogéneo de malformaciones vasculares, caracterizados por la presencia de vasos linfáticos quísticamente dilatados. La localización más frecuente es en cuello y axilas en un 95 % de los casos,<sup>2</sup> aunque también tienen predilección por la región torácica y glútea.

Se clasifican histológicamente por el tipo de dilatación e hiperplasia de los vasos linfáticos en: linfangioma microquístico también llamado superficial o circunscrito, linfangioma macroquístico o higroma quístico y mixto.<sup>10</sup>

El linfangioma circunscrito se caracteriza por racimos múltiples de pequeños quistes traslúcidos, que cubren áreas de piel limitadas, dando apariencia de "huevos de rana". Las lesiones suelen ser de color amarillento, pero pueden adoptar una coloración rojiza o purpúrica debido a la mezcla con vasos sanguíneos. Son de

diámetro variable, de 2 a 4 mm, se agrupan y forman lesiones de diversos tamaños. En ocasiones se infectan secundariamente o se rompen, produciendo salida de linfa al exterior.<sup>11</sup>

El diagnóstico se establece mediante la anamnesis, examen físico, y estudio histopatológico. También se utiliza dermatoscopia e inmunocitoquímica CD31, y otros marcadores más específicos como D2-40 y podoplanin.<sup>12</sup>

Dentro de los diagnósticos diferenciales se mencionan los siguientes: herpes zóster, nevo sebáceo, molusco contagioso, herpes simple, hemangiomas, linfangiectasias adquiridas, linfedema, angioqueratoma, glomangioma y cáncer metastásico de la piel.<sup>7</sup>

El tratamiento de los linfangiomas está determinado por varias tendencias. La cirugía es el más confiable, si se realiza una extirpación profunda.<sup>9</sup>

Dentro de los tratamientos no quirúrgicos se encuentran la ablación con láser de dióxido de carbono, aspiración, drenaje, crioterapia, electrofulguración, radiofrecuencia, embolización, además la inyección intraquística de adhesivo de fibrina o también de solución salina hipertónica.<sup>13,14</sup>

Como tratamientos sistémicos combinados con cirugía, se encuentran ciclofosfamida, corticoesteroides e interferón alfa.<sup>13</sup>

Se debe evitar la radioterapia, pues puede producir transformaciones malignas, radiodermatitis, deformidades óseas, catarata y esterilidad.<sup>14</sup> Mientras que la radiofrecuencia y el láser de CO2 tienen similares resultados.<sup>15</sup>

El linfangioma circunscrito o microquístico es una entidad poco frecuente, benigna, que lleva tratamiento por motivos estéticos, traumatismos o infecciones a repetición; existen múltiples alternativas terapéuticas, ninguna ideal, ya que no pueden eliminar la lesión en su totalidad, por lo que tiende a la recidiva, y deja en su mayoría una cicatriz perceptible.

En ocasiones se hace difícil su diagnóstico, por lo cual es necesario conocer no solo las manifestaciones clínicas de esta enfermedad, sino también hacer un diagnóstico diferencial acertado, para elegir una conducta adecuada.

En el caso presentado, teniendo en cuenta la edad del paciente, la extensión de la lesión y su localización, sometida a traumatismos frecuentes e infecciones a repetición, decidimos no realizar el tratamiento quirúrgico en un primer momento; sin embargo hubo que recurrir a ello finalmente dada la resistencia de una de las lesiones, la cual no evolucionó como las demás bajo la acción del tratamiento con interferón alfa. En general, se obtuvo evolución favorable, con reducción en el tamaño de las lesiones, sin la aparición de nuevos microquistes ni reacciones adversas medicamentosas, y con la disminución de infecciones recurrentes.

## REFERENCIAS BIBLIOGRÁFICAS

1. Pérez Salcedo L, Bascones Martínez A. Tumores benignos de la mucosa oral. *Av Odontoestomatol* [revista en Internet]. 2010 [cited 10 Mar 2011]; 26 (1): [aprox. 16p]. Available from: <http://scielo.isciii.es/pdf/odonto/v26n1/original1.pdf>.
2. Alves R, Fernandes C, Lamarão P, Alfonso A, Rodrigues A, Cardoso J. Linfangioma circunscrito del pene. *Med Cutan Iber Lat Am*. 2010; 38 (6): 252.
3. Bracho Blanchet E, Reyes Retana Váldez R, Tovilla Mercado M, Dávila Pérez R, Ordónica Flores R. Factores de riesgo para recidiva postquirúrgica de linfangiomas en niños. *Bol Med Hosp Infant Mex*. 2002; 59 (5): 274-81.
4. Santana Garay JC. *Atlas de Patología del Complejo Bucal*. La Habana: Editorial Científico-Técnica; 1985.
5. Meher R, Garg A, Raj A, Singh I. Lymphangioma of tongue. *The Internet Journal of Otorhinolaryngology* [revista en Internet]. 2005 [cited 10 Mar 2011]; 3 (2): [aprox. 7p]. Available from: <http://www.ispub.com/journal/the-internet-journal-of-otorhinolaryngology/volume-3-number-2/lymphangioma-of-tongue.html#sthash.fo4sgL7c.dpbs..>
6. Tewfik TL, Fabian RL. Cervicofacial lymphangiomas [Internet]. New York: Medscape LLC; 2006. [cited 19 Oct 2011] Available from: <http://emedicine.medscape.com/article/872878-overview>.
7. Patel GA, Siperstein, RD, Ragi G, Schwartz RA. Linfangioma zosteriforme circunscrito. *Acta Dermatoven APA* [revista en Internet]. 2009 [cited 19 Oct 2011]; 18 (4): [aprox. 14p]. Available from: <http://www.intramed.net/contenidover.asp?contenidoID=66228>.
8. *Atlas de Dermatología* [Internet]. España: Instituto Químico Biológico; 2010. [cited 21 Oct 2011] Available from: <http://www.iqb.es/dermatologia/atlas/hemangioma01/hemangioma41.htm>.
9. Jucá NBH, Crisóstomo MGR, Oliveira LM, Cavalcante HA, Sousa ARD. Acral microcystic lymphangioma: differential diagnosis in verrucous lesions of the extremities. *An Bras Dermatol*. 2011; 86 (2): 343-6.
10. Vera A. Angiomas y malformaciones vasculares. In: Herranz Hermosa JM. *Avances en dermatología pediátrica* [Internet]. España: Sociedad Española de Pediatría Extrahospitalaria y Atención Primaria; 2009. [cited 19 Oct 2011] Available from: <http://es.scribd.com/doc/19632963/Malformacion>

[es-Vasculares.](#)

11. Tasca RA, Myatt HM, Beckenham EJ. Lymphangioma of the tongue presenting as Ludwig's angina. *Int J Pediatr Otorhinolaryngol.* 1999 ; 51: 201-5.
12. Ariosa Argüelles JC, Valentín González F, Rodríguez González GM, Rodríguez Reyna JC. Linfangioma facial traumatizado: presentación de un caso. *Rev Méd Electrón [revista en Internet].* 2006 [ cited 19 Oct 2011 ] ; 28 (6): [aprox. 7p]. Available from: <http://www.revmatanzas.sld.cu/revista medica/ano 2006/vol6 2006/tema13.htm>.
13. Chimenos E, Escobar EA, López J, Rodríguez de Rivera ME, Márquez MS, Viñals H. Linfangioma capilar. Revisión de la literatura y reporte de un caso pediátrico. *Acta Odontol Venez [revista en Internet].* 2009 [ cited 19 Oct 2011 ] ; 47 (4): [aprox. 13p]. Available from: [http://saber.ucv.ve/ojs/index.php/rev\\_aov/article/view/548/497](http://saber.ucv.ve/ojs/index.php/rev_aov/article/view/548/497).
14. Arzoz Fábregas M, Ibarz Servio LI, Areal Calama J, González Satué C, Ruiz Domínguez J, Saladié Roig JM. Linfangioma quístico. Nuestra experiencia. *Actas Urol Esp.* 2006 ; 30 (7): 723-7.
15. Omprakash HM, Rajendran SC. Lymphangioma circumscriptum (microcystic lymphatic malformation): Palliative coagulation using radiofrequency current. *J Cutan Aesthet Surg.* 2008 ; 1 (12): 85-8.