

PRESENTACIÓN DE CASO

Diagnóstico prenatal de mosaicismo 45,X/46,XX con presencia del gen SRY. Presentación de un caso**Prenatal Diagnosis of 45,X/46,XX Mosaicism with Presence of SRY Gene. A Case Report**

Pedro Alí Díaz-Véliz Jiménez¹ María Antonia Ocaña Gil¹ Leydi María Sosa Águila¹ Belkis Vidal Hernández¹

¹ Centro Provincial de Genética Médica, Cienfuegos, Cienfuegos, Cuba

Cómo citar este artículo:**Resumen**

El cariotipo más frecuente del Síndrome de Turner es 45,X, aunque también puede presentarse como mosaico 45,X/46,XX. En el Centro Provincial de Genética Médica de Cienfuegos se le realizó la amniocentesis a una gestante de 42 años de edad, detectándose un mosaico de Síndrome de Turner (45,X/46,XX). Por ultrasonido se diagnosticó un varón, por lo que se envió una muestra de líquido amniótico al Centro Nacional de Genética Médica para corroborarlo y se indicó realizar estudio del gen SRY, cuyo resultado fue positivo. La gestante decidió interrumpir el embarazo. El reporte de anatomía patológica informó de cadáver de feto de 25,3 semanas de gestación, con pene y bolsas escrotales morfológicamente normales, con alteraciones por quistificación e hipoplasia de la próstata y vesículas seminales y ausencia testicular. En la literatura se reportan casos de varones 46,XX, como poco frecuentes y se refieren menos aún aquellos donde se combina un mosaico 45,X/46,XX con presencia del gen SRY, hecho en que radica el interés del caso. En este artículo se expone el resultado de un diagnóstico prenatal de esta aberración cromosómica de tan baja frecuencia.

Palabras clave: mosaicismo, genes SRY, diagnóstico prenatal, aberraciones cromosómicas, informes de casos

Abstract

The most common karyotype of the Turner syndrome is 45,X, although it may occur as mosaic 45,X/46,XX. In the Provincial Medical Genetics Center, a 42-year-old pregnant woman underwent an amniocentesis which led to the detection of mosaic Turner Syndrome (45,X/46,XX). A male was diagnosed through ultrasound and a sample of amniotic fluid was sent to the National Medical Genetics Center to confirm it. A study of the SRY gene was completed and the result was positive. The patient decided to terminate the pregnancy. The pathology report showed a fetal corpse of 25, 3 weeks of gestation, with penis and morphologically normal scrotal sacs, presenting alterations by cysts and hypoplasia of the prostate and seminal vesicles as well as testicular absence. In the literature, cases of XX males are considered uncommon while those combining a mosaic 45, X/46, XX with a SRY gene are less addressed; and therein lies the importance of this case. This article presents the results of a prenatal diagnosis of this rare chromosomal aberration.

Key words: mosaicism, genes, SRY, prenatal diagnosis, chromosome aberrations, case reports

Aprobado: 2013-07-09 16:10:57

Correspondencia: Pedro Alí Díaz-Véliz Jiménez. Centro Provincial de Genética Médica. Cienfuegos padvz78@gmail.com

INTRODUCCIÓN

Dentro de las numerosas aplicaciones médicas de la citogenética, el diagnóstico prenatal citogenético (DPC) constituye tal vez el punto más crítico, debido a que de sus resultados se deriva una importante decisión para la familia: continuar o no un embarazo.¹

Al encontrar en una misma muestra de líquido amniótico células con cariotipo normal y células con cariotipo anormal, surge la sospecha de un mosaicismo cromosómico. En consecuencia, debe hacerse una correcta distinción entre un mosaico cromosómico verdadero que representa una anomalía *in vivo* y un pseudomosaicismo debido a errores en la mitosis de las células del cultivo (*in vitro*), u otros factores, como las células que se derivan del tejido extraembrionario (placenta, saco vitelino, cordón umbilical, etc).¹

Entre las posibles anomalías cromosómicas detectables por el DPC se encuentra el mosaicismo cromosómico, que puede definirse como la presencia en un individuo o tejido de al menos dos líneas celulares que difieren en su cariotipo, derivando ambas de un cigoto único.¹

En estos casos la estrategia a seguir debe tomar un carácter multidisciplinar, interviniendo citogenetistas, especialistas en Biología Molecular, genetistas clínicos, obstetras y especialistas en ecografía.¹

Durante la realización del DPC se siembran al menos tres frascos de cultivo por cada paciente remitida al laboratorio. Si la línea celular aberrante aparece en al menos dos frascos de cultivo diferentes se puede definir como un mosaico verdadero.¹

El Síndrome de Turner tiene una prevalencia de 1 en 1800 a 5000 recién nacidos vivos femeninos y se caracteriza por la ausencia total o parcial del segundo cromosoma X. Actualmente se reconoce una gran variedad en su presentación citogenética, siendo la más común la monosomía del X (45, X); entre las menos frecuentes están los mosaicismos que incluyen fragmentos o la totalidad del cromosoma Y. La presencia de este cromosoma confiere características fenotípicas de androgenización, por lo que se requieren estudios adicionales en estos pacientes.²

Es aconsejable la realización de un ultrasonido prenatal detallado de los genitales. De no

encontrarse alteraciones, es alta la probabilidad de un fenotipo de varón normal.¹

El desarrollo hacia ovarios o testículos está determinado por la acción coordinada de una secuencia de genes que conllevan a la diferenciación gonadal femenina cuando no existe el cromosoma Y, o el desarrollo testicular cuando este cromosoma está presente. En 1987 Affara y colaboradores probaron con sondas complementarias a la región del brazo corto de este cromosoma en individuos fenotípicamente varones, pero que presentaban cromosomas sexuales XX, y descubrieron que dichas sondas hibridizan, es decir, que eran complementarias al ADN de estos individuos.³ Este resultado los llevó a deducir la presencia de material genético del brazo corto del cromosoma Y en estas personas, logrando establecer una región responsable del desarrollo testicular en el brazo corto del cromosoma Y, denominada Yp11.3.³ Más tarde, Page determinó que en esta región se ubica un gen al que se llamó SRY (por las siglas en inglés de *sex-determining region on the chromosome Y*), el cual codifica para un factor de transcripción que actúa a modo de interruptor e inicia la cascada de desarrollo gonadal masculino.^{4,5-7}

Cercana a el gen SRY se encuentra una región pseudoautosómica en la que se realiza intercambio de material genético durante la meiosis, entre el cromosoma Y y el cromosoma X en el espermatogonio, proceso que se conoce como entrecruzamiento. Page y colaboradores, en 1989, así como otros autores⁴ logran determinar que al darse el entrecruzamiento entre los cromosomas X y Y, algunas veces ocurre intercambio del gen SRY entre estos cromosomas, ocurriendo pérdida del gen por parte del cromosoma Y, así como ganancia de este por parte del cromosoma X, explicándose el por qué individuos XX lograban desarrollar testículos y mujeres fenotípicas con cariotipos XY no los desarrollaban.^{4,7,8}

En este artículo se expone el resultado de un diagnóstico prenatal de esta aberración cromosómica.

PRESENTACIÓN DEL CASO

En el mes de enero del año 2011 se realizó amniocentesis para DPC (DPC) en el Centro Provincial de Genética Médica de Cienfuegos (CPGMC) a una gestante de 42 años de edad. El resultado del DPC fue 45,X/46,XX. Las láminas extendidas del DPC de esta embarazada fueron

tomadas como control de calidad del laboratorio y enviadas al Centro Nacional de Genética Médica (CNGM), donde se corroboraría el resultado. (Figs. 1 y 2)

En ultrasonidos realizados a la embarazada siempre aparentaba feto de sexo masculino, por lo que se decidió repetir la amniocentesis para realizar diagnóstico molecular de sexo en el CNGM mediante la técnica de Reacción en Cadena de la Polimerasa (PCR)⁵, con vistas a comprobar si el feto era portador de este gen, quedando como diagnóstico final mos 45,X[40]/46,XX[10] (mosaico cromosómico en el que se vieron al microscopio 40 células 45,X, 10 células 46,XX) con presencia del gen SRY.

Luego de informar del diagnóstico a la pareja, se le brindó asesoramiento genético. Decidieron interrumpir el embarazo a las 25, 3 semanas de gestación.

El estudio anátomo patológico informó sobre cadáver de feto de 820 gramos de peso y 25,3 semanas de gestación, que presentó armonía corporal generalizada, pene morfológicamente normal con prepucio discreto, glándula y meato normales. Bulbos escrotales normales que a la palpación estaban vacíos. En la zona genital interna se identificó una masa oval tabicada ubicada por debajo de la vejiga que corresponde a próstata hipoplásica acompañada de las vesículas seminales ligeramente dilatadas y ausencia testicular. No pudo realizarse el estudio cromosómico en el material abortivo por no tener las condiciones necesarias para esto, por lo que no fue posible comprobar el diagnóstico citogenético postmortem.

La paciente fue informada acerca del interés científico para el CPGM del reporte de su caso y dio su consentimiento para la confección y divulgación del informe (Anexo 1).

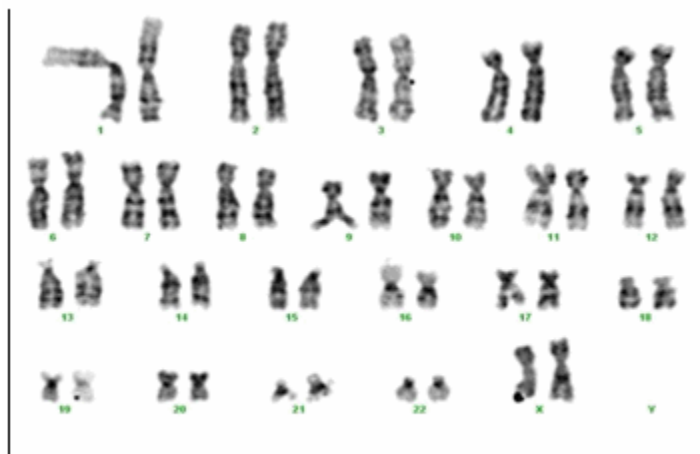


Figura 1. Metafase normal 46, XX.

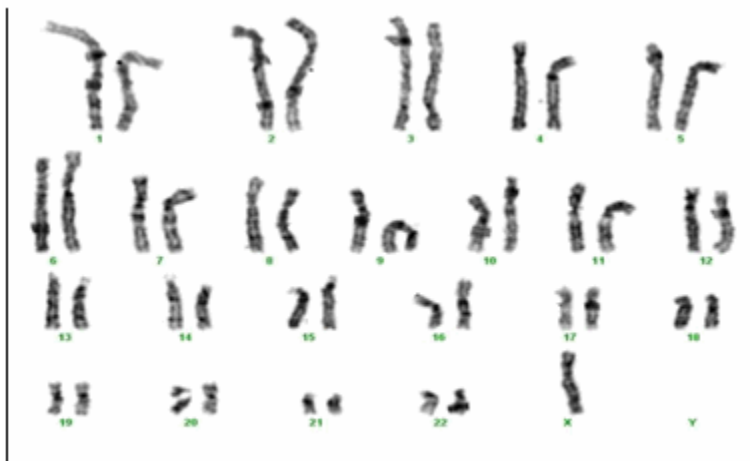


Figura 2. Metafase de Síndrome de Turner 45,X.

DISCUSIÓN

No existe una correlación directa entre la proporción de células con cariotipo 45, X y el fenotipo en los casos de mosaicismo 45, X/46, XY, ejemplo de ello es un caso reportado en Cuba por el CNGM, aunque en el estudio del material abortivo solo se observaron células masculinas;¹ y en otro caso reportado en Colombia de una paciente adulta que acudió a la consulta por amenorrea primaria, genitales externos femeninos de apariencia usual, pero que al realizarle una ecografía no se encontró útero ni ovarios.² Ambos ejemplos presentaban mosaicismo 45, X/46, XY y sin embargo fenotípicamente eran de sexos diferentes.

Anteriormente se han reportado estudios en pacientes con ST, tanto en su forma clásica 45, X, como en mosaico 45X/46XX, buscando la posible presencia del gen determinante del sexo, pero solo se ha hallado en muy pocos casos,⁹ aún cuando la técnica del PCR tiene una sensibilidad capaz de detectar una célula con contenido de cromosoma Y entre un 1 000 000 de células.¹⁰

Por lo ya expuesto, nuestro caso puede explicarse por dos hipótesis: Puede ser un mosaicismo críptico que aparece en muy baja proporción, donde solo se afecta un número limitado de tejidos en la persona;^{1,9,11} o puede existir material genético del brazo corto del cromosoma Y en uno de los cromosomas X como consecuencia de un error ocurrido en el entrecruzamiento de las regiones pseudoautosómicas de los cromosomas X y Y, donde la totalidad o gran parte del gen SRY es transferida al cromosoma X, lo cual pudiera explicar el cariotipo 45,X/ 46, XX con presencia del gen SRY presentado en este caso.^{4,7}

Es recomendable indicar el diagnóstico molecular de sexo en este tipo de caso, con la finalidad de buscar la presencia de anomalías en la diferenciación sexual.¹² En el caso expuesto, la presencia de pene, más una masa quística que pudiera corresponder a una próstata hipoplásica y a la vesícula seminal, junto con estructuras internas y externas masculinas, y ausencia de testículos, sumado a los resultados arrojados por los complementarios, evidencian la existencia de una anomalía en la diferenciación sexual.

Anexo 1**Consentimiento informado para la presentación de un caso**

Se me ha informado que resulta de interés científico para el Centro Provincial de Genética Médica de Cienfuegos el reporte del diagnóstico prenatal cromosómico realizado durante mi embarazo en el año 2011, por tratarse de una anomalía cromosómica rara de muy baja frecuencia.

Se me ha informado también que mis datos personales no estarán incluidos en el trabajo, y que no obtendré beneficio alguno por mi aprobación, salvo la satisfacción de contribuir a elevar el conocimiento sobre esta afección.

Por todo lo que se me ha explicado:

Yo _____

Acepto colaborar ___ Fecha _____ Firma _____

Nombre del investigador: _____ Firma _____

REFERENCIAS BIBLIOGRÁFICAS

- Méndez Rosado LA. Mosaicismo cromosómico en el diagnóstico prenatal citogenético por cultivo de amniocitos [Tesis]. La Habana: Instituto Superior de Ciencias Médicas de La Habana; [cited 3 Abr 2012] Available from: http://tesis.repo.sld.cu/205/1/Mendez_Rosado.pdf.
- Saldarriaga Gil W, Ávila Sánchez F, Isaza de Lourido C. Síndrome de Turner con mosaicismo 45x/46xy: Reporte de caso. Rev Chil Obstet Ginecol [revista en Internet]. 2011 [cited 3 Abr 2012] ; 76 (1): [aprox. 12p]. Available from: http://www.scielo.cl/scielo.php?script=sci_arttext&pid=S0717-75262011000100010.
- Morales Peralta E, Viñas Portilla C, Pérez Gardiñú J, Collazo Mesa T. Fenotipo turneriano asociado al cromosoma Y en anillo. Rev Cubana Pediatr [revista en Internet]. 2005 [cited 3 Abr 2012] ; 77 (1): [aprox. 11p]. Available from: http://scielo.sld.cu/scielo.php?pid=S0034-75312005000100011&script=sci_arttext.
- Sánchez MA. Revisión acerca de las causas genéticas que provocan inversión del sexo. Rev Méd Hosp Nac Niños Costa Rica. 1997 ; 32 (1-2): 39-42.
- Mejías Sánchez Y, Duany Machado OJ, Taboada Lugo N. Trastornos de la diferenciación sexual: presentación de un caso de genitales ambiguos y revisión del tema. Rev Cubana Pediatr [revista en Internet]. 2007 [cited 4 Abr 2012] ; 79 (3): [aprox. 8p]. Available from: http://bvs.sld.cu/revistas/ped/vol79_03_07/ped13307.htm.
- . Mutaciones que afectan a la morfogénesis en humanos. In: Genética Molecular Humana [Internet]. España: Universidad de Navarra; 2012. [cited 6 Ago 2012] Available from: <http://www.unav.es/ocw/genetica/tema9-3.html>.
- Forrester A, Arias Cau AC, Alda M, Pisauri V, Fucci A, Cecchi GE, et al. Gincomastia como motivo de consulta tardía en un varón XX. RAEM [revista en Internet]. 2007 [cited 4 Abr 2012] ; 44 (Sup): [aprox. 2p]. Available from: <http://www.raem.org.ar/resumen.asp?id=565>.
- Jairo Rojas J, Jubiz W, Isaza C. Gen SRY y ausencia de tejido testicular en una mujer 47 XYY con disgenesia gonadal. Colombia Medica [revista en Internet]. 2005 [cited 4 Abr 2012] ; 36 (1): [aprox. 9p]. Available from: <http://colombiamedica.univalle.edu.co/index.php/comedica/article/view/330/334>.
- Copelli SB. Síndrome de Turner: el riesgo de tumores gonadales en pacientes con secuencias del cromosoma Y. Rev argent endocrinol metab [revista en Internet]. 2012 [cited 31 Jul 2013] ; 49 (4): [aprox. 16p]. Available from: http://www.scielo.org.ar/scielo.php?script=sci_art

[text&pid=S1851-30342012000400005&lng=es&nrm=iso.](#)

10. Binder G, Koch A, Wajs E, Ranke MB. Nested polymerase chain reaction study of 53 cases with Turner's syndrome: is cytogenetically undetected Y mosaicism common?. *Clin Endocrinol Metab.* 1995 ; 80 (12): 3532-6.

11. Daniel A, Wu Z, Darmanian A, Malafiej P, Tembe V, Peters G, Kennedy C, Adès L. Issues

arising from the prenatal diagnosis of some rare trisomy mosaics—the importance of cryptic fetal mosaicism. *Prenat Diagn.* 2004 ; 24 (7): 524-36.

12. Pelayo Baeza FJ, Carabaño Aguado I, Sanz Santaefemia FJ, La Orden Izquierdo E. Genitales ambiguos. *Rev Pediatr Aten Primaria* [revista en Internet]. 2011 [cited 6 Ago 2012] ; 13 (51): [aprox. 11p]. Available from: http://www.pap.es/FrontOffice/PAP/front/Articulos/Articulo/_IXus5I_LjPrOfNrft0uEHdOIVAd8ZDtF.