

ARTÍCULO ORIGINAL

Diagnóstico y tratamiento de la fascitis necrosante

Diagnosis and Treatment of Necrotizing Fasciitis

Yovanny Ferrer Lozano¹ Pablo Oquendo Vázquez¹ Lázara Asin¹ Yanett Morejón Trofimova¹¹ Hospital Julio Aristegui Villamil, Matanzas, Matanzas, Cuba**Cómo citar este artículo:****Resumen**

Fundamento: la fascitis necrosante es una infección poco común, rápidamente progresiva y de difícil diagnóstico.

Objetivo: describir los resultados alcanzados a partir del diagnóstico y tratamiento impuesto en un grupo de pacientes afectados por fascitis necrosante.

Métodos: estudio prospectivo y descriptivo, tipo serie de casos, en once pacientes atendidos en el Servicio de Ortopedia y Traumatología del Hospital Julio Aristegui Villamil, con el diagnóstico de fascitis necrosante, en el período de tiempo comprendido entre enero del 2008 y junio del 2010. El diagnóstico se realizó por finger test o prueba digital.

Resultados: predominaron los pacientes masculinos (72, 7 %), de color de piel blanca (81, 8 %) y el grupo de edades comprendidas entre 36 y 50 años (63,3 %). El tiempo que medió entre el ingreso y el diagnóstico de la fascitis necrosante fue de 4,6 días ($\pm 1,02$). La diabetes mellitus fue la enfermedad asociada más frecuentemente observada (45,4 %). En el 63,6 % de los casos existió una puerta de entrada directa y los gérmenes aerobios grampositivos fueron los más frecuentes. El número de intervenciones para desbridamiento del tejido necrótico varió entre cuatro y nueve veces. El 90,9 % de los pacientes necesitó auto u aloinjerto de piel mallada. La estadía hospitalaria fue de 37 días ($28,4 \pm 9,1$) y la mortalidad de 9, 09 %.

Conclusiones: el diagnóstico temprano de la fascitis necrosante es de suma importancia para el pronóstico.

Palabras clave: fascitis necrotizante, diagnóstico, terapéutica, pronóstico

Abstract

Background: necrotizing fasciitis is a rare, rapidly progressive infection that is difficult to diagnose.

Objective: to describe the results obtained from the diagnosis and treatment in a group of patients with necrotizing fasciitis.

Methods: a prospective case series study was conducted in eleven patients diagnosed with necrotizing fasciitis treated at the Department of Orthopedics and Traumatology at the Julio Aristegui Villamil Hospital from January 2008 to June 2010. Diagnosis was established by finger test.

Results: male patients (72, 7%) of white skin (81, 8%) aged 36 to 50 years (63.3 %) predominated. Time between admission and diagnosis of necrotizing fasciitis was 4.6 days (± 1.02). Diabetes mellitus was the most frequently associated condition (45.4%). There was a direct portal of entry in 63.6 % of cases and gram-positive aerobic bacteria were the most common. The number of interventions for debridement of the necrotic tissue ranged from four to nine times. Ninety point nine percent of the patients needed a meshed skin autograft or allograft. Hospital stay was 37 days (28.4 ± 9.1) and mortality was 9, 09%.

Conclusions: early diagnosis of necrotizing fasciitis is very important for prognosis.

Key words: fasciitis, necrotizing, diagnosis, therapeutics, prognosis

Aprobado: 2014-02-11 11:27:16

Correspondencia: Yovanny Ferrer Lozano. Hospital Julio Aristegui Villamil. Matanzas. yflozano.mtz@infomed.sld.cu

INTRODUCCIÓN

La fascitis necrosante es una infección poco común, rápidamente progresiva y de difícil diagnóstico en estadio temprano. Afecta la piel, tejido celular subcutáneo, fascia superficial y ocasionalmente la profunda, produce trombosis de la microcirculación subcutánea y necrosis hística con severa toxicidad sistémica. Tiene un curso fulminante y una tasa de mortalidad que oscila entre 33-60 %.¹ Su diagnóstico se establece por exploración quirúrgica a lo largo del plano facial.

Durante el siglo XIX se relacionó con los episodios de gangrena de origen estreptocócico. El cirujano militar Joseph Jones realizó la primera referencia detallada durante la guerra civil en Estados Unidos, en 1871, y la definió como gangrena de hospital.²

Fournier publicó en 1883 su clásica descripción de la infección gangrenosa del periné y los genitales. Pfanner en 1918 la designó como erisipela necrosante. En 1924 Meleney la describió como gangrena estreptocócica aguda hemolítica y reconoció la asociación sinérgica entre anaerobios, estreptococos y estafilococos en su etiología; reconoció la importancia del diagnóstico precoz y un desbridamiento quirúrgico extenso. Wilson, en 1952, acuñó el término de fascitis necrosante.³

Desde entonces, se han multiplicado sus descripciones, definiciones y clasificaciones. En Estados Unidos tiene una incidencia de 1 000 casos al año.⁴ Puede afectar a cualquier región anatómica del organismo, pero es más frecuente en las extremidades (casi siempre unilateral), abdomen y periné. Se observa con mayor frecuencia en invierno y en varones. La mitad de los pacientes refieren una herida previa en la piel y el 70 % tienen una o más enfermedades crónicas.^{5,6}

Suele ser polimicrobiana, aunque en ocasiones puede ser monomicrobiana. En estos casos, el germen aislado con mayor frecuencia es el *Streptococcus pyogenes*. Pueden aislarse habitualmente bacterias aeróbicas y anaeróbicas y se postula una acción sinérgica de las mismas que explica el curso habitualmente fulminante.

Se describen tres formas microbiológicas bien definidas:^{4,7,8}

Tipo I: infección polimicrobiana por bacterias

aerobias y anaerobias, generalmente afecta a pacientes inmunocomprometidos y suele debutar en el tronco y en el abdomen.

Tipo II: causada por estreptococos grupo A y *Staphylococcus aureus*, es menos frecuente que el grupo anterior y afecta con mayor probabilidad a individuos jóvenes e inmunocompetentes; se localiza, sobre todo, en las extremidades.

Tipo III: causada por *Vibrio vulnificus*. Se asocia a las heridas provocadas por la manipulación de marisco crudo; y, aunque esta es la forma menos frecuente, está asociada a fallo multiorgánico en las primeras 24 h.

Las lesiones más sobresalientes son la necrosis severa y extensa de la superficie fascial y del tejido celular subcutáneo, con destrucción y licuefacción de la grasa. En su fase inicial no compromete la piel suprayacente ni los músculos subyacentes.

La diabetes mellitus, úlceras de decúbito, pacientes drogadictos, alcohólicos, inmunocomprometidos o una infección previa de las heridas son considerados factores predisponentes. La puerta de entrada puede ser secundaria a un trauma, también puede desarrollarse a partir de un proceso séptico intraabdominal.⁹

Por su escasa frecuencia en la práctica médica, el objetivo de este trabajo es describir los resultados alcanzados a partir del diagnóstico y tratamiento impuesto en un grupo de pacientes afectados por fascitis necrosante.

MÉTODOS

Se realiza un estudio prospectivo y descriptivo, tipo serie de casos, en once pacientes atendidos en el Servicio de Ortopedia y Traumatología del Hospital Julio Aristegui Villamil con el diagnóstico de fascitis necrosante, en el período comprendido entre enero del 2008 y junio del 2010.

El diagnóstico se realizó por *finger test* o prueba digital,⁶ que consiste en realizar una incisión sobre el área sospechosa, con anestesia local, junto a la cama del paciente. Si hay fascitis necrosante, se observará ausencia de sangrado, a causa de la misma infección o porque los pequeños vasos sanguíneos están coagulados; salida de un líquido turbio y separación de la fascia del tejido subcutáneo al deslizar el dedo

entre las dos capas. Normalmente el dedo no podría avanzar entre estas dos capas, pero en este cuadro las superficies se separan fácilmente.

La anatomía patológica confirmó los hallazgos macroscópicos del *finger test*. Los criterios histológicos diagnósticos a cumplimentar en cada caso fueron:

- Presencia de infiltrado polimorfonuclear de dermis y fascia.
- Trombosis fibrinoide de arterias y venas que atraviesan la fascia.
- Angeítis con necrosis fibrinoide de la pared de vasos.

- Presencia de microorganismos dentro de la fascia y dermis en ausencia de afectación muscular.

En todos los pacientes se siguió el mismo esquema terapéutico:

- Soporte vital en Unidad de Cuidados Intensivos.
- Desbridamiento agresivo de urgencia del tejido necrótico. Este procedimiento se realizó bajo anestesia en Unidad Quirúrgica y se repitió cada 24 horas hasta el control de la infección y presencia de tejido de granulación limpio. (Figura 1)

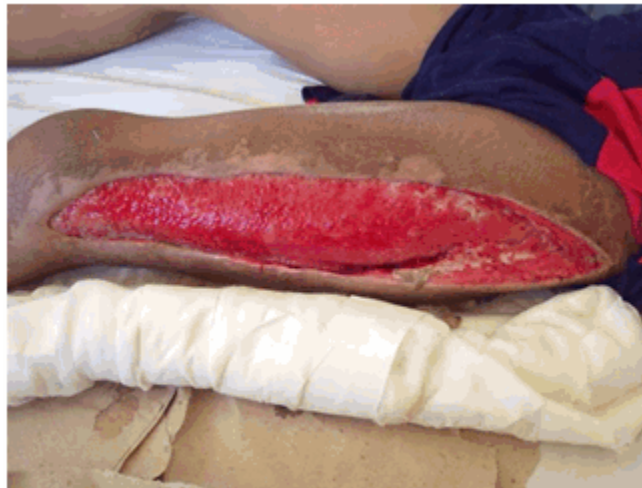

Figura 1. Fascitis necrosante. Control de la infección y presencia de tejido de granulación limpio.

- Antibióticoterapia inicial según esquema:

Ceftriaxone 4 g/24 horas+ Ciprofloxacina + Metronidazol

El seguimiento antibiótico se realizó según resultado de antibiograma.

- Auto o aloinjerto de piel mallada, utilizando dermatomo eléctrico tipo Padget, para cubrir el 80 % del defecto. (Figura 2a,b,c,d)

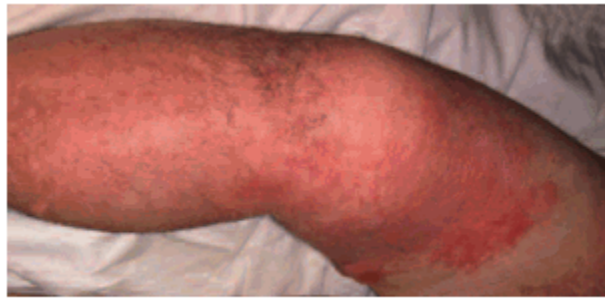


Figura 2 a) Fascitis necrosante

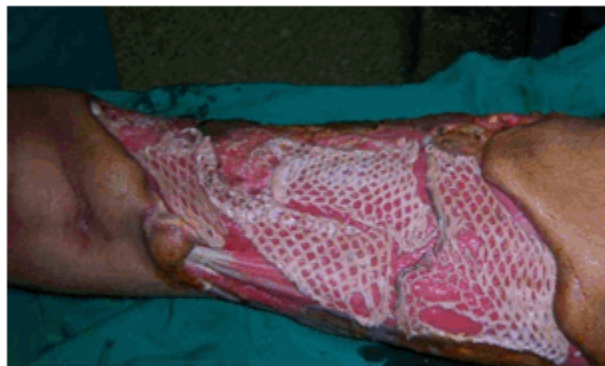

Figura 2 b) Aloinjerto de piel mallada en cara anterointerna del muslo derecho

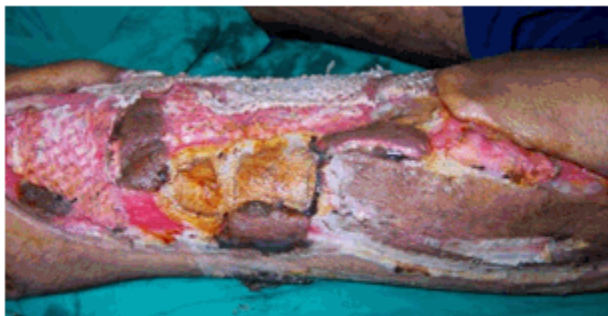

Figura 2 c) Dos semanas de tratamiento

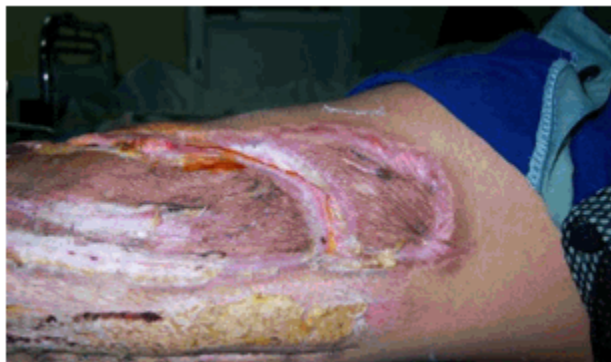

Figura 2 d) Resultado a las seis semanas.

Se revisaron las historias clínicas de los pacientes, informes operatorios e historia anestésica y se registraron las siguientes variables: sexo, color de piel, grupos de edades, tiempo entre ingreso y diagnóstico, enfermedades asociadas, focos clínicos de infección, gérmenes aislados, número de reintervenciones, estadía hospitalaria y mortalidad.

Las muestras microbiológicas fueron procesadas y los microorganismos identificados y tipificados por procedimientos microbiológicos estándar.

Para el análisis de los resultados se elaboraron tablas utilizando medidas de resumen. Las variables continuas se expresaron en medidas de tendencia central y de dispersión. Un valor de p menor o igual a 0,05 fue considerado como estadísticamente significativo.

Para el almacenamiento y análisis de los datos fue utilizado el programa de computación Epi-Info versión 6,04 (*Centers for Disease Control, Atlanta, Georgia, EE.UU.*).

Los resultados se presentan en tablas mediante números absolutos y porcentaje.

La investigación fue aprobada por el Consejo Científico de la institución.

RESULTADOS

Se observó predominio de pacientes del sexo masculino (72,7 %), color de piel blanca (81,8 %) y procedencia urbana (81,8 %), con grupo de edades comprendidas entre 36 y 50 años ($X = 39,09$). A pesar de que la edad no fue un criterio de exclusión, no se encontraron pacientes menores de 20 años. (Tabla 1)

Tabla 1. Descripción de la muestra

Paciente	Sexo	Color de piel	Edad	Localización
1	Masculino	Negra	26	Pierna D
2	Femenino	Blanca	35	Pierna y muslo D
3	Femenino	Blanca	33	Pierna y muslo I
4	Masculino	Blanca	48	Muslo D
5	Masculino	Blanca	47	Pierna I
6	Masculino	Blanca	42	Pierna y Muslo I
7	Masculino	Blanca	48	Pierna, muslo y hemipelvis D
8	Femenino	Negra	28	Muslo D
9	Masculino	Blanca	34	Rodilla y muslo D
10	Masculino	Blanca	50	Pierna y muslo D
11	Masculino	Blanca	39	Muslo I

La localización de la lesión fue unilateral en el total de la muestra, con predominio del miembro inferior derecho (63,3 %).

La diabetes mellitus fue la enfermedad asociada más frecuentemente observada (45,4 %). El

36,3 % de los pacientes tenía diagnosticado una insuficiencia venosa periférica y recibía algún tipo de tratamiento para ello. Los trastornos nutricionales, como la obesidad (27, 7 %), los secundarios al alcoholismo crónico (18, 1%), y la insuficiencia renal crónica (18,1 %) representaron un factor predisponente a tener en cuenta. (Tabla 2)

Tabla 2. Factores predisponentes

Factor predisponente n=11	No. pacientes	%
Diabetes mellitus	5	45,4
Insuficiencia venosa periférica	4	36,3
Obesidad	3	27,2
Enfermedad psiquiátrica	3	27,2
Insuficiencia renal crónica	2	18,1
Alcoholismo crónico	2	18,1
Inmunosupresión farmacológica	2	18,1
Neoplasia activa	1	9,09
VIH	1	9,09

Los focos clínicos de infección de la fascitis necrosante no pudieron precisarse en el 27,2 %

del total de casos. En el 63,6 % de los casos restantes existió una puerta de entrada directa. Las úlceras de decúbito, por encamamiento prolongado, representaron el 18,1 %. (Tabla 3)

Tabla 3. Focos clínicos de infección

Etiología	No. pacientes	%
Herida superficial	3	27,2
Úlcera decúbito	2	18,1
Mordedura animal	1	9,09
Mordedura humana	1	9,09
No precisada	3	27,2

En los once pacientes se constató taquicardia. A nivel local el dolor progresivo con sensación de tensión en el área afectada, acompañado de

edema se presentó también en todos los casos estudiados. Sin embargo, la fiebre, signo que sugiere la infección profunda de tejidos blandos, solo se constató en siete pacientes. (Tabla 4)

Tabla 4. Síntomas y signos más frecuentes

Síntomas y signos n=11		No. pacientes	%
LOCALES	Dolor progresivo con sensación de tensión en el área afectada	11	100
	Enrojecimiento de la piel	8	72,7
	Edema que se prolonga más allá de la zona lesionada	11	100
	Flictenas	2	18,1
	Crepitación	1	9,09
GENERALES	Fiebre elevada	7	63,3
	Toma del estado general	4	36,3
	Intranquilidad, irritabilidad	10	90,9
	Taquicardia	11	100
	Hipotensión	2	18,1
	Íctero	1	9,09
Estupor	3	27,2	

El tiempo que medió entre el ingreso y el diagnóstico de la fascitis necrosante fue de 4,6 días ($\pm 1,02$).

Los estudios microbiológicos realizados mostraron el predominio de gérmenes aerobios grampositivos, de la familia de los *Streptococcus*, (36,3 %) sobre los anaerobios. En tres pacientes se encontró crecimiento mixto. (Tabla 5)

Tabla 5. Gérmenes aislados

	Gérmenes	No. pacientes	%
AEROBIOS	<i>Streptococcus pyogenes</i>	2	18,1
	<i>Streptococcus viridans</i>	1	9,09
	<i>Streptococcus β hemolítico</i>	1	9,09
	<i>Staphylococcus aureus</i>	1	9,09
ANAEROBIOS	<i>Peptoestreptocococs</i>	2	18,1
	<i>Bacteroides fragilis</i>	1	9,09
CRECIMIENTO MIXTO		3	27,2

El número de intervenciones en la unidad quirúrgica para desbridamiento del tejido

necrosado varió entre cuatro y nueve veces. El 90,9 % de los pacientes necesitaron auto u aloinjerto de piel mallada, en dependencia de la extensión del área a injertar. (Figura 3a,b,c)

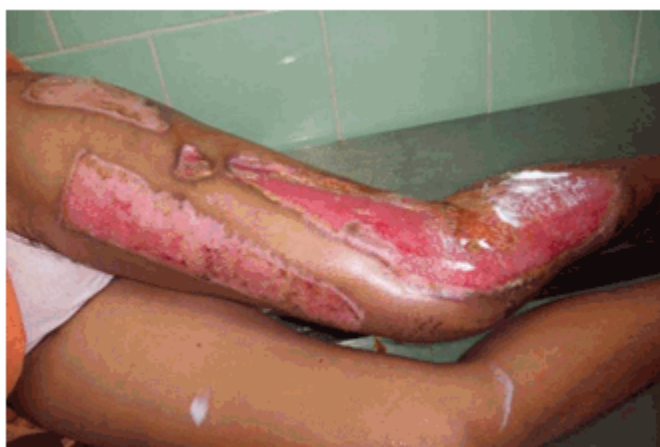

Figura 3 a) Fascitis necrosante de la pierna en fase granulación

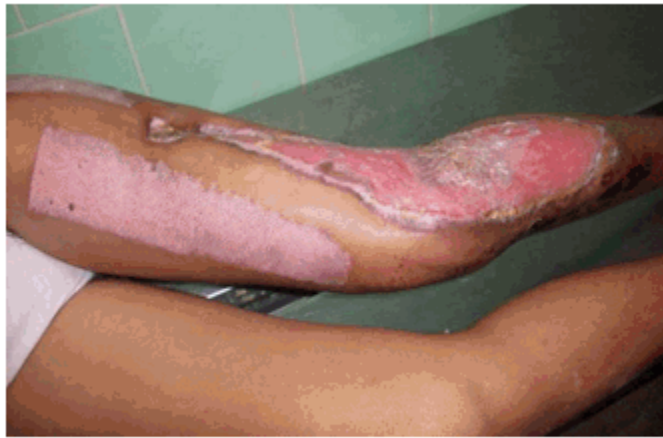

Figura 3 b) Tercera semana de tratamiento

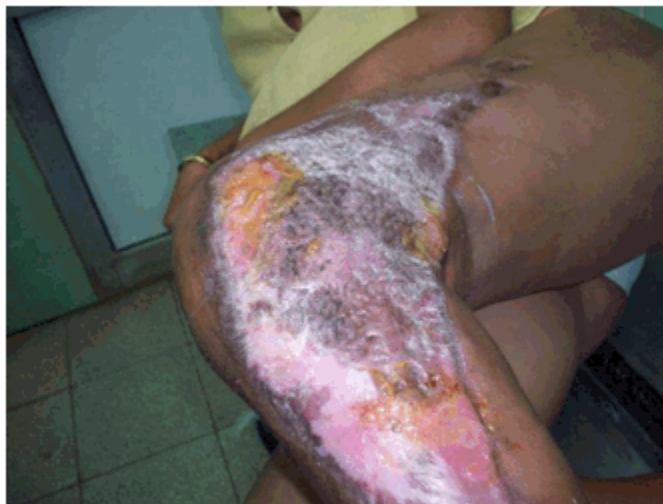

Figura 3 c) Resultado final

La estadía hospitalaria fue de 37 días ($28,4 \pm 9,1$) y la mortalidad de 9,09 %, pues solo falleció un paciente a consecuencia de la sepsis severa que provocó fallo multiorgánico.

DISCUSIÓN

El diagnóstico temprano de la fascitis necrosante es a menudo difícil y de suma importancia para el pronóstico, muchas veces es confundida con una infección leve como la celulitis. Sáenz,^{9,10}

explica que los hallazgos clínicos en la fase inicial son a menudo escasos, polimorfos y dependerán de la severidad de la infección, la virulencia del o los gérmenes, y la capacidad de resistencia del huésped.

El crecimiento bacteriano y la liberación de enzimas y toxinas hacen que la infección se extienda a través de la fascia superficial, originando obstrucción de los vasos nutricios e isquemia, con formación de bullas y necrosis de

la piel y el tejido graso subcutáneo.

Edlich,¹¹ y Fernández,¹² describen tres estadios evolutivos en la enfermedad.

- Estadio temprano: la enfermedad es clínicamente indistinguible entre una infección severa de tejidos blandos y una celulitis o erisipela, ya que se manifiesta dolor en el sitio de trauma menor, tumefacción y calor local. Se detectan otros síntomas precoces que incluyen mialgia, escalofríos, fiebre, náuseas, vómitos y diarrea.
- Estadio intermedio: es característico además encontrar flictenas con márgenes de tejido afectado mal definidos y el inicio de cambios en la coloración de la piel, sugestivos de isquemia. Aparece taquicardia, fiebre y taquipnea e incremento notable del dolor en el sitio de la infección.
- Estadio tardío: se hacen evidentes las vesículas llenas de sangre, hay anestesia del área afectada y una franca gangrena tisular. Hay dolor incoercible en el lugar de la infección, fiebre alta persistente, hipotensión, postración, evidencia de *shock* y fallo multiorgánico.

La fiebre es un hallazgo clínico consistente, y puede estar asociada a una elevada leucocitosis con desviación izquierda y la presencia de valores elevados de creatinfosfoquinasa (CPK).¹³ Los valores de la CPK pueden actuar como un medidor de la progresión de la infección. Sin embargo, Bellapantia¹⁴ encuentra en algunos casos leucopenia, debido a la inmunosupresión, como sucedió en cuatro pacientes de la serie estudiada.

El síntoma predominante en los casos de este estudio fue el dolor, muchas veces desproporcionado en relación con la apariencia de la infección cutánea, acompañado de edema que se extiende más allá del área de eritema.

Napolitano,¹⁵ describe que la etiología más frecuente de las fascitis necrosante es una infección bacteriana mixta. En esta serie solo se encontró un 27,2 % de crecimiento polibacteriano.

Algunos autores,^{8,9,16,17} revelan que el aumento de las infecciones graves por estreptococos en individuos sanos, no inmunocomprometidos y de

cualquier edad puede complicarse con el llamado síndrome de *shock* tóxico estreptocócico, definido por la presencia de una infección invasiva asociada al *shock* y fallo multiorgánico.

Los mecanismos patogénicos de esta entidad no se conocen con exactitud ya que se basan en interacciones complejas entre los mecanismos de defensa del huésped y los factores específicos de virulencia del germen. Como consecuencia de esta interacción el sistema inmune desencadena la liberación de grandes cantidades de citoquinas inflamatorias. Esta masiva liberación de citoquinas se establece como el posible mecanismo que explique el *shock* y el fallo multiorgánico que se produce debido a un aumento de la permeabilidad capilar y daño tisular.¹⁸

Se han asociado diferentes factores de riesgo como la presencia de infecciones virales como la varicela o el uso de AINES. Bellapantia,¹⁴ formula la hipótesis de la existencia de una predisposición individual a la infección grave mediante la existencia de factores constitucionales como el HLA de clase II, aloantígenos de células B o regiones específicas Vβ de los linfocitos.

Brook encuentra que el 92 % de sus pacientes tuvieron una predisposición o condición asociada: trauma (34 %); cirugía previa (20 %); diabetes mellitus (18 %); inmunosupresión (17 %).¹⁹ En esta muestra no se encontraron antecedentes de cirugía previa y el 45,4 % de los casos tenía como enfermedad de base diabetes mellitus. Freeman añade que pacientes mayores de 50 años con enfermedades subyacentes (diabetes y aterosclerosis generalizada) e infección en la región axial, la cabeza, cuello, tronco o periné son indicadores de mal pronóstico.²⁰

Respecto del tratamiento, Rudack concuerda que el desbridamiento amplio de los tejidos afectados es imprescindible, asociado a un tratamiento antibiótico de amplio espectro para cubrir los potenciales patógenos, continuando por períodos prolongados según antibiograma.²¹

Elliot destaca que el retardo en el tiempo entre la admisión y el primer desbridamiento afecta significativamente en el resultado final. La amputación puede ser una alternativa en casos extremos.²²

El uso de la cámara de la oxigenación hiperbárica es aún controversial,^{14-16,23} sin embargo, los

autores que la utilizan concuerdan en que una vez que el desbridamiento quirúrgico está realizado se aprecia una respuesta favorable en los pacientes. Su efecto sería aumentar la disminuida tensión parcial de oxígeno en los tejidos afectados a niveles en los cuales los microorganismos anaerobios son inhibidos o destruidos.

La experiencia de los autores de este trabajo con el uso de la oxigenación hiperbárica fue limitada y se centró en dos pacientes que recibieron este tratamiento en la fase de granulación de la herida, pues ya el proceso infeccioso estaba controlado. La inestabilidad hemodinámica inicial en la muestra impidió traslados fuera de la Unidad de Cuidados Intensivos.

Otros autores demuestran la efectividad del ozono sobre los procesos sépticos agudos y sepsis de la herida.²⁴

Cunningham²⁵ detalla que el uso de antibióticos será efectivo en el tratamiento de los síntomas sistémicos, pero poco efectivo en el tratamiento de los síntomas locales, ya que la necrosis licuefactiva impide concentraciones plasmáticas adecuadas a ese nivel. La desaparición de la sintomatología sistémica puede interpretarse como respuesta favorable de la enfermedad al tratamiento antibiótico y motivar un retraso injustificado del desbridamiento quirúrgico.

La evolución natural de la fascitis necrosante, incluso con tratamiento, es agresiva, por la prolongada estadía hospitalaria y elevada mortalidad debida a retrasos en el diagnóstico y tratamiento.^{18,19,26,27}

Para Fernández,¹² la prevalencia de esta infección se establece entre 1 y 5 casos por cada 100 000 habitantes, con una tasa de mortalidad que oscila entre el 30 y el 70 % de los casos, muy por encima del 9, 09 % observado en este estudio.

Martínez confirma que la mortalidad está en relación con el diagnóstico y manejo precoz.²⁸ Este autor sugiere a la edad avanzada, la diabetes mellitus, niveles de albúmina sérica menores de 30 mg/dl, y la hipotensión, como criterios para evaluar la amputación. Tang recomienda este último procedimiento en casos de shock, para reducir la agresividad quirúrgica producida por la pérdida hemática durante el desbridamiento, que puede ocasionar mayor inestabilidad hemodinámica al paciente;²⁹ no

obstante, esta práctica no ha demostrado un aumento en la supervivencia frente al desbridamiento agresivo.

Pacheco encuentra un promedio de días de hospitalización de 35,5 días, muy similar a los resultados de esta investigación, lo que demuestra que la evolución natural de esta enfermedad, incluso con tratamiento, es agresiva, y presenta una prolongada estadía hospitalaria.³⁰

La mortalidad encontrada de 9,09 % es aceptable en relación con la mortalidad descrita para la fascitis necrosante que va en un rango entre el 25 y 73 %.^{3,6,11,14}

La creación de un equipo multidisciplinario, el desbridamiento inmediato y continuado, la estabilidad hemodinámica son elementos fundamentales para la sobrevivencia del paciente.

REFERENCIAS BIBLIOGRÁFICAS

1. Lewis RT. Soft tissue infections. *World J Surg.* 1998 ; 22 (2): 146-51.
2. Smith H. Analysis of four hundred and thirty-nine recorded amputations in the contiguity of the lower extremity. New York: Cambridge; 2009.
3. Duany A, Vejerano P, Piovét Y. Fascitis necrosante. Reporte de dos casos. *Arch Méd Camagüey [revista en Internet].* 2006 [cited 23 Ene 2013] ; 10 (2): [aprox. 6p]. Available from: <http://bases.bireme.br/cgi-bin/wxislind.exe/iah/online/?IscScript=iah/iah.xis&src=google&base=LILACS&lang=p&nextAction=Ink&exprSearch=460946&indexSearch=ID>.
4. Shimizu T, Tokuda Y. Necrotizing fasciitis. *Inter Med.* 2010 ; 49 (12): 1051-7.
5. Sarra L, da Silva A, Bitar J, Provítola N. Fascitis necrotizante en cuello. *Cir Esp.* 2010 ; 88 (4): 55-6.
6. Cheung J, Fung B, Tang W, Ip W. A review of necrotizing fasciitis in the extremities. *Hong Kong Med J.* 2009 ; 15 (1): 44-9.
7. Zahar J, Goveia J, Lesprit P, Brun-Buisson C. Severe soft tissue infections of the extremities in patients admitted to an intensive care unit. *Clin Microbiol Infect.* 2005 ; 11 (1): 79-82.

8. Naqvi G, Malik S, Jan W. Necrotizing fasciitis of the lower extremity: a case report and current concept of diagnosis and management. *Scand J Trauma Resusc Emerg Med.* 2009 ; 17: 28-34.
9. Sáenz D, Monzón S, Murillo I, Rivas M. Utilidad de los parámetros analíticos en el diagnóstico precoz de las infecciones necrosantes de tejidos blandos. *Emergencias.* 2012 ; 24 (2): 156-61.
10. Wong C, Khin L, Heng K, Tan K, Low C. The LRINEC (Laboratory Risk Indicator for Necrotizing Fasciitis) score: a tool for distinguishing necrotizing fasciitis from other soft tissue infections. *Crit Care Med.* 2004 ; 32 (7): 1535-41.
11. Edlich R, Cross CL, Dahlstrom JJ, Long WB. Modern concepts of the diagnosis and treatment of Necrotizing fasciitis. *J Emerg Med.* 2010 ; 39 (2): 261-5.
12. Fernández F, Casteleiro P, Comellas M, Martelo F, Gago B, Pineda A. Fascitis necrotizante bilateral: a propósito de un caso. *Cir Plást Ibero-latinoam.* 2011 ; 37 (2): 165-9.
13. Indaburo D, Castro A, Daniela M, Vázquez E, Sussman O. Fascitis necrotizante, una complicación mortal en cirugía de várices. *Rev Colombiana Cirugía Vascul.* 2007 ; 7 (2): 46-8.
14. Bellapantia J, Ljungquist K, Tobin E, Uhl R. Necrotizing fasciitis. *J Am Acad Orthop Surg.* 2009 ; 17 (3): 174-82.
15. Napolitano LM. Severe soft tissue infections. *Infect Dis Clin North Am.* 2009 ; 23 (3): 571-91.
16. Puvanendran R, Huey JC, Pasupathy S. Necrotizing fasciitis. *Can Fam Physician.* 2009 ; 55 (10): 981-7.
17. Torralba K, Quismorio F. Soft tissue infections. *Rheum Dis Clin North Am.* 2009 ; 35 (1): 45-62.
18. Rodríguez A, Martelo F. Fallo renal agudo en varón joven con celulitis en extremidad inferior. *An Med Interna.* 2008 ; 25 (6): 291-3.
19. Brook I, Frazier E. Clinical and microbiological features of necrotizing fasciitis. *Journal of Clinical Microbiology.* 1995 ; 33 (9): 2382-7.
20. Freeman H, Oluwole F, Ganepola G. Necrotizing fasciitis. *Am J Surg.* 1981 ; 142: 37-9.
21. Rudack C, Eikenbusch G, Stoll W, Hermann W. Therapeutical management of necrotizing neck infections. *HNO.* 2003 ; 51 (12): 986-92.
22. Elliot D, Kufera J, Myers R. Necrotizing soft tissue infections. Risk factors for mortality and strategies for management. *Ann Surg.* 1996 ; 224 (5): 672-83.
23. DiNubile M, Lipsky B. Complicated infections of skin and skin structures: when the infection is more than skin deep. *J Antimicrob Chemother.* 2004 ; 53 Suppl 2: Sii37-50.
24. Menéndez S. Propiedades terapéuticas del ozono. *Rev Cub Farmac.* 2002 ; 36 (2): 189-91.
25. Cunningham W. Pathogenesis of group A streptococcal infections. *Clin Microbiol Rev.* 2000 ; 13 (3): 470-511.
26. Nseir S, Pronnier P, Soubrier S, Onimus T, Saulnier F, Mathieu D, Durocher A. Fatal streptococcal necrotizing fasciitis as a complication of axillary brachial plexus block. *Br J Anaesth.* 2004 ; 92 (3): 427-30.
27. Turenne D, Villegas S, Claire P, Yáñez J, Caballero B. Fascitis necrosante tratada con sistema de aspiración negativa (VAC®): casos clínicos. *Rev Ped Elec [revista en Internet].* 2009 [cited 23 Ene 2013] ; 6 (3): [aprox. 5p]. Available from: <http://www.revistapediatria.cl/vol6num3/pdf/cirugia215.pdf>.
28. Martínez OA, Rodríguez RS, Mafara FG. Fascitis necrosante de miembro pélvico. Su diagnóstico y tratamiento. *Acta Ortop Mex.* 2006 ; 20 (3): 121-5.
29. Tang W, Ho P, Fung K, Yuen K, Leong J. Necrotising fasciitis of a limb. *J Bone Joint Surg.* 2001 ; 83B (5): 709-11.
30. Pacheco A, Bravo Y, Condemarín J, Peñaloza S, Gálvez J, Palacios R. Fascitis necrosante post-ependicetomía. *Rev Chil Cir.* 2004 ; 56 (1): 35-9.