

## PRESENTACIÓN DE CASO

# Carillas estéticas con la utilización de resinas compuestas como alternativa ante la hipomineralización. Presentación de un caso

## Esthetical Dental Veneers with the Use of Fixed Resins an Alternative in Front of Hypo-mineralization. Case Report

Yuritza Hernández Núñez<sup>1</sup> Dileidy Ramos Rodríguez<sup>2</sup> Anamary Enriquez León<sup>2</sup>

<sup>1</sup> Centro Médico Psicopedagógico Gregorio Morgan, Cienfuegos, Cienfuegos, Cuba, CP: 55100

<sup>2</sup> Universidad de Ciencias Médicas, Facultad de Ciencias Médicas, Cienfuegos, Cienfuegos, Cuba, CP: 55100

### Cómo citar este artículo:

---

### Resumen

La hipomineralización del esmalte es una alteración del tejido dentario que puede ser confundida con la hipoplasia del esmalte. Por lo general los pacientes acuden a consulta no en los estadios iniciales sino cuando ya hay una afectación considerable de tejido que perjudica la estética. Se presenta un caso de hipomineralización en una paciente joven que tenía una gran afectación estética en los dientes 11 y 21. Como tratamiento se realizaron carillas de restauración directa por estratificación o capas, utilizando resina compuesta fotopolimerizable. El adecuado manejo y los nuevos avances de la tecnología adhesiva empleados, aplicados en un marco racional y clínico, facilitaron la resolución de este caso, se restableció la estética, la función y el equilibrio perdidos, en un tiempo razonable; además se lograron expectativas satisfactorias a largo plazo y no solo como una solución provisional para dientes anteriores con pigmentación u otras alteraciones del tejido dentario. Por tales razones se decidió la presentación del caso.

**Palabras clave:** coronas con frente estético, resinas compuestas, desmineralización dental, informes de casos

### Abstract

The hypo-mineralization of the enamel is an alteration of the dental tissue that can be mixed up with the hypoplastic enamel. In general the patients do not go to consultation in initial stages but when there is a considerable affectation of textile that harms the esthetics. A case of hypo-mineralization in a young patient who was having a great esthetical affectation in 11 and 21 teeth is presented. As a treatment veneers of direct restoration by stratification or capes were made using photopolimerizable compound resin. The adequate handling and the new advances of concurring technology used, applied in a rational and clinical frame, they made the resolution of this case easy; the lost esthetics, functions and equilibrium were re-established in a reasonable time; besides long term expectations were achieved and not only like a provisional solution for anterior teeth with pigmentation or other alterations of the dental tissue. The appropriate presentation was decided for such reasons.

**Key words:** dental veneers, composite resins, tooth demineralization, case reports

---

**Aprobado:** 2015-04-06 13:23:32

**Correspondencia:** Yuritza Hernández Núñez. Centro Médico Psicopedagógico Gregorio Morgan. Cienfuegos. [yuritza.hernandez@gal.sld.cu](mailto:yuritza.hernandez@gal.sld.cu)

## INTRODUCCIÓN

La sonrisa es una de las expresiones faciales más importantes que diferencia al ser humano del resto de los animales. La utiliza como parte del lenguaje, expresando alegría, felicidad o placer.<sup>1</sup>

La estética facial asociada con los dientes ha preocupado a la sociedad desde la antigüedad. El temor al rechazo social por cambios de forma, color o posiciones dentales, puede producir un gran impacto psicológico en los pacientes. Por todo ello surge la odontología estética o cosmética que es una especialidad de la odontología que soluciona problemas relacionados con la salud bucal y la armonía estética de la expresión facial en su totalidad.

La odontología estética se encuentra en avance y ha sido cada vez más practicada en los últimos años. Ese avance se debe principalmente a los procedimientos adhesivos que han provocado desenvolvimiento de materiales restauradores, y que buscan la reproducción de las características naturales de la estructura dentaria. El plan de tratamiento debe ser realizado de modo que permita formular un buen pronóstico a medio y largo plazo, en términos de estética; pero también considerando los aspectos biológicos fundamentales.<sup>2</sup>

En Odontología, un problema observado constantemente en pacientes adultos en este inicio de siglo es, sin duda, el desgaste dental patológico. Este tipo de desgaste ocurre cuando existe pérdida acentuada de la estructura dentaria, lo que generalmente ocasiona el compromiso estético de los dientes antero superiores. En consecuencia, la sociedad se está concientizando sobre la importancia de la salud y de la estética, de esta manera, la demanda por tratamientos estéticos rehabilitadores en casos de desgaste dental patológico ha aumentado.<sup>3</sup>

Los parámetros de estética dictados por la sociedad obligan a las personas a buscar, cada vez más, armonía dentofacial. En consecuencia, se incrementa el número de tratamientos estéticos relacionados con cambios de forma, posición y color de los dientes.

Actualmente, el desenvolvimiento observado en las resinas compuestas proporciona al odontólogo la oportunidad de reproducir con gran fidelidad los dientes naturales. Las propiedades químicas han mejorado constantemente, proporcionando mejor

durabilidad, resistencia y estética satisfactoria.<sup>4</sup>

La disponibilidad de sistemas adhesivos eficaces y las recientemente lanzadas resinas compuestas de nanopartículas posibilitan ofrecer alternativas conservadoras a los tratamientos estéticos.<sup>5</sup>

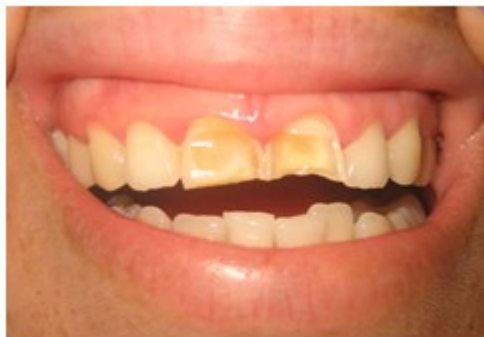Por tales razones se decidió la presentación del presente caso.

## PRESENTACIÓN DEL CASO

Paciente de 24 años de edad, femenina, que acudió a consulta por presentar afectación estética y sensibilidad dolorosa ocasional a la ingestión de alimentos ácidos y a los cambios de temperatura, con antecedentes de pérdida de tejido dentario espontáneo e hipersensibilidad dental en 11 y 21 (incisivos central superior izquierdo y derecho), por lo que decidió solicitar tratamiento.

Como dato positivo al interrogatorio la paciente refirió que tiene buena higiene bucal, que los dientes permanentes brotaron normalmente, y al cabo de los años comenzaron a cambiar de color y a desgastarse sobre todo con el embarazo, agravándose después de este periodo, durante el cual mantuvo una dieta rica en ácidos; añadió además haber sufrido un trauma anterior aproximadamente a los cinco años de edad. No refirió enfermedades sistémicas ni antecedentes hereditarios hasta el momento.

Al examen clínico se observaron apenas áreas de esmalte remanente en la cara labial y dentina de color pardo claro en casi la totalidad del diente. Atrición del esmalte oclusal, exposición de dentina (causa de la sensibilidad dentaria) y atrición de la dentina expuesta, lo cual dejaba superficies irregulares. (Figura 1).



**Figura 1.** Imagen que muestra pérdida del tejido dentario en 11 y 21 con dentina expuesta. Hipomineralización de 11 y 21.

Diagnóstico clínico: hipomineralización del esmalte.

Pronóstico: favorable.

#### Plan de tratamiento:

-Evaluación del tejido remanente, análisis de la oclusión, análisis periodontal, restauración directa mediante carilla estética con resina fotopolimerizable.

Con respecto a la evaluación del tejido remanente es necesario verificar que debe ser suficiente en cantidad y calidad, para efectuar este tipo de restauraciones adhesivas directas.

Se debe realizar el análisis de la oclusión, ya que las mordidas borde a borde o los hábitos parafuncionales, son desfavorables, para la confección de carillas directas con resinas compuestas.

El diente deberá estar sano desde el punto de vista periodontal. Con una encía sana se obtendrá un buen resultado biológico y estético. Si la encía no estuviera sana habrá que normalizarla antes de confeccionar la carilla.<sup>6</sup>

#### Instrumental y material utilizado:

- Explorador, espejo bucal, pinza para algodón, pieza de mano de baja y alta velocidad.
- Tiras de celuloide.
- Fresa cilíndrica punta de diamante número 1093.
- Puntas de diamante de grano grueso, mediano y fino.
- Instrumentos para aplicar y tallar el material.

- Papel de articular.
- Adhesivo a elección (3M ESPE ADHESIVE).
- Composite (3M ESPE, A2).
- Instrumentos para el pulido: tiras de pulir. Discos abrasivos. Puntas y copas de gomas abrasivas. Pasta para brillo. Fresas de diamante de un Kit de acabamiento y pulimento.
- Lámpara de foto curada.

#### Técnica operatoria realizada:

Técnica: carillas labiales completas con resina compuesta foto curada.

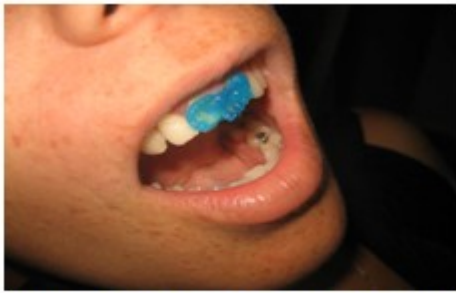(Se decidió no reducir el espesor del esmalte labial, ya que existía pérdida de este tejido previamente, justo el adecuado para incorporar las capas adicionales de resinas sin aumentar inadecuadamente la masa labial del diente).

1. Se limpió el diente con un cepillo y pasta sin flúor a baja velocidad, después de enjuagado se secó ligeramente con aire.

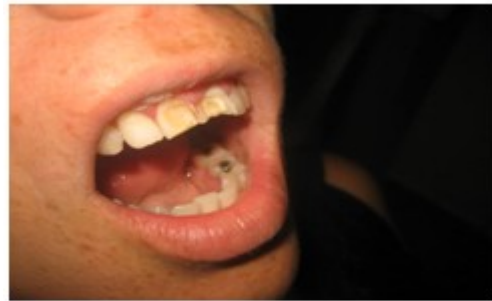2. Selección del color: pese a los numerosos textos y artículos escritos sobre la selección del color, este sigue siendo un acto operatorio altamente empírico e intuitivo. Los dientes deben estar húmedos. Es conveniente hacer la selección bajo dos fuentes de luz diferentes, la de la habitación y la natural, por ejemplo: no es conveniente usar el reflector bucal, porque su luz es muy intensa y amarillenta. El paciente debe participar, con un espejo, en la selección del color. Se prueba con una muestra del material de restauración que se utilizará para la carilla colocando sobre la superficie del diente, sin hacer grabado ácido, hasta lograr el color adecuado.<sup>6</sup>

3. Se realizó aislamiento relativo de los dientes y se colocó una matriz de celuloide adecuada aislando los espacios interproximales.

4. Se realizó grabado ácido de la cara vestibular por 15 segundos, se enjuagó eliminando totalmente los restos de ácido, quedando el diente con un aspecto blanco calcáreo. (Figuras 2 y 3).



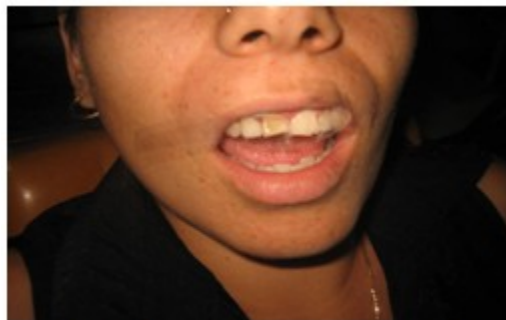**Figura 2.** Imagen en que se observa el grabado ácido con aislamiento relativo en 11 y 21.



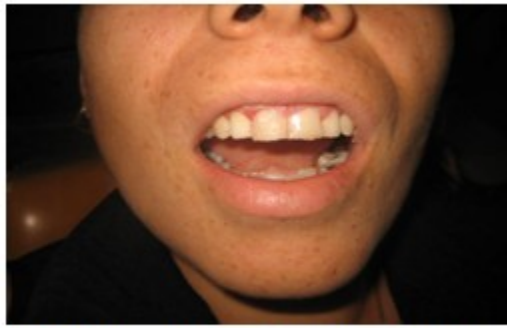**Figura 3.** Se observa en esta imagen el aspecto blanco calcáreo después del grabado ácido.

5. Seguidamente se aplicó el bond con un pincel delgado, fotopolimerizándolo durante 30 segundos.

6. Posteriormente se comenzó a colocar el material, de las caras mesial y distal hacia el centro por incremento, luego se completó la parte central de la superficie vestibular con una pequeña cantidad de resina compuesta, culminando con una delgada capa en toda la superficie labial con relleno del tono apropiado, y de esta manera se fue dando la forma al diente. (Figuras 4 y 5).



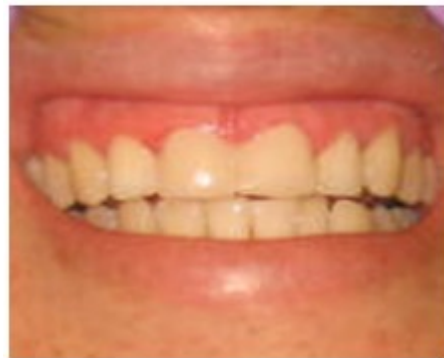**Figura 4.** Se observa la utilización de las bandas de celuloide y la colocación del material por incremento.



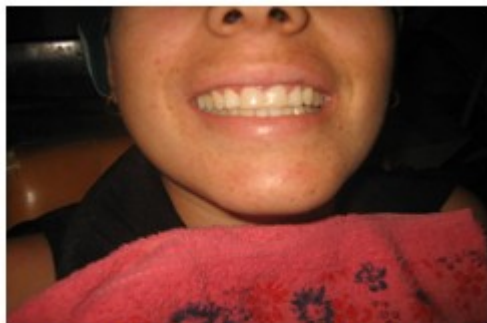
**Figura 5.** En esta imagen se muestra el exceso de material.

7. Se eliminó el exceso de material en torno al margen antes de polimerizar la resina.

8. Después que polimerizó el material, se quitó la matriz, se exploró cuidadosamente el margen y se eliminaron los excesos con fresas de diamante. El acabado se realizó con discos de pulido de grano fino, gomas abrasivas del kit de pulido. Por los espacios interdentarios se pasaron tiras de pulir, pero sin destruir la relación de contacto. (Figuras 6 y 7).



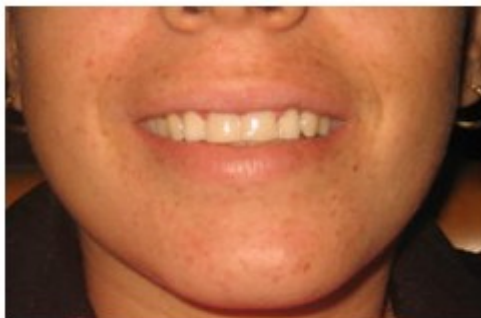**Figura 7.** Imagen que muestra el aspecto de los dientes 11 y 21 después del pulido final.



**Figura 6.** Imagen que muestra los dientes 11 y 21 después de la eliminación del exceso de material sin pulir.

9. Control posoperatorio: se controló la oclusión con papel articular, en céntrica y en desoclusiones laterales, especialmente la excursión protrusiva, haciendo que los dientes contacten borde a borde para evitar cualquier contacto prematuro que pueda producir una fractura del composite. Se aconsejó a la paciente que no ingiriera bebidas o alimentos de colores intensos (te, café, mate, jugos, etc.) durante las primera 24 horas para evitar cambios de coloración y consolidar el sellado marginal de la brecha entre el composite y el diente. (Figura 8).





**Figura 8.** Imagen que evidencia la restauración estética de los dientes 11 y 21 con devolución a los dientes de su aspecto natural.

## DISCUSIÓN

Los dientes permanentes en desarrollo pueden dañarse por traumatismos o infecciones relacionadas con sus predecesores. Los tejidos dentales se forman en dos fases: la de depósito de matriz orgánica y la de mineralización. Cualquiera que se afecte causa anomalías en la estructura dental. Un trastorno en la primera fase origina hipoplasia, que se caracteriza por esmalte de espesor irregular o una estructura deficiente, delgado, presenta fosetas, agujeros o surcos. En el caso de la hipomineralización, está afectada la segunda etapa, el esmalte puede tener espesor normal aunque presente poca mineralización, con superficie uniforme a menos que se desprenda y desgaste. Las áreas de hipomineralización varían en tamaño y distribución, y pueden ser de color blanco opaco, amarillo mate o pardo claro. Por eso es importante, para llegar a un correcto diagnóstico, realizar un adecuado interrogatorio y examen clínico al paciente para poder identificar las características clínicas diferenciales de una afección u otra y realizar el mejor tratamiento, contemplando en todo momento los tratamientos con fines estéticos desde el punto de vista personal y subjetivo del paciente, colaborando con él para cumplir sus expectativas y deseos.

### Diagnostico diferencial:

La hipomineralización y la hipoplasia plantean varios problemas clínicos:

#### Hipomineralización:

-Aspecto deficiente de dientes anteriores.

-Astillamiento del esmalte, lo cual deja superficies rugosas.

-Atrición del esmalte oclusal.

-Exposición de dentina.

-Atrición de dentina expuesta.

-Cuando el trauma es después de los 4 años de edad se ve afectada la hipomineralización y no así en la hipoplasia, es más común que a menudo se manifieste con manchas blancas o pardas sobre la superficie labial.

#### Hipoplasia:

-Aspecto deficiente de dientes anteriores.

-Acumulación de alimentos en las áreas hipoplásicas por las fosetas, que predispone a caries dental.

-Cuanto más pequeño sea el niño en el momento del trauma es más frecuente que los dientes permanentes sean hipoplásicos.<sup>7</sup>

Lo primero que se realizó en este caso fue la confección de la historia clínica, documento legal que permitió recoger toda la información referente a la paciente en su estado actual y sus antecedentes, además ayudó a determinar el diagnóstico, pronóstico y plan de tratamiento. Posteriormente, fue necesario evaluar el estado de salud periodontal, que debe ser bueno, para realizar cualquier restauración adhesiva en operatoria dental.

Seguidamente se determinó como diagnóstico definitivo la hipomineralización por trauma de 11 y 21.

En nuestro país se han realizado variados y muy importantes trabajos acerca de la estética dental, datos recogidos mostraron información sobre el incremento de pacientes afectados estéticamente, ya que este ha sido uno de los aspectos más preocupantes de la sociedad actual, teniendo gran repercusión psicosocial, lo que unido al haber encontrado las afecciones estéticas una mayor prevalencia, nos evidencia la necesidad de enfatizar nuestra labor educativa en este aspecto.<sup>2</sup>

Parece ser que los nuevos materiales y técnicas han obligado a los odontólogos a desarrollar

nuevas habilidades artísticas para proporcionar restauraciones con una impecable estética, morfología y función; solución final de casi todos los problemas de la odontología moderna que acorta el tiempo de trabajo. Así lo demuestran otros autores de diferentes países que han obtenido resultados similares a los de este trabajo. Una vez más se pone de manifiesto la unidad entre el arte y la belleza.<sup>1,4,5</sup>

Las carillas de resinas compuestas se consideraban una solución provisional para dientes anteriores con pigmentación u otras alteraciones del tejido dentario. Sin embargo los nuevos avances en técnicas y materiales han aumentado las expectativas de que ofrezcan opciones satisfactorias de largo plazo.<sup>8</sup>

Después de analizar este caso se decidió como tratamiento restaurar directamente por estratificación o capas los dientes 11 y 21 mediante carillas labiales completas con resina compuesta foto curada.

Por medio de un tratamiento mínimamente invasivo, mediante el adecuado manejo y utilización de materiales adhesivos de última generación, se otorgó belleza y naturalidad a las piezas dentarias, aplicado en un marco racional y clínico que facilitó la resolución de este caso, se restableció la estética, la función y el equilibrio perdidos en un tiempo razonable; además demostró expectativas satisfactorias de largo plazo y no solo como una solución provisional para dientes anteriores con pigmentación u otras alteraciones del tejido dentario. Lo más importante para esta paciente fue haber recuperado su autoestima incrementando de este modo cualitativa y cuantitativamente su vida de relación. Este es un beneficio reflejado también en la opinión de otros muchos pacientes.<sup>8</sup>

## REFERENCIAS BIBLIOGRÁFICAS

1. Machado C, Seabra B, Serguiz R. Reabilitação

estética na dentística conseguida através do uso da resina composta direta. *Odontol Clín Cient*. 2004 ; 3 (2): 131-41.

2. Otero Baxter Y, Seguí Ulloa A. Las afecciones estéticas: un problema para prevenir. *Rev Cubana Estomatol* [revista en Internet]. 2001 [ cited 8 Abr 2013 ] ; 38 (2): [aprox. 8p]. Available from:

[http://scielo.sld.cu/scielo.php?pid=S0034-75072001000200002&script=sci\\_arttext](http://scielo.sld.cu/scielo.php?pid=S0034-75072001000200002&script=sci_arttext).

3. Pontons Melo JC, da Cunha LF, Yoshio Furuse A, Lia Mondelli RF, Mondelli J. Restablecimiento estético y funcional de la guía anterior utilizando la técnica de estratificación con resina compuesta. *Acta Odont Venez* [revista en Internet]. 2009 [ cited 18 Mar 2014 ] ; 47 (2): [aprox. 17p]. Available from: [http://www.scielo.org.ve/scielo.php?pid=S0001-63652009000200020&script=sci\\_arttext](http://www.scielo.org.ve/scielo.php?pid=S0001-63652009000200020&script=sci_arttext).

4. Kegler E, Furuse AY, Landivar J, Mondelli RF, Mondelli J. Tratamento estético em dentes anteriores: rapidez e simplicidade com procedimentos diretos. *Rev Dental Press Estét*. 2009 ; 6 (2): 64-6.

5. Wanderley de Almeida CJ, Emerson Marcelo G, Fávaro SL, Radovanovic E. Integrando ciência e arte com resinas compostas: reabilitação estética anterior, aspectos químicos e análise em MEV. - Microscopia Eletrônica de Varredura. *Rev Dental Press Estét*. 2006 ; 3 (2): 73-90.

6. Barrancos Mooney J, Barrancos PJ. Carillas estéticas. In: Barrancos Mooney J. *Operatoria dental*. 3ra. ed. Buenos Aires: Editorial Médica Panamericana; 1999. p. 862-94.

7. Andlaw RJ, Rock WP. *Manual de odontopediatría*. 4ta. ed. México, DF: McGraw-Hill Interamericana; 1999.

8. Lorenzi AL, Martucci D. Resolución de anomalías dentarias con resinas compuestas: presentación de un caso. *Rev Asoc Odontol Argent*. 2012 ; 100 (2): 55-60.