

## PRESENTACIÓN DE CASO

## Quiste renal hiperdenso. Presentación de un caso

### Hyperdense Renal Cyst. A Case Report

José Jamil Torres Aranda<sup>1</sup> Martha Yudey Rodríguez Pino<sup>1</sup> Nery María Díaz Yanes<sup>1</sup>

<sup>1</sup> Hospital General Universitario Dr. Gustavo Aldereguía Lima, Cienfuegos, Cienfuegos, Cuba, CP: 55100

**Cómo citar este artículo:****Resumen**

Parejo al aumento de las exploraciones radiológicas ha ocurrido el descubrimiento de quistes renales que, en ocasiones, no cumplen los criterios de benignidad o malignidad. Dentro de estas lesiones se encuentran los quistes hiperdensos, los cuales constituyen un reto para todos los responsables del diagnóstico y tratamiento de estos pacientes. Por tales razones se decidió la presentación del caso de una paciente de 23 años de edad, con antecedentes de sickle cell anemia, que acudió al cuerpo de guardia del Hospital General Universitario Dr. Gustavo Aldereguía Lima, por sufrir dolor lumbar en lado izquierdo, de tipo cólico, que no se aliviaba con analgésicos. Mediante estudio por tomografía axial computarizada, simple y con contraste endovenoso, se le diagnosticó un quiste renal hiperdenso tipo II, según la clasificación de Bosniak.

**Palabras clave:** quistes, riñón, enfermedades renales, adulto joven, informes de casos

**Abstract**

Increased radiological tests have facilitated the discovery of kidney cysts, which sometimes do not meet clear criteria for benignity or malignancy. Among these lesions, the hyperdense cysts pose a challenge to all those responsible for their diagnosis and treatment. For such reasons we decided to present the case of a 23-year-old female patient with a history of sickle cell anemia, who attended the emergency department of the Dr. Gustavo Aldereguía Lima University General Hospital due to colic-like pain in the left lumbar region unresponsive to analgesics. She was diagnosed with category II renal cyst according to Bosniak classification using computed tomography with and without intravenous contrast.

**Key words:** cysts, kidney, kidney diseases, cystic, young adult, case reports

**Aprobado: 2015-10-19 15:18:46**

**Correspondencia:** José Jamil Torres Aranda. Hospital General Universitario Dr. Gustavo Aldereguía Lima. Cienfuegos. [martha.rodriquez@gal.sld.cu](mailto:martha.rodriquez@gal.sld.cu)

## INTRODUCCIÓN

Entre las afecciones tumorales del riñón, la enfermedad quística ocupa un lugar importante por su frecuencia. Los quistes renales son en su mayoría de causa hereditaria o producto de mutaciones genéticas.<sup>1</sup>

El desarrollo que han alcanzado los métodos imagenológicos ha permitido clasificar los quistes en dependencia de las características y de su contenido. Mediante la clasificación de *Bosniak* se sugiere el tratamiento que se debe seguir en cada tipo de quiste. Los quistes de categoría III o IV según esta clasificación constituyen los llamados quistes complejos, que requieren la exéresis radical.<sup>1</sup>

Parejo al aumento de las exploraciones radiológicas ha ocurrido el descubrimiento de quistes renales que, en ocasiones, no cumplen claros criterios de benignidad o malignidad. Dentro de estas lesiones se encuentran los quistes hiperdensos que son aquellas masas renales con valores de atenuación mayor de 40 unidades Hounsfield (UH) en la tomografía axial computadorizada (TAC) y que no se realzan con la administración de contraste.<sup>2</sup>

Los criterios diagnósticos que definen un quiste hiperdenso renal son los siguientes:<sup>2</sup>

- Lesión menor o igual a 3 cm.
- Al menos el 25 % de la lesión debe encontrarse por fuera del contorno renal.
- La lesión debe ser redonda, bien definida, homogénea y con valores de atenuación superiores a 40 UH.
- La introducción del medio de contraste no debe modificar la lesión.

En definitiva se trata de quistes simples que en algún momento han sufrido un sangrado intraquístico o infección. El diagnóstico de estas lesiones se realiza mediante TAC con y sin contraste, la que revelará su naturaleza avascular.<sup>2</sup>

Los quistes renales complejos constituyen un reto para todos los responsables del diagnóstico y tratamiento de estos pacientes, y algunos autores plantean que ante la primera duda se impone realizar la exploración quirúrgica.<sup>1</sup>

Bosniak aconseja la exploración quirúrgica en los casos en que existan dudas o sospechas de posible quiste tumoral o lesión maligna renal, y los incluye en su clasificación en la categoría III o la IV (quiste más atípico con signos de posible malignidad).<sup>1</sup>

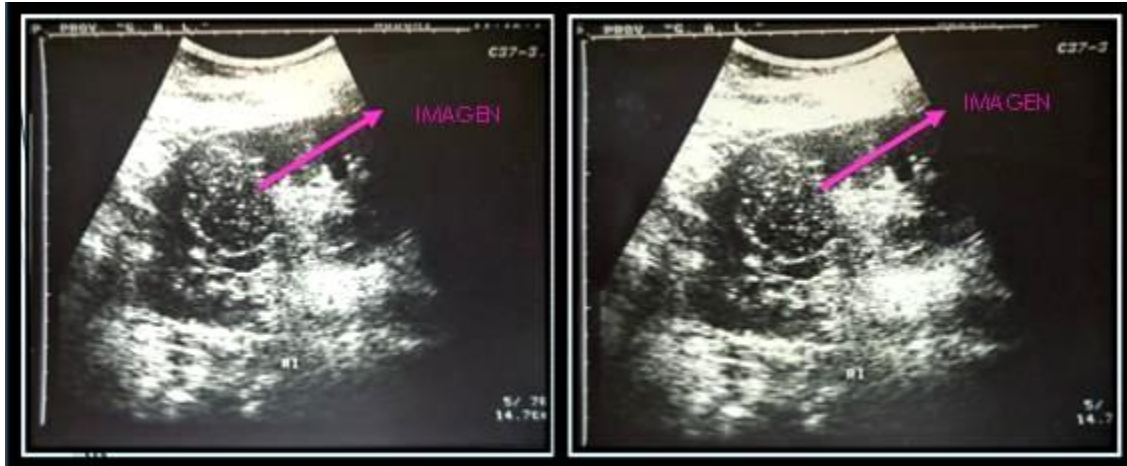
Aproximadamente un 15 % de los carcinomas renales presentan un aspecto quístico en las exploraciones radiológicas y estudio anatomopatológico. En ocasiones estos tumores son difíciles de diferenciar de los quistes renales multiloculados u otras lesiones benignas como quistes hemorrágicos. Se han presentado casos de quiste renal complejo en el que la resonancia magnética nuclear (RMN) mostró un patrón de quiste simple. El diagnóstico y manejo de estas lesiones debe ser muy cuidadoso y si persisten las imágenes sospechosas está justificada la exploración quirúrgica.<sup>3</sup>

Por tales razones se decidió la presentación del caso de una paciente a la que se le detectó un quiste renal hiperdenso.

## PRESENTACIÓN DEL CASO

Paciente femenina, de 23 años de edad, con antecedentes de sickleemia, que acudió al cuerpo de guardia del Hospital General Universitario Dr. Gustavo Aldereguía Lima, por sufrir dolor lumbar en lado izquierdo, de tipo cólico, que no se aliviaba con los analgésicos.

Los datos del examen físico fueron negativos. Se le indicó una ecografía abdominal mediante la que se observó una imagen mixta de predominio ecolúcido con ecos en su interior que no emitían sombra y que medía aproximadamente 4 cm, ubicada a nivel de porción media del riñón izquierdo. (Figura 1).



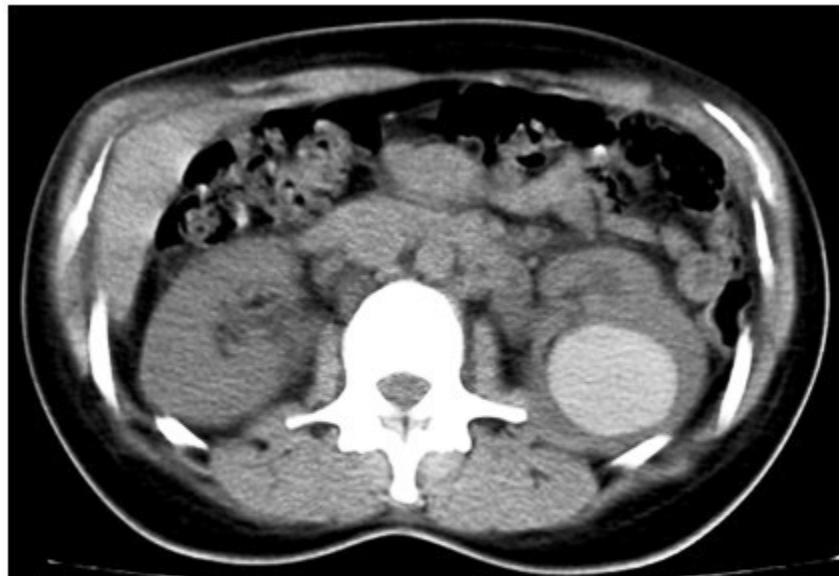**Figura 1.** Ecografía que muestra la imagen mixta de predominio ecolúcido con ecos en su interior, de aproximadamente 4 cm, ubicada a nivel de porción media del riñón izquierdo.

Se decidió realizar TAC renal simple y de contraste endovenoso (EV).

Se realizó estudio simple, EV y fase de eliminación de 15 min, en las que se observó, a nivel de riñón izquierdo, en su porción media, una imagen hiperdensa de 4 cm de diámetro, redondeada, de paredes finas, con densidad

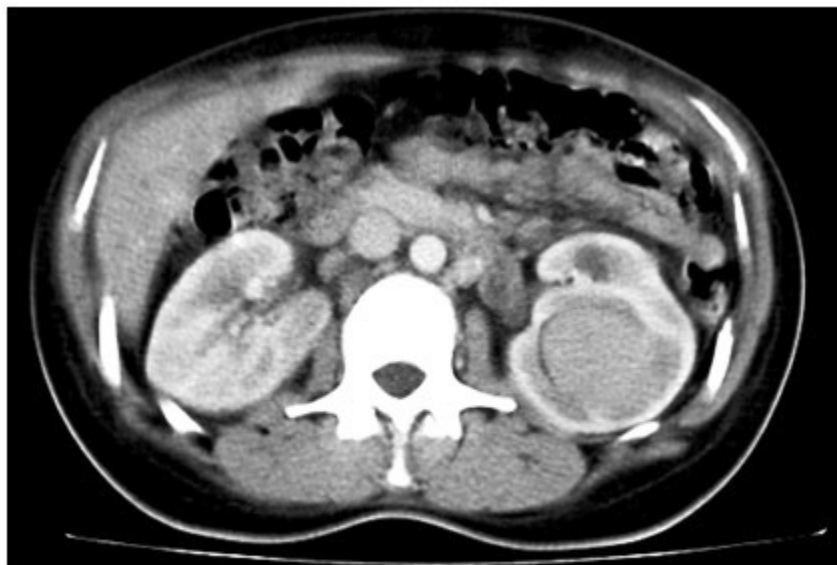sangre (90 UH) que provocaba compresión del grupo calicial medio. La imagen no variaba con la administración del contraste endovenoso. Se observó que existía una buena captación y eliminación del contraste en ambos riñones. (Figuras 2 y 3).

TAC simple



**Figura 2.** Imagen tomográfica renal simple que muestra imagen hiperdensa de 90 UH. Redondeada, de contornos definidos que mide 4 cm ubicado en la porción media del riñón que provoca compresión el grupo calicial.

## TAC con contraste endovenoso



**Figura 3.** Imagen tomográfica renal simple que muestra imagen hiperdensa de 90 UH. Redondeada, de contornos definidos que mide 4 cm ubicado en la porción media del riñón que provoca compresión el grupo calicial.

La paciente se remitió al Servicio de Urología del Hospital Gustavo Aldereguía Lima con el diagnóstico de quiste renal hiperdenso del riñón izquierdo, categoría II. Se sugirió evolución bajo control ultrasonográfico.

## DISCUSIÓN

Con el incremento en la detección de masas renales, la evaluación y el manejo de masas sólidas y quísticas aumenta su importancia en la práctica urológica. En 1986, Bosniak clasificó los quistes renales en cuatro categorías en función de su morfología mediante TAC.<sup>1</sup> Se trata de una clasificación basada en hallazgos imagenológicos. Apoyada fuertemente en la experiencia del radiólogo y con aceptación multidisciplinaria, su importancia reside en su utilidad para definir conducta y terapéutica. La clasificación es la siguiente:<sup>1</sup>

Tipo I. Quistes simples: contorno redondo, homogéneo y liso, con un límite bien definido con respecto al parénquima renal y contenido de densidad agua. Los quistes no presentan una pared discernible y no captan contraste. No precisan seguimiento ni terapéutica.

Tipo II: son quistes que han sufrido hemorragia o infección previa. Son lesiones quísticas con uno o dos tabiques finos (<1 mm) y/o calcificación lineal en la pared o en el septo (<1 mm). Dentro de este grupo se encuadran los quistes hiperdensos. Estas lesiones no precisan seguimiento.

Tipo IIF: grupo mal definido que no cumple rigurosamente las características del tipo II. Se aconseja seguimiento radiológico a los 3, 6, 12 meses para garantizar que no se modifica.

Tipo III: masas quísticas de bordes gruesos e irregulares o con calcificación. Los tabiques pueden captar contraste. Presentan nódulos que no captan contraste. Se incluyen en este grupo los quistes multiloculares. Estas lesiones deben ser exploradas quirúrgicamente.

Tipo IV: masas quísticas cuyo aspecto se debe a necrosis y licuefacción de un tumor sólido. Son lesiones heterogéneas con pared gruesa e irregular y elementos sólidos que captan contraste. Se tratarán como adenocarcinomas renales.

El estudio diagnóstico, análisis y caracterización

de las masas renales y su comportamiento representa uno de los pilares maestros para la elaboración de una estrategia quirúrgica o terapéutica de otros órdenes, en la elaboración de un pronóstico y en el seguimiento de la eficacia terapéutica tanto en casos de patología benigna como maligna. La TC y la RMI representan, en la actualidad, los dos modos más fiables, eficaces y eficientes en tal tipo de análisis y caracterización con índices de sensibilidad y especificidad superiores el 87 % y con una fiabilidad diagnóstica superior al 90 % dentro de las masas renales, sean quísticas simples o complejas, de orden inflamatorio inespecífico o específico o de origen tumoral primario o secundario de la esfera renal.<sup>4</sup>

Autores españoles declaran que, probablemente, el incremento exponencial que ha sufrido la exploración ultrasonográfica en sus centros hospitalarios, la gran accesibilidad, gran fiabilidad diagnóstica, bajo coste y con alta resolución espacial y la proliferación de las exploraciones TC abdominales desde Unidades ambulatorias y de encamación no urológicas por diversos problemas, estén colaborando de una forma positiva en la identificación, caracterización, estadificación y evaluación de las posibilidades quirúrgicas de estas masas renales descubiertas incidentalmente.<sup>4</sup>

Ellos consideran que cuando se habla de masa renal se debe, obligatoriamente, de incluir a todos los procesos benignos y malignos que ocupen, distorsionen y afecten al parénquima renal y su entorno, en independencia de su etiología, forma y volumen. Propugnan que se deben incluir a las formaciones quísticas, pseudotumores, neoplasias, enfermedades inflamatorias y lesiones traumáticas.<sup>4</sup>

Estos criterios son compartidos por los autores de este trabajo, quienes consideran que tenerlos en cuenta propicia un mejor diagnóstico y seguimiento de los pacientes afectados por esta enfermedad y por tanto una mejoría en la calidad de la atención médica.

Cualquier masa renal, de cualquier etiología, se comporta con cambios de la forma y volumen, con alteraciones vasculares en mayor o menor escala. La comprobación diagnóstica de estos efectos se realiza mediante ultrasonografía, ultrasonografía Doppler, estudios tomográficos sin y con medio de contraste yodado, urografía intravenosa y resonancia magnética (RMN).<sup>5</sup>

El 41 % de los quistes renales complejos asintomáticos son carcinomas.<sup>3</sup> Con las técnicas de imagen actuales podemos diferenciar la mayoría de tumores malignos de los quistes simples.

Ultrasonográficamente los últimos tienen forma esférica, paredes lisas y finas, contenido anecoico y claro refuerzo posterior. Cuando existen ecos intraquísticos, irregularidades o calcificaciones parietales, estamos ante un quiste complejo (hemorragia intraquística, infección del quiste, hipernefoma quístico o coexistencia de quiste con un adenocarcinoma renal), que requiere la realización de una TAC, técnica específica para el estudio de las masas renales.

Los quistes simples en la TaC presentan paredes finas, márgenes internos lisos, sin reptaciones y sin calcificación, ausencia de refuerzo tras la administración de contraste y valores de atenuación como el agua (-10 a +10 unidades Hounsfield). Los errores de la TAC suelen darse en quistes menores o iguales a 3 cm o en aquellos que son intrarrenales.<sup>6</sup> La tomografía computarizada helicoidal presenta como ventajas respecto a la convencional el tener menos artefactos y presentar la posibilidad de reconstruir las imágenes de forma retrospectiva a cualquier nivel.

La RNM parece que no aporta mayor información que la tomografía y por ello estaría indicada en pacientes alérgicos al contraste yodado, aumento de las cifras de creatinina séricas o para saber la naturaleza de los quistes hiperdensos.<sup>3</sup>

Se puede concluir que los quistes hiperdensos son quistes simples que han sufrido en algún momento hemorragia o infección. Se diagnostican mediante TAC, mediante la que se observa una masa homogénea hiperdensa y que no capta contraste. Ecográficamente se comporta como un quiste simple. Aplicando estrictamente los criterios diagnósticos prácticamente no ofrecen dudas sobre su naturaleza y por tanto no precisan tomar actitudes invasivas ni seguimiento radiológico.

## REFERENCIAS BIBLIOGRÁFICAS

1. Sandoval Jiménez L, Santana Sarrhy I. Quiste renal complejo: caso difícil de diagnosticar. Rev Cubana Cir [revista en Internet]. 2009 [ cited 23 Feb 2014 ] ; 48 (4): [aprox. 8p]. Available from:

[http://www.bvs.sld.cu/revistas/cir/vol48\\_4\\_09/cir13409.htm](http://www.bvs.sld.cu/revistas/cir/vol48_4_09/cir13409.htm)mandoal.

2. Crespo Atin V, Padilla Nieva J, Martín Bazaco J, Azurmendi Sastre V, Lukumberri Castaño D, Llarena Ibarguren R, et al. Quiste hiperdenso renal. Arch Esp Urol. 2002 ; 55 (7): 856-8.

3. Alapont Alacreu M, Andreu García A, Herrero Polo E, Schiefenbusch Munne E, Botella Almodóvar R, Brotons Márquez JL, et al. Quiste renal complejo. A propósito de un caso. Actas Urol Esp [revista en Internet]. 2004 [ cited 23 Feb 2014 ] ; 28 (8): [aprox. 8p]. Available from: [http://scielo.isciii.es/scielo.php?pid=s0210-48062004000800009&script=sci\\_arttext](http://scielo.isciii.es/scielo.php?pid=s0210-48062004000800009&script=sci_arttext).

4. Fernández Mena J, Zuluaga Gómez A, Valle

Díaz de la Guardia F. Caracterización por la imagen de las masas renales. Atlas por la imagen. Actas Urol Esp [revista en Internet]. 2009 [ cited 23 Feb 2014 ] ; 33 (5): [aprox. 23p]. Available from:

[http://scielo.isciii.es/scielo.php?script=sci\\_arttext&pid=S0210-48062009000500005](http://scielo.isciii.es/scielo.php?script=sci_arttext&pid=S0210-48062009000500005).

5. Jonisch AI, Rubinowitz AN, Mutalik PG, Israel GM. Can High attenuation renal cysts be differentiated from renal cell carcinoma an unenhanced CT?. Radiology. 2007 ; 243: 445-450.

6. Cloix P, Martin X, Pangaud C, Marechal JM, Bouvier R, Barat D, Dubernard JM. Surgical management of complex renal cysts: a series of 32 cases. J Urol. 1996 ; 156: 28.