

## PRESENTACIÓN DE CASO

## Actinomicosis pulmonar. Presentación de un caso

### Pulmonary Actinomycosis. A Case Report

Yanelka Bouza Jiménez<sup>1</sup> Blas Clemente Jam Morales<sup>1</sup> Yesenia Tartabull Veitía<sup>1</sup>

<sup>1</sup> Hospital General Universitario Dr. Gustavo Aldereguía Lima, Cienfuegos, Cienfuegos, Cuba, CP: 55100

**Cómo citar este artículo:****Resumen**

La actinomicosis pulmonar es una enfermedad bacteriana infrecuente. Se presenta el caso de un paciente de 17 años de edad, procedente del África, con antecedentes de diabetes mellitus y malnutrición proteico-energética, atendido por médicos cubanos de misión en ese continente. El paciente presentó un absceso submandibular en la región lateral izquierda de la cara, posterior a varias manipulaciones odontológicas, con extensión a la porción superior anterior del tórax, trayecto fistuloso a este nivel y presencia de adenopatías en el cuello. Se realizó estudio de la lesión e inició tratamiento con antibioterapia, pero el cuadro no remitió y aparecieron nuevos síntomas, que junto a los exámenes imagenológicos sugirieron un proceso neumónico o neoplasia. Se decidió efectuar punción con aspiración por aguja fina que estableció el diagnóstico de actinomicosis pulmonar. Se instauró tratamiento antibiótico de elección con lo que se observó mejoría clínica y radiológica. Por ser una entidad que tiene una presentación clínica muy variada, pues puede simular desde un cuadro infeccioso banal hasta una neoplasia, y ser poco frecuente su localización en el pulmón, se decidió la presentación del caso.

**Palabras clave:** actinomicosis, neumonía bacteriana, informes de casos

**Abstract**

Pulmonary actinomycosis is a rare bacterial disease. We present the case of a 17-year-old African patient with a history of diabetes mellitus and protein-energy malnutrition, treated by Cuban doctors collaborating in that continent. The patient presented with a submandibular abscess on the left side of the face after dental manipulation, which had extended into the upper anterior chest with a fistulous pathway, and enlarged lymph nodes in the neck. The lesion was analyzed and treated with antibiotics, but the patient did not recover and new symptoms appeared, which together with the imaging tests, suggested a pneumonic process or neoplasia. A fine-needle aspiration led to the diagnosis of pulmonary actinomycosis. Antibiotic treatment of choice was applied resulting in clinical and radiological improvement. We decided to present this case given the varied clinical presentation of this entity, which can simulate a banal infection or a neoplasm, and its rare location.

**Key words:** actinomycosis, pneumonia, bacterial, case reports

**Aprobado:** 2015-11-12 12:13:11

**Correspondencia:** Yanelka Bouza Jiménez. Hospital General Universitario Dr. Gustavo Aldereguía Lima. Cienfuegos. [yanelkabj@jagua.cfg.sld.cu](mailto:yanelkabj@jagua.cfg.sld.cu)

## INTRODUCCIÓN

La actinomicosis –una enfermedad infecciosa, granulomatosa y supurativa crónica– es ocasionada por actinomicetos anaerobios, principalmente *Actinomyces israelii*.<sup>1</sup> Se trata de una bacteria anaerobia, no esporulada, de lento crecimiento. Forma parte de la biota habitual de la cavidad oral, de la región cérvicovaginal y el colon.<sup>2</sup> Se vuelve patógena cuando penetra en los tejidos blandos, en general por una solución de continuidad de las mucosas. La infección suele ser polimicrobiana y permite la creación de un entorno anaerobio favorable a la proliferación de *Actinomyces*.<sup>3</sup>

La enfermedad se caracteriza por la presencia de una induración inflamatoria crónica en los tejidos afectados, con tendencia a la formación de fístulas por las que fluyen unos gránulos blanco-amarillentos característicos (gránulos de azufre).<sup>4</sup>

Esta entidad se clasifica en formas localizadas (cérvicofacial, torácica, abdominal, pélvica o cutánea primaria) y en formas diseminadas (por contigüidad o hematógena).<sup>1</sup> Su distribución es mundial y con igual frecuencia en la población urbana y rural.<sup>5</sup> La incidencia es mayor en varones.<sup>2</sup>

La variedad pulmonar es una infección poco frecuente,<sup>2</sup> surge a partir de la aspiración del germen desde la boca, son factores determinantes en el huésped la enfermedad pulmonar crónica, el etilismo y los trastornos de

la dentición.<sup>6</sup>

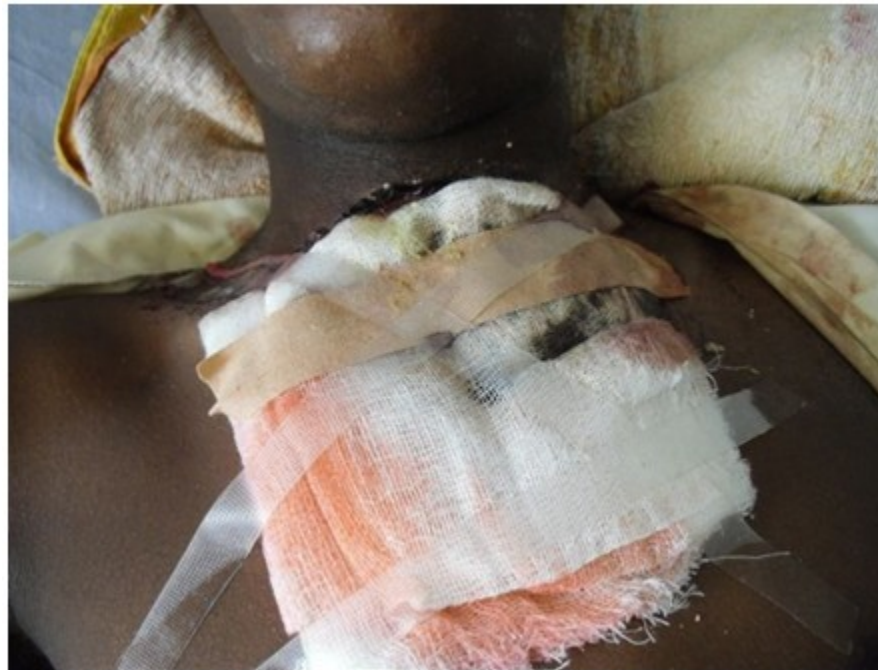Su presentación clínica es muy variada, puede simular desde un cuadro infeccioso banal hasta una neoplasia.<sup>2</sup>

Es una enfermedad tratable y su correcto diagnóstico mediante la punción con aspiración por aguja fina (PAAF) evita al paciente pruebas diagnósticas más agresivas, así como retrasos en el diagnóstico y le permite una cura completa con tratamiento antibiótico.<sup>2</sup>

Por ser una entidad que tiene una presentación clínica muy variada, pues puede simular desde un cuadro infeccioso banal hasta una neoplasia, y ser poco frecuente su localización en el pulmón, se decidió la presentación del caso.

## PRESENTACIÓN DEL CASO

Paciente de 17 años de edad, de color de piel negra, masculino, procedente del África, con antecedentes patológicos personales de diabetes mellitus y desnutrición proteico-energética. Acudió al Hospital General de Huambo, donde fue atendido por médicos cubanos, por presentar un absceso submandibular (iniciado tres meses después de varias manipulaciones odontológicas con infecciones en la cavidad oral que incluyó la extracción de un molar en arcada dentaria inferior izquierda) con aumento de volumen, rubor, calor y dolor en la región lateral izquierda de la cara, que se extendió a la porción superior anterior del tórax con trayecto fistuloso a este nivel y presencia de adenopatías suaves, móviles, dolorosas en la región del cuello. (Figura 1).



**Figura 1.** Imagen que muestra trayecto fistuloso a nivel del cuello que se extiende al tórax.

Se le realizó estudio de la lesión mediante el que se constató un proceso inflamatorio subcutáneo con un denso infiltrado inflamatorio que estaba constituido por linfocitos, histiocitos y neutrófilos. Se inició tratamiento con cefalexina (500 mg cada seis horas durante 15 días), pero el paciente no mejoró. Al transcurrir 24 días comenzó a padecer de fiebre elevada, tos húmeda con expectoración verdosa, sensación de opresión torácica y disnea intermitente. Al examen físico se constató:

**Piel y mucosas:** hipocoloreadas. Presencia de gran lesión ulcerada con rubor, calor y secreción purulenta en región antero superior del tórax.

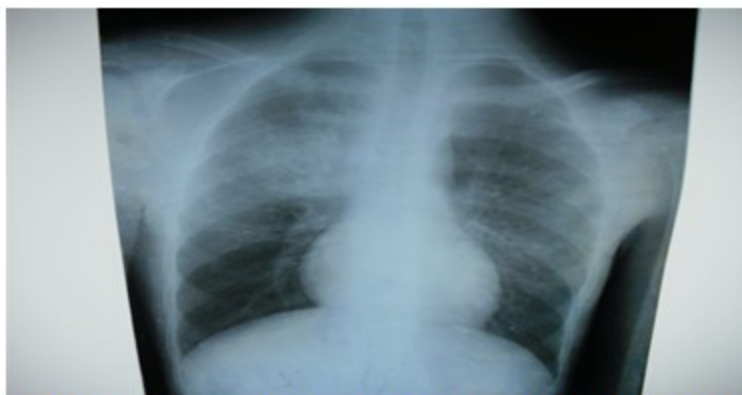**Sistema respiratorio:** murmullo vesicular disminuido en tercios medio e inferior del

hemitórax derecho, se auscultaron crepitantes a este nivel. Frecuencia respiratoria de 26 respiraciones por minuto.

**Sistema cardiovascular:** ruidos cardíacos taquiarrítmicos presentando frecuencia cardíaca de 102 latidos por minuto.

Se le realizaron exámenes complementarios que arrojaron los siguientes resultados: hemoglobina de 96 g/l, leucocitos:  $15 \times 10^9$  /l con predominio de segmentados (0,90) y eritrosedimentación de 96 mm/h.

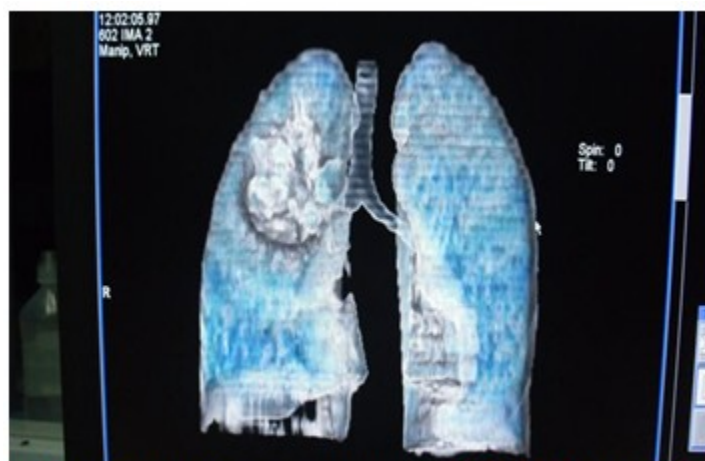
La radiografía de tórax mostró opacidad homogénea, con bordes bien definidos en el hemitórax derecho, de gran tamaño y acompañado de infiltrado inflamatorio difuso. (Figura 2).



**Figura 2.** Imagen radiográfica que muestra opacidad homogénea, con bordes bien definidos en el hemitórax derecho.

En la tomografía axial computarizada de tórax se confirmó la presencia de una imagen en el

parénquima pulmonar sugerente de neoplasia. (Figura 3).



**Figura 3.** Tomografía en que se muestra presencia de imagen en el parénquima pulmonar sugerente de neoplasia.

Se procedió a realizar biopsia por punción con aspiración por aguja fina en la que se apreció un gran número de polimorfonucleares, neutrófilos y conglomerado de bacterias compatibles con tipo *Actinomyces*.

Se administró ampicilina a dosis de 1 g por vía endovenosa durante cinco semanas y amoxicilina de 500 mg vía oral cada ocho horas durante cinco meses.

El paciente evolucionó satisfactoriamente.

## DISCUSIÓN

La actinomicosis es una enfermedad poco frecuente en nuestros días lo que obliga a mantener un alto índice de sospecha clínica.<sup>7</sup> Su epidemiología ha cambiado en las últimas décadas con el uso de antibióticos.<sup>8</sup> A menudo es subdiagnosticada debido a que puede imitar a otras enfermedades como los tumores malignos y la tuberculosis.<sup>9</sup>

Es por ello que, ante un cuadro clínico de dudoso

origen, con síntomas inespecíficos, pruebas microbiológicas repetitivamente negativas y con imágenes radiológicas sospechosas de neoplasia pulmonar, se debe considerar la existencia de actinomicosis, sobre todo en pacientes predispuestos como inmunodeprimidos (VIH positivos, alcohólicos, diabéticos, transplantados, pacientes de edad avanzada), fumadores, de bajo nivel socioeconómico con mal estado bucodental, enfermedades asociadas como lesiones por tuberculosis pulmonar antigua, bronquiectasia y bronquitis crónica.<sup>4</sup> El paciente cuyo caso se presenta es diabético, lo que lo predispuso a la infección al igual que la desnutrición y las manipulaciones odontológicas. Otros factores predisponentes son: uso de esteroides, bifosfonatos, tratamiento de leucemia con quimioterapia.<sup>9</sup>

El diagnóstico es difícil de establecer. En las primeras etapas de la infección, las imágenes por lo general muestran signos inespecíficos y no diagnósticos.<sup>9</sup> En nuestro estudio solo pudo obtenerse tras la realización de la PAAF. Esta representa una herramienta sencilla, de bajo costo y elevada sensibilidad para un diagnóstico rápido de esta afección, principalmente en casos de sospecha de neoplasia, evitando así retrasos en el tratamiento.<sup>2</sup>

En cuanto al tratamiento, no existe consenso sobre la duración de la terapia. La aproximación clásica incluye un tratamiento antibiótico inicial por vía endovenosa durante dos a seis semanas, seguido de antibiótico oral para completar de cuatro a seis meses.<sup>8</sup>

La favorable evolución presentada por nuestro paciente es una muestra de la eficacia del tratamiento seleccionado y mantenido durante el tiempo adecuado para la erradicación del microorganismo.

Vale enfatizar en que aun en la época de los antibióticos, las personas pueden enfermar de actinomicosis, por lo que debe ser sospechada y recordar que la PAAF es un método poco invasivo y eficaz para detectarla.

## REFERENCIAS BIBLIOGRÁFICAS

1. Chanussot C, Meza M, Espinoza M, Arenas R. Actinomicosis cérvico-facial: comunicación de un caso con diabetes e insuficiencia renal. *Dermatología Rev Mex*. 2011 ; 55 (3): 155-8.

2. Gómez Mateo MC, Urbano Salcedo A, Toro de Méndez M, Ferrández Izquierdo A. Actinomicosis pulmonar. Diagnóstico por punción-aspiración con aguja fina. *Invest Clin [revista en Internet]*. 2011 [ cited 23 Abr 2015 ] ; 52 (4): [aprox. 6p]. Available from: [http://www.scielo.org/ve/scielo.php?pid=S0535-51332011000400007&script=sci\\_arttext](http://www.scielo.org/ve/scielo.php?pid=S0535-51332011000400007&script=sci_arttext).

3. Bouillouda F, Le Clechb G. Actinomicosis cérvicofacial. *EMC-Otorrinolaringología*. 2010 ; 39 (4): 1-5.

4. Pila Pérez R, Rosales Torres P, Pila Peláez R, Artola González J. Actinomicosis de una pierna: una localización infrecuente. *AMC [revista en Internet]*. 2014 [ cited 22 Abr 2015 ] ; 18 (4): [aprox. 10p]. Available from: [http://scielo.sld.cu/scielo.php?script=sci\\_arttext&pid=S1025-02552014000400011](http://scielo.sld.cu/scielo.php?script=sci_arttext&pid=S1025-02552014000400011).

5. Madrid F, Díaz S, Mucientes F, Klaassen R. Actinomicosis ginecológica. *Rev Chil Obstet Ginecol [revista en Internet]*. 2003 [ cited 22 Abr 2015 ] ; 68 (1): [aprox. 16p]. Available from: [http://www.scielo.cl/scielo.php?script=sci\\_arttext&pid=S0717-75262003000100005](http://www.scielo.cl/scielo.php?script=sci_arttext&pid=S0717-75262003000100005).

6. Portillo A, Rueda Ríos C, Benítez Domenech A. Actinomicosis como causa de un derrame pleural. *Arch Bronconeumol [revista en Internet]*. 2002 [ cited 22 Abr 2015 ] ; 28 (3): [aprox. 8p]. Available from: <http://www.archbronconeumol.org/es/actinomicosis-como-causa-un-derrame/articulo/13028324/>.

7. Custal Teixidor M, Trull Gimbernat JM, Garijo López G, Valldosera Rosello M. La punción con aspiración por aguja fina en el diagnóstico de actinomicosis cervicofacial. Estudio de 15 casos. *Med Oral Patol Oral Cir Bucal [revista en Internet]*. 2004 [ cited 22 Abr 2015 ] ; 9 (4): [aprox. 12p]. Available from: [http://scielo.isciii.es/scielo.php?script=sci\\_arttext&pid=S1698-44472004000500014](http://scielo.isciii.es/scielo.php?script=sci_arttext&pid=S1698-44472004000500014).

8. Ramírez F, Barrera EC, Méndez RY. Actinomicosis pulmonar. Una enfermedad olvidada. *Acta Médica Colombiana [revista en Internet]*. 2010 [ cited 22 Abr 2015 ] ; 35 (3): [aprox. 8p]. Available from: [http://www.scielo.org/co/scielo.php?pid=S0120-24482010000300005&script=sci\\_arttext](http://www.scielo.org/co/scielo.php?pid=S0120-24482010000300005&script=sci_arttext).

9. Wong VK, Turmezei TD, Weston VC. Actinomicosis [Internet]. Buenos Aires: IntraMed; 2011. [ cited 22 Abr 2015 ] Available from:

<http://www.intramed.net/contenidover.asp?contenidoID=73241>.