

PRESENTACIÓN DE CASO

Hemimegalencefalia. Presentación de caso

Hemimegalencephaly. A Case Report

Ada Sánchez Lozano¹ Joan Omar Rojas Fuentes¹ María Octavina Rodríguez Roque¹

¹ Hospital Provincial Universitario Dr. Gustavo Aldereguía Lima, Cienfuegos, Cienfuegos, Cuba, CP: 55100

Cómo citar este artículo:**Resumen**

La hemimegalencefalia es un trastorno de la proliferación neuronal que produce un excesivo crecimiento de todo o parte de un hemisferio cerebral. Su patogenia aún se desconoce. Se presenta el caso de un paciente adulto, con antecedentes de epilepsia desde la infancia temprana, rebelde a tratamiento farmacológico, asociada a retraso mental moderado, el cual fue ingresado para control de crisis epilépticas. La resonancia magnética nuclear de cráneo mostró asimetría de hemisferios cerebrales con corteza derecha ensanchada y escasa diferenciación de la sustancia gris y blanca. Es objetivo de esta presentación exponer una causa infrecuente de epilepsia, cuyo diagnóstico por lo general se hace en la infancia. La hemimegalencefalia debe sospecharse en epilepsias de inicio precoz y difícil manejo, sobre todo cuando se asocian a macrocefalia y retardo del desarrollo psicomotor. La indicación oportuna de la neuroimagen permite establecer el diagnóstico y brindar otras opciones terapéuticas.

Palabras clave: hemimegalencefalia, epilepsia, neuroimagen, informes de casos

Abstract

Hemimegalencephaly is a disorder of neuronal proliferation that causes an overgrowth of all or part of a cerebral hemisphere. Its pathogenesis is still unknown. We present the case of an adult patient with a history of childhood-onset epilepsy, which was refractory to medical treatment and associated with moderate mental retardation. He was admitted to the hospital for seizure control. Magnetic resonance imaging showed hemispheric asymmetry with enlarged right cerebral hemisphere and poor gray-white matter differentiation. The objective of this paper is to present a rare cause of epilepsy that is usually diagnosed during childhood. Hemimegalencephaly should be suspected in cases of early onset of difficult-to-control epilepsy, especially when associated with macrocephaly and delayed psychomotor development. Timely indication for neuroimaging allows establishing the diagnosis and providing other treatment options.

Key words: hemimegalencephaly, epilepsy, neuroimaging, case report

Aprobado: 2015-09-11 11:00:25

Correspondencia: Ada Sánchez Lozano. Hospital Provincial Universitario Dr. Gustavo Aldereguía Lima. Cienfuegos adita@jagua.cfg.sld.cu

INTRODUCCIÓN

La hemimegalencefalia, descrita por Sims en 1835, es un trastorno de la proliferación neuronal que produce un excesivo crecimiento de todo o parte de un hemisferio cerebral.¹ Se considera una rara malformación de causa aún desconocida, aunque se postula que obedece a trastornos durante el segundo trimestre de la gestación.²

En el proceso de formación de la corteza cerebral se dan tres fases embriológicas fundamentales:

1. Fase de proliferación celular de las zonas germinales: fase en la que nacen las células nerviosas (a partir del 3-4 mes de gestación).
2. Fase de la migración neuronal: Las neuronas se dirigen a su lugar definitivo.
3. Fase de organización horizontal y vertical de las neuronas: se produce una diferenciación y consecuente organización de las neuronas que han migrado para el desarrollo cortical normal.

La hemimegalencefalia es una alteración de la primera fase, como resultado de un incremento de la proliferación o disminución de la apoptosis neuronal.^{3,4}

Se caracteriza por un crecimiento hamartomatoso de parte o todo el hemisferio cerebral, y el hemisferio afecto, puede tener defectos de migración focales o difusos. Puede presentarse aislado o asociado a síndromes neurocutáneos.⁵

Dentro de los estudios que se han realizado sobre todos los tipos de malformación de la corteza cerebral, se encuentra el de Pascual-Castroviejo y colaboradores,⁴ en España, en el 2003, con 144 casos y el estudio de Zafer Koc y colaboradores, en el 2007,⁶ con 26 pacientes, pero no encontramos en la literatura estudios que reflejen la incidencia específica de la hemimegalencefalia.

Dados los avances en la tecnología, las malformaciones corticales se están reconociendo cada vez con más frecuencia, sin embargo, en países en desarrollo, el acceso a neuroimágenes de alta resolución aún es insuficiente, por lo que no se tiene con certeza una incidencia mundial.

El trastorno puede manifestarse desde el primer

año de vida por crisis focales o generalizadas de muy difícil control –muy frecuentemente con el síndrome conocido como epilepsia mioclónica maligna de la infancia–, hemiparesia o hemiplejía, y retraso del desarrollo psicomotor severo o de los niveles cognitivos normales.⁷

La epilepsia constituye la manifestación clínica más frecuente, y en muchos casos, es resistente a los fármacos antiepilépticos, por lo que se hace necesario plantear en etapas tempranas de la enfermedad, la posibilidad de un manejo quirúrgico.⁸

El objetivo de este informe, a propósito de un caso de hemimegalencefalia, es presentar una causa infrecuente de epilepsia, cuyo diagnóstico por lo general se hace en la infancia.

PRESENTACIÓN DEL CASO

Se presenta un paciente de 37 años, blanco, de procedencia urbana, hijo único, con historia personal de epilepsia desde la infancia temprana, tratada con politerapia farmacológica anticonvulsivante, sin lograr un adecuado control de las crisis (incluidos estatus convulsivos). Presentó además retraso mental moderado asociado. Acudió al Hospital Gustavo Aldereguía Lima, por presentar crisis repetidas, sin lograr un adecuado control con el tratamiento que llevaba.

Al examen físico

Se observó manualidad diestra, aumento de la circunferencia cefálica, hemiparesia izquierda discreta e hiperreflexia osteotendinosa en extremidades izquierdas. Fue ingresado en el servicio de Neurología para control de crisis epilépticas frecuentes.

Exámenes complementarios

Hemoquímica: Dentro de los parámetros normales.

Estudio por imágenes

Electroencefalograma (EEG): Estudio en vigilia que mostró patrón de ondas lentas con paroxismos en regiones parietotemporales derechas, que se generalizan durante la hiperventilación.

Resonancia magnética nuclear (RMN) de cráneo: Hemisferio derecho aumentado de tamaño, con un córtex cerebral más ancho y menos surcos, así como escasa interdigitación de la sustancia blanca en la sustancia gris. Se observó además discreta

asimetría ventricular (ventrículo lateral derecho más pequeño). (Figura 1 y figura 2)

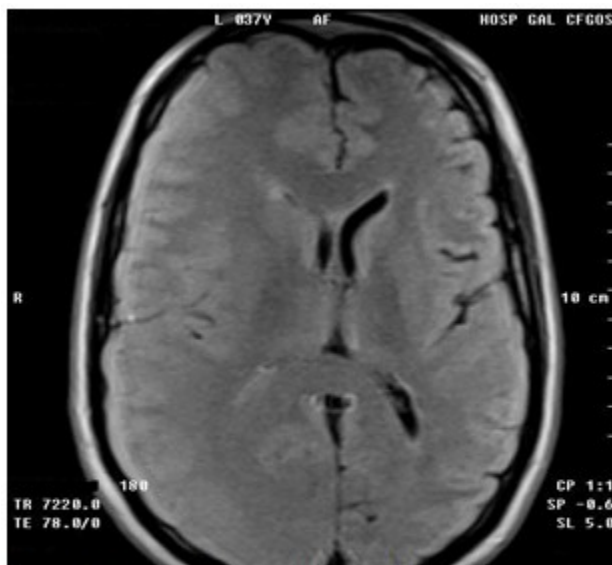


Figura 1. Resonancia magnética nuclear de cráneo, corte axial, secuencia FLAIR. Se observa asimetría ventricular, mayor tamaño del hemisferio cerebral derecho, córtex ancho y escasa interdigitación de la sustancia blanca en la sustancia gris, mayor a nivel parietotemporal derecho.

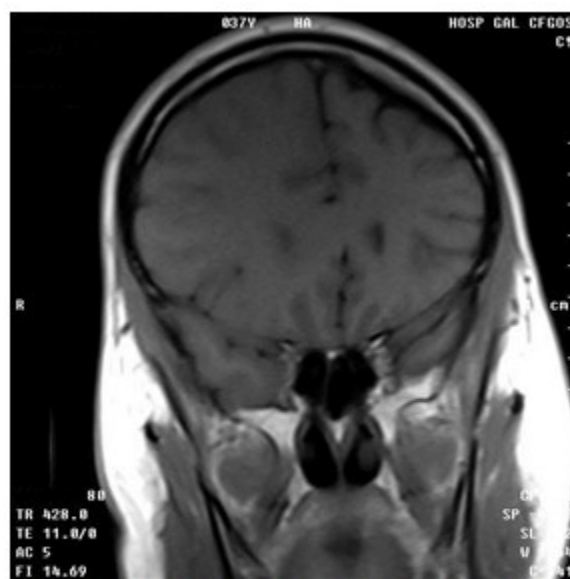


Figura 2. Resonancia magnética nuclear de cráneo, corte coronal, secuencia T1. Se observa asimetría de hemisferios cerebrales con mayor tamaño del hemisferio derecho con córtex ancho.

Estos hallazgos en el estudio por imágenes, permitieron llegar al diagnóstico de hemimegalencefalia.

Se realizó reajuste farmacológico con carbamazepina 1200 mg diarios y clobazam 20 mg diarios, con lo cual se logró controlar parcialmente las crisis, que llegaron a tener una frecuencia aproximada de un episodio al mes.

El paciente fue remitido a centro terciario para valorar tratamiento quirúrgico, pero no fue dado el consentimiento familiar para la cirugía.

DISCUSIÓN

Generalmente, se considera que la hemimegalencefalia es una rara y grave encefalopatía, pero puede darse en formas menores. Se describen cuadros con signos neurológicos mínimos, o con epilepsia de fácil control terapéutico, sin afectar la inteligencia. Los hallazgos de neuroimagen, al igual que el cuadro clínico y patológico, son muy variables.⁹

No tiene predominio de sexo, ni se relaciona con alteraciones cromosómicas. El insulto al SNC puede ocurrir muy temprano, incluso en la tercera semana de gestación.¹⁰

Se describen tres tipos de hemimegalencefalia: aislada, sindrómica y total. La forma aislada se produce como un trastorno esporádico sin hipertrofia hemicorporal o afectación cutánea o sistémica. La forma sindrómica se asocia con otras enfermedades y puede ocurrir como hemihipertrofia de todo o parte del cuerpo ipsilateral. Ha sido descrita en pacientes con síndrome del nevo epidérmico, síndrome de Proteus, la neurofibromatosis tipo 1, hipermelanosis de Ito, síndrome de Klippel-Weber-Trenaunay, y esclerosis tuberosa. Esta forma parece seguir un patrón de herencia mendeliana. La tercera y menos frecuente es la hemimegalencefalia total, en la que hay también ampliación ipsilateral de la mitad del tronco encefálico y el cerebelo.^{11,12} El paciente presentado representó uno de los pocos casos de hemimegalencefalia aislada, diagnosticados en etapa adulta, que figuran en la literatura.

La epilepsia constituye la manifestación neurológica más frecuente (90 % casos), seguida de hemiplejía progresiva contralateral y retardo del desarrollo psicomotor. La macrocefalia es un

hallazgo común, sin embargo, signos clínicos de hipertensión intracraneal (separación de suturas, fontanelas abombadas) por lo general, están ausentes.^{6,7,9}

La existencia de formas menores de estos trastornos puede aclarar pequeñas alteraciones clínicas o de los exámenes complementarios, frecuentemente considerados como “variantes de la normalidad”, concepto poco definido que con frecuencia utilizamos cuando desconocemos el significado de dichas alteraciones.⁹

Diversos signos guía pueden orientar hacia formas menores de hemimegalencefalia: zurdería, asimetrías craneofaciales o corporales (tanto por hipertrofia hamartomatosa como por hipotrofia parética), macrocefalia, hamartomas cutáneos, asimetrías electroencefalográficas persistentes y asimetrías en la neuroimagen con mayor tamaño del ventrículo y del hemisferio cerebral del mismo lado. La existencia de alguno de ellos debe estimular a la búsqueda de los otros.^{9,11,12}

Para su diagnóstico pueden emplearse la ecografía craneal prenatal y postnatal, que puede revelar la asimetría ventricular y la dilatación ventricular unilateral; la tomografía axial computarizada de cráneo, que puede evidenciar una asimetría del cráneo con ampliación de la totalidad o de parte de un hemisferio cerebral y el ventrículo ipsilateral, además, la sustancia blanca puede tener baja atenuación que representa heterotopía y displasia de las neuronas; y la RMN como método diagnóstico de elección. El hemisferio está moderada o marcadamente aumentado de tamaño. La corteza se halla difusamente engrosada, con grandes surcos y ausencia de organización laminar. En la sustancia blanca son frecuentes las heterotopías y gliosis, visualizadas como hipointensidades en secuencias T1 e hiperintensidades en secuencias T2.¹²⁻¹⁴

En el EEG las alteraciones pueden mostrarse bilaterales, pero habitualmente predominan en el hemisferio hipertrofiado, con ondas agudas y ondas lentas que aumentan con la hiperventilación y el sueño.^{11,13}

El tratamiento estará encaminado a tratar la epilepsia. El principal objetivo es conseguir un adecuado control de las crisis, mejorando así la calidad de vida de estos pacientes y evitando el deterioro y la exclusión asociados a la presencia de crisis epilépticas frecuentes y mantenidas a lo largo de años. La primera aproximación terapéutica será la utilización de fármacos

antiepilépticos. En el caso de epilepsia resistente, la hemisferectomía/hemiferotomía resulta el tratamiento más efectivo y provee buenos resultados al desarrollo psicomotor cuando se realiza tempranamente.^{7,15}

Si el lado afectado del cerebro se extirpa quirúrgicamente, la parte sana del cerebro puede asumir gradualmente las funciones cuyo control se ha perdido. A esta posibilidad de que un área del cerebro pueda hacerse cargo de la función de las partes ausentes, se le conoce como plasticidad.^{11,15} Sin embargo, es un proceder que implica riesgo de complicaciones y muerte.

La hemimegalencefalia es un trastorno que debe sospecharse en epilepsias de inicio precoz y difícil manejo, sobre todo cuando se asocian a déficit motor, macrocefalia y retardo del desarrollo psicomotor. La indicación oportuna de la neuroimagen permite establecer su diagnóstico y brindar otras opciones terapéuticas.

REFERENCIAS BIBLIOGRÁFICAS

1. Sims J. On hypertrophy and atrophy of the brain. *Med Chir Trans.* 1835 ; 19: 315-80.
2. Wang DD, Benkli B, Auguste KI, Garcia PA, Sullivan J, Barkovich AJ, et al. Unilateral holohemispheric central nervous system lesions associated with medically refractory epilepsy in the pediatric population: a retrospective series of hemimegalencephaly and Rasmussen's encephalitis. *J Neurosurg Pediatr.* 2014 ; 14 (6): 573-84.
3. Manoranjan B, Provias JP. Hemimegalencephaly: a fetal case with neuropathological confirmation and review of the literature. *Acta Neuropathol.* 2010 ; 120 (1): 117-30.
4. Pascual Castroviejo A, Pascual Pascual SI, Martínez V, Palencia R. Malformaciones del desarrollo cortical y su repercusión clínica en una serie de 144 casos. *Rev Neurol.* 2003 ; 37 (4): 327-44.
5. Nakahashi M, Sato N, Yagishita A, Ota M, Saito Y, Sugai K, et al. Clinical and imaging characteristics of localized megalencephaly: a retrospective comparison of diffuse hemimegalencephaly and multilobar cortical dysplasia. *Neuroradiology.* 2009 ; 51 (12): 821-30.
6. Zafer K, Koc F, Kaderoglu H. Malformations of Cerebral Cortical Development, Clinical and Imaging Features. *Neurosurg Q* [revista en Internet]. 2007 [cited 16 May 2015] ; 17: [aprox. 12 p]. Available from: http://www.researchgate.net/publication/232179108_Malformations_of_Cerebral_Cortical_Development_Clinical_and_Imaging_Features.
7. Mirzaa GM, Poduri A. Megalencephaly and hemimegalencephaly: breakthroughs in molecular etiology. *Am J Med Genet C Semin Med Genet.* 2014 ; 166C (2): 156-72.
8. Grupo de Cirugía Funcional de la Sociedad Española de Neurocirugía. Guías clínicas para la cirugía de la epilepsia y de los trastornos del movimiento. *Neurocirugía* [revista en Internet]. 2009 [cited 16 May 2015] ; 20 (4): [aprox. 13p]. Available from: http://scielo.isciii.es/scielo.php?script=sci_arttext&pid=S1130-14732009000400001.
9. Ono Y, Saito Y, Maegaki Y, Tohyama J, Montassir H, Fujii S, et al. Three cases of right frontal megalencephaly: Clinical characteristics and long-term outcome. *Brain Dev.* 2015
10. Lang SS, Goldberg E, Zarnow D, Johnson MP, Storm PB, Heuer GG. Prenatal diagnosis of hemimegalencephaly. *World Neurosurg.* 2014 ; 82 (1-2): 241.e5-8.
11. Di Rocco C, Battaglia D, Pietrini D, Piastra M, Massimi L. Hemimegalencephaly: clinical implications and surgical treatment. *Childs Nerv Syst.* 2006 ; 22 (8): 852-66.
12. Ardila Salazar SI. Caracterización clínica y radiológica de pacientes pediátricos con malformaciones de corteza cerebral en dos hospitales de Bogotá periodo 2007 -2010 [Internet]. Bogotá: Universidad Militar de Nueva Granada; 2010. [cited 16 May 2015] Available from: <http://repository.unimilitar.edu.co/bitstream/10654/10307/2/ArdilaSalazarSandraLiliana2010.pdf>.
13. Álvarez RM, García L, Márquez J, Fajardo M, Rivas E, García JC, et al. Hemimegalencephaly: prenatal diagnosis and outcome. *Fetal Diagn Ther.* 2011 ; 30 (3): 234-8.
14. Santos AC, Escorsi S, Simao GN, Terra VC, Velasco T, Neder L, et al. Hemispheric dysplasia and hemimegalencephaly: imaging definitions. *Childs Nerv Syst.* 2014 ; 30 (11): 1813-21.

15. Kulkarni SD, Deopujari CE, Patil VA, Sayed RJ. Hemispherotomy in an infant with hemimegalencephaly. *J Pediatr Neurosci.* 2015 ; 10 (2): 188-92.