

PRESENTACIÓN DE CASO

Tratamiento de la fractura-luxación del tobillo mediante la fijación externa RALCA

Treatment of a Fracture-dislocation of the Ankle Using RALCA® External Fixator

Yaniel Truffin Rodríguez¹ José Julio Requeiro Molina² Gerardo Águila Tejeda¹

¹ Hospital General Universitario Dr. Gustavo Aldereguía Lima, Cienfuegos, Cienfuegos, Cuba, CP: 55100

² Hospital Pediátrico Docente Paquito González Cueto, Cienfuegos, Cienfuegos, Cuba, CP: 55100

Cómo citar este artículo:

Resumen

La asociación de una luxación en las fracturas de tobillo modifica su abordaje terapéutico puesto que la articulación no debe permanecer por más de seis horas en dicha situación y por ende se requerirá del tratamiento quirúrgico de urgencia. Se presenta el caso de una paciente de 30 años de edad, atendida en el Hospital Dr. Gustavo Aldereguía Lima, de Cienfuegos, quien, tras sufrir una caída mientras montaba bicicleta, presentó una grave fractura-luxación del tobillo derecho con fractura suprasindesmal del peroné, lesión sindesmal, lesión del ligamento deltoideo y fractura del reborde antero externo del pilón tibial. Fue estabilizada mediante el empleo de un mini fijador RALCA. Al cabo de los cinco meses de la cirugía se logró la recuperación total. En nuestro medio es posible que no contemos en un momento determinado con los dispositivos más empleados para la fijación de las lesiones del tobillo, por esta razón la fijación externa se convierte en una alternativa viable para dar total solución a estos trastornos, por lo que se decidió la presentación de este caso que demuestra la efectividad del fijador externo RALCA.

Palabras clave: fracturas de tobillo, traumatismos del tobillo, fijadores externos

Abstract

The association of ankle fractures with a dislocation modifies their therapeutic management since the joint must not remain in such abnormal position for more than six hours and therefore, urgent surgical treatment is needed. The case of a 30-year-old woman treated at the Dr. Gustavo Aldereguía Lima Hospital in Cienfuegos is presented. The patient presented with a severe fracture-dislocation of the right ankle with a supra-syndesmoti fibular fracture, a syndesmoti injury, a deltoid ligament injury and a tibial plafond fracture resulting from a bicycle fall. The fracture-dislocation was stabilized by using a RALCA® external mini-fixator. Full recovery was achieved five months after surgery. In our service, we may not have the devices most commonly used for fixation of ankle injuries at a given moment; therefore, external fixation becomes a viable option to correct this type of fractures. For this reason, we decided to present this case that demonstrates the effectiveness of the RALCA® external fixator.

Key words: ankle fractures, ankle injuries, external fixators

Aprobado: 2016-05-30 11:17:46

Correspondencia: Yaniel Truffin Rodríguez. Dr. Gustavo Aldereguía Lima University General Hospital. Cienfuegos. luisgp@jagua.cfg.sld.cu

INTRODUCCIÓN

La fractura luxación del tobillo se presenta con alguna frecuencia en la práctica médica. Se produce generalmente por traumatismos de alta energía, los mismos introducen serias lesiones en las estructuras de soporte del tobillo propiciando la aparición de fracturas en los maléolos y por ende la posible luxación del astrágalo contenido entre estos.¹⁻³

La asociación de una luxación en las fracturas de tobillo modifica su abordaje terapéutico puesto que la articulación no debe permanecer por más de seis horas en dicha situación y por ende se requerirá del tratamiento quirúrgico de urgencia. Son conocidas las complicaciones relacionadas con la no reducción de una luxación en el periodo de tiempo mencionado anteriormente, dentro de estas, la necrosis avascular del astrágalo representa la más temida debido a la incapacidad que genera.

Habitualmente estas lesiones se tratan realizando la reducción cerrada de la luxación bajo anestesia espinal o general y se procede con posterioridad a la realización de una síntesis estable de las fracturas asociadas. Dicha osteosíntesis para su materialización se basa en el empleo de láminas y tornillos, pines endomedulares y tornillos maleolares, entre otros medios. Para implementar estos métodos de osteosíntesis es necesario la realización de vías de abordaje para acceder a las estructuras óseas fracturadas. Dichas vías, si bien no son complejas de realizar para el cirujano, consumen parte del tiempo quirúrgico e introducen la posible aparición de un grupo de complicaciones asociadas con la herida quirúrgica.⁴⁻⁸

Otro método de fijación utilizado para este tipo de lesiones lo constituye la fijación externa, si bien no es el más empleado por los traumatólogos a nivel mundial para tratar la fractura -luxación del tobillo, la pertinencia de su aplicación está bien fundamentada en la literatura y por ende es una herramienta que no

se debe dejar en el olvido.⁹⁻¹⁴

En nuestro país contamos con una variedad de aparatos de fijación externa, sin duda el más empleado es el fijador externo creado por el profesor Dr. Rodrigo Álvarez Cambras, dicho fijador ha mostrado ser *universal* dada su amplia aplicación y su poder resolutivo.

Ventajas del empleo de un fijador externo RALCA para la fijación de una fractura -luxación de tobillo:

1. Menor tiempo quirúrgico.
2. No se necesitan vías de abordaje para acceder y lograr reducir las fracturas.
3. Permite el cuidado de las posibles lesiones asociadas en los tejidos blandos.
4. Posibilita la movilización precoz de la articulación.
5. Constituye un aparato de fabricación nacional, accesible para todo el personal (traumatólogos) médico del país.

Por lo tanto se decidió la presentación de un caso que demuestra la efectividad del fijador externo RALCA.

PRESENTACIÓN DEL CASO

Paciente femenina de 30 años de edad, con antecedentes de salud anterior, que fue atendida en el cuerpo de guardia del Hospital General Universitario Dr. Gustavo Aldereguía Lima de la provincia de Cienfuegos tras sufrir una caída mientras montaba bicicleta.

La paciente a su llegada al centro asistencial fue sometida a exámenes radiológicos y de laboratorio previa realización de un examen físico meticuloso.

Una radiografía anteroposterior y lateral del tobillo mostró la fractura luxación. (Figuras 1 y 2).

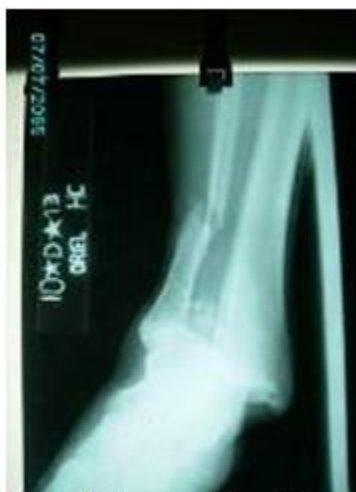

Figura 1. Imagen radiográfica anteroposterior que muestra la fractura luxación del tobillo.

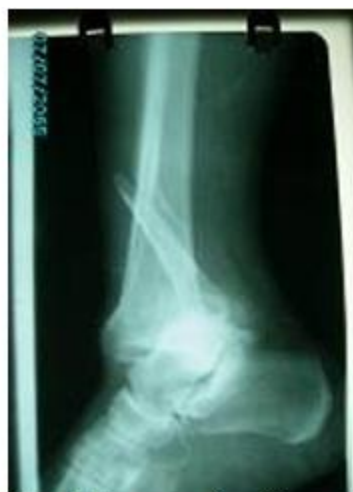

Figura 2. Imagen radiográfica lateral que muestra la fractura luxación del tobillo.

La paciente sufrió una grave fractura-luxación del tobillo derecho con fractura suprasindesmal del peroné, lesión sindesmal, lesión del ligamento deltoideo y fractura del reborde antero externo del pilón tibial.

Para enfrentar esta combinación de lesiones se preparó un mini fijador RALCA con dos cuadriláteros, se trenzó un alambre calibre 18 para ser usado como método de fijación sindesmal y se empleó un cuadrilátero aparte para anclar el alambre de sujeción sindesmal por la cara medial del tobillo.

Procedimiento para la aplicación del fijador:

1. Se coloca la paciente en decúbito supino, se toman las medidas de asepsia y antisepsia previa aplicación de la anestesia espinal y se colocan los paños de campo estériles.
2. Se reduce la fractura luxación mediante la manipulación de la misma y se controla el proceso con el equipo intensificador de imágenes.
3. Se colocan dos pines roscados de 2 mm a cada extremo del foco de fractura en el peroné de forma percutánea, se debe tener cuidado de que su colocación coincida con los agujeros en el cuadrilátero del mini fijador, además los

pines se colocarán a una distancia de 1-2 cm del foco de fractura para mejorar su control.

4. Tras la colocación del mini fijador en el peroné este se ajustará de forma tal que se logre la adecuada reducción de la fractura.
5. Con una barrena de 2,5 mm se realiza una perforación en la cortical externa del peroné aproximadamente a una distancia de 1-2,5 cm de la articulación del tobillo con 30° de ante versión, se perforan la cortical medial del peroné y la cortical externa e interna de la tibia. De esta manera hemos creado un túnel de lateral a medial y con 30° de ante versión.
6. Se pasa un alambre de Kirchner con tope de 2 mm a través del túnel creado con anterioridad o se utiliza un alambre para cerclaje No.18 doblado en dos y trenzado con un transfisor manual, en caso de utilizar el alambre trenzado se coloca en uno de sus extremos una tuerca para pernos de webb con el objetivo de lograr la superficie de contacto adecuada contra la cortical lateral del peroné y de esta manera estabilizar la sindesmosis del tobillo

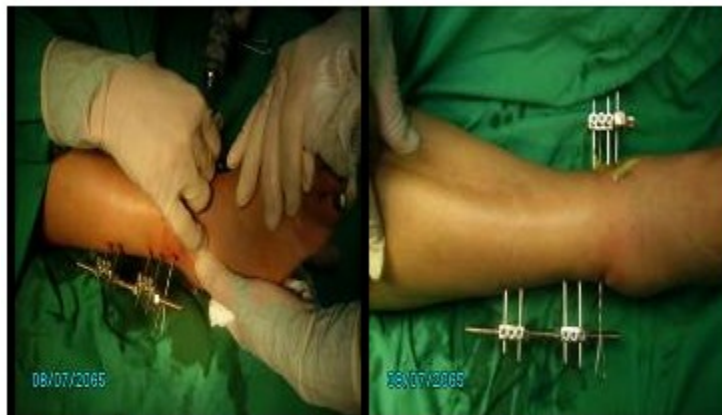cuando se tense el alambre por la cara medial de la tibia.

7. Se coloca un cuadrilátero en la cara medial del tobillo con el objetivo de servir de punto de anclaje para el alambre transindesmal colocado anteriormente, el mismo se pasa a través de uno de sus orificios de forma tal que queden al menos tres orificios restantes para pasar los alambres de Kirchner que servirán de soporte para el cuadrilátero

medial cuando se realice la reducción de la lesión sindesmal.

8. Los Kirchner de soporte medial para el cuadrilátero solo atraviesan la cortical interna de la tibia y se apoyan por su extremo romo sobre la cortical lateral de la tibia, dicho montaje se mantiene estable gracias a la tensión sobre el alambre transindesmal.

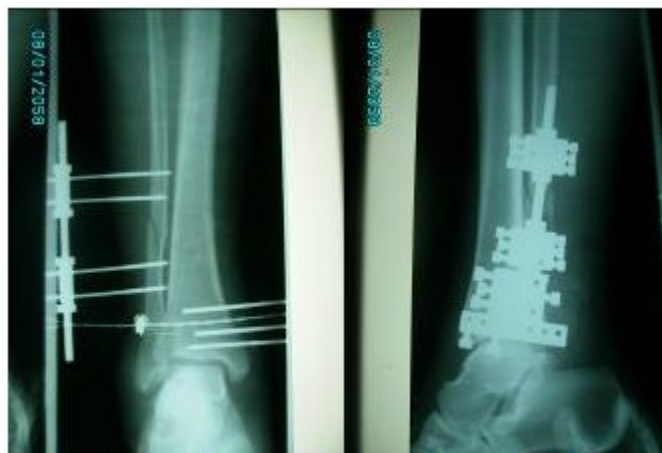Una vez realizados estos procedimientos queda colocado el minifijador. (Figuras 3, 4)



Figuras 3 y 4. Imágenes finales del procedimiento quirúrgico.

Después de realizado el procedimiento quirúrgico

se realizaron rayos X que mostraron cómo quedó colocado el minifijador. (Figuras 5 y 6)

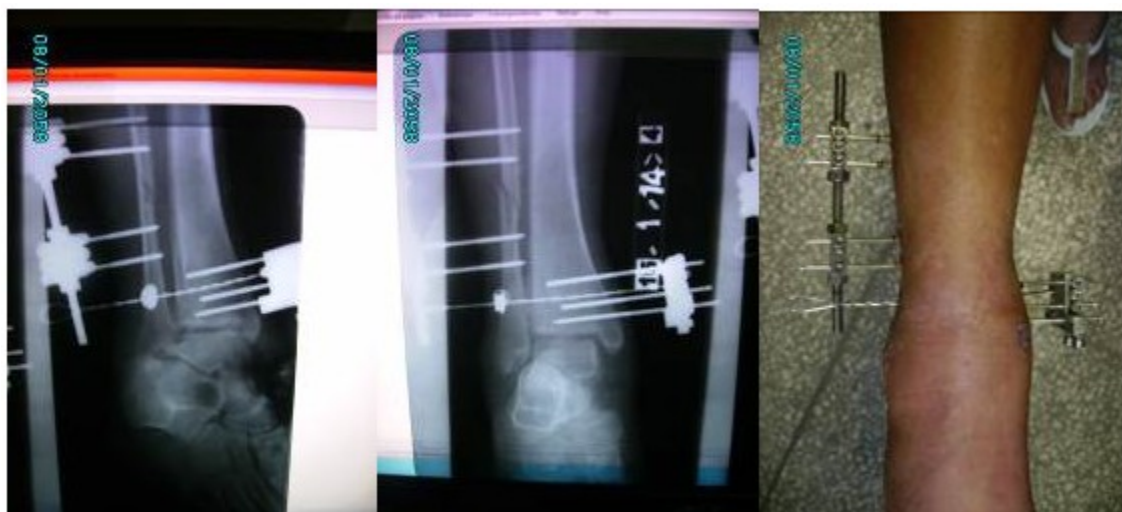


Figuras 5 y 6.-Imágenes radiográficas anteroposterior y lateral que muestran la fijación realizada.

La paciente tras la cirugía de urgencia permaneció por 24 horas en nuestro servicio tras las cuales recibió el alta médica, se orientó tratamiento con cefalexina por vía oral e ibuprofeno por un periodo de siete días; además se le orientaron los ejercicios que debía ir realizando. La primera consulta se realizó a los 15 días de la intervención quirúrgica, en la

misma se evaluaron las radiografías de control y se comprobó el estado del implante.

A los treinta días de la cirugía, se realizaron radiografías oblicua y anteroposterior del tobillo afectado y se tomó una foto que mostró aspecto del mismo con el fijador colocado. (Figuras 7, 8 y 9).



Figuras 7, 8, y 9 -Imágenes que muestran la fijación, a los 30 días de la operación.

Después de lo explicado se realizó seguimiento mensual para evaluar los aspectos antes señalados en cada caso, a las 12 semanas se retiró el aparato tras constatarse la consolidación de la fractura peroneal, en este momento comenzó la marcha con apoyo. La recuperación total de la paciente se logró a los cinco meses de la cirugía.

DISCUSIÓN

La fijación externa puede ser empleada para solucionar algunas de las lesiones traumáticas que afectan la articulación del tobillo, los resultados pueden ser satisfactorios si se escoge de forma adecuada el paciente, en nuestro medio es posible que no contemos en un momento determinado con los dispositivos más empleados para la fijación de las lesiones del

tobillo,¹⁵⁻²¹ por esta razón la fijación externa se convierte en una alternativa viable para dar total solución a estos trastornos.

REFERENCIAS BIBLIOGRÁFICAS

1. Jensen SL, Andresen BK, Mencke S, Nielsen PT. Epidemiology of ankle fractures. A prospective population-based study of 212 cases in Aalborg, Denmark. *Acta Orthop Scand.* 1998 ; 69 (1): 48-50.
2. Kannus P, Palvanen M, Niemi S, Parkkari J, Jarvinen M. Increasing number and incidence of low-trauma ankle fractures in elderly people: Finnish statistics during 1970-2000 and projections for the future. *Bone.* 2002 ; 31 (3): 430-3.

3. Ahl T, Dalen N, Selvik G. Ankle fractures: a clinical and roentgenographic stereophotogrammetric study. *Clin Orthop Relat Res.* 1989 (245): 246-55.
4. Yablon IG, Heller FG, Shouse L. The key role of the lateral malleolus in displaced fractures of the ankle. *J Bone Joint Surg Am.* 1977 ; 59 (2): 169-73.
5. Yablon IG. Ankle fractures: internal fixation, I: reduction of displaced bimalleolar ankle fractures. *Instr Course Lect.* 1979 ; 28: 72.
6. Tornetta P, Creevy W. Lag screw only fixation on the lateral malleolus. *J Orthop Trauma.* 2001 ; 15 (2): 119-21.
7. Boden SD, Labropoulos PA, McCowin P, Lestini WF, Hurwitz SR. Mechanical considerations for the syndesmosis screw. A cadaver study. *J Bone Joint Surg.* 1989 ; 71 (10): 1548-55.
8. Warner WC, Farber LA. Trimalleolar fractures. *South Med J.* 1965 ; 58 (10): 1292-5.
9. Kim SK, Oh JK. One or two lag screws for fixation of Danis-Weber type B fractures of the ankle. *J Trauma.* 1999 ; 46 (6): 1039-44.
10. Marsh JL, Muehling V, Dirschl D, Hurwitz S, Brown TD, Nepola J. Tibial plafond fractures treated by articulated external fixation: a randomized trial of postoperative motion versus nonmotion. *J Orthop Trauma.* 2006 ; 20 (8): 536-41.
11. Laskin RS. Steinmann pin fixation in the treatment of unstable fractures of the ankle. *J Bone Joint Surg.* 1974 ; 56A: 549.
12. Kaye RA. Stabilization of ankle syndesmosis injuries with a syndesmosis screw. *Foot Ankle.* 1989 ; 9 (6): 290-3.
13. Borens O, Kloen P, Richmond J, Roederer G, Levine DS, Helfet DL. Minimally invasive treatment of pilon fractures with a low profile plate: preliminary results in 17 cases. *Arch Orthop Trauma Surg.* 2009 ; 129 (5): 649-59.
14. Anglen JO. Early outcome of hybrid external fixation for fracture of the distal tibia. *J Orthop Trauma.* 1999 ; 13 (2): 92-7.
15. Brown OL, Dirschl DR, Obremskey WT. Incidence of hardware-related pain and its effect on functional outcomes after open reduction and internal fixation of ankle fractures. *J Orthop Trauma.* 2001 ; 15 (4): 271-4.
16. Tile ON. Fractures of the ankle. In: Schatzker J, Tile ON, editors. *The rationale of operative fracture care.* New York: Springer-Verlag; 1987. p. 234-40.
17. Koval KJ, Petraco DM, Kummer FJ, Bharam S. A new technique for complex fibula fracture fixation in the elderly: a clinical and biomechanical evaluation. *J Orthop Trauma.* 1997 ; 11 (1): 28-33.
18. Ostrum RF. Posterior plating of displaced Weber B fibula fractures. *J Orthop Trauma.* 1996 ; 10 (3): 199-203.
19. McLennan JG, Ungersma J. Evaluation of the treatment of ankle fractures with the Inyo nail. *J Orthop Trauma.* 1988 ; 2 (4): 272-6.
20. Hovis WD, Bucholz RW. Polyglycolide bioabsorbable screws in the treatment of ankle fractures. *Foot Ankle Int.* 1997 ; 18 (3): 128-131.
21. Juutilainen T, Patiala H, Ruuskanen M, Rokkanen P. Comparison of costs in ankle fractures treated with absorbable or metallic fixation devices. *Arch Orthop Trauma Surg.* 1997 ; 116 (4): 204-8.