

## PRESENTACIÓN DE CASO

## Adenoma paratiroideo. Presentación de un caso

### Parathyroid adenoma. Case presentation

Daniel Olivera Fajardo<sup>1</sup> José Alberto Puerto Lorenzo<sup>1</sup> Lidia Torres Ajá<sup>1</sup>

<sup>1</sup> Hospital General Universitario Dr. Gustavo Aldereguía Lima, Cienfuegos, Cienfuegos, Cuba, CP: 55100

**Cómo citar este artículo:**

---

**Resumen**

El adenoma paratiroideo es un tumor no canceroso de las glándulas paratiroides, que aumenta los niveles de parathormona. Esta hormona regula los niveles de calcio, fósforo y vitamina D en sangre y huesos. Su triada clásica se caracteriza por aumento de los niveles de parathormona, hipercalcemia e hipofosfatemia. Esta entidad afecta a uno entre 500-1000 habitantes y es la causa principal de hiperparatiroidismo primario en un 80- 85 % de los pacientes. Se presenta el caso de una paciente femenina de 69 años de edad, ingresada por fracturas patológicas de cadera, clavícula y dedos de las manos, causada por hiperparatiroidismo primario originado por adenoma paratiroideo. Por la baja incidencia esta entidad, su publicación se considera de interés para el personal científico.

**Palabras clave:** adenoma, enfermedades de las paratiroides, hormona paratiroidea, hiperparatiroidismo

**Abstract**

Parathyroid Adenoma is a non-malignant tumor of the thyroid glands, which increases the levels of parathormone. This hormone regulates blood and bone levels of calcium, phosphorus and Vitamin D. Its classic triad is characterized by the increase of the levels of parathormone, hyperkalemia and Hypophosphatemia. This entity affects between 500-1000 inhabitants and is the main cause of primary Hyperparathyroidism in about 80-85% of the patients. It is presented a case of a 69 year old female patient, admitted due to pathologic fractures of hip, clavicle, and fingers, caused by primary hyperparathyroidism originated by parathyroid adenoma. For the low incidence of this entity, its publication is considered of interest for the scientific staff.

**Key words:** adenoma, parathyroid diseases, parathyroid hormone, hyperparathyroidism

---

**Aprobado: 2016-07-19 13:51:02**

**Correspondencia:** Daniel Olivera Fajardo. Hospital General Universitario Dr. Gustavo Aldereguía Lima. Cienfuegos [lidia.torres@gal.sld.cu](mailto:lidia.torres@gal.sld.cu)

## INTRODUCCIÓN

Las glándulas paratiroides se localizan en el cuello, en la cara posterior de la glándula tiroides. Embriológicamente derivan de los arcos branquiales; las localizadas en el polo superior del tiroides del cuarto arco y las localizadas en el polo inferior del tercer arco junto con el timo; aunque debido a la migración embrionaria pueden ubicarse en localizaciones aberrantes. Su función es secretar la parathormona (PTH), que está regulada por la concentración extracelular de calcio.<sup>1</sup>

El hiperparatiroidismo es la entidad clínica que se da cuando existe un exceso en la producción de hormona PTH y puede ser primario o secundario.<sup>1</sup> El hiperparatiroidismo primario (HPTP) es una de las causas más comunes de enfermedad endocrina; sin embargo, su presentación clínica se caracteriza por síntomas o signos mínimos de hipercalcemia o de exceso de hormona paratiroides. La hipercalcemia es secundaria a la sobreproducción de hormona paratiroidea de una o más glándulas paratiroides hiperfuncionantes.<sup>2</sup>

El hiperparatiroidismo es una enfermedad tratable médicamente, pero la curación solo puede conseguirse mediante la cirugía, opción que se plantea cada vez más a menudo debido a la repercusión de la enfermedad en la calidad de vida de los pacientes y a su potencial mejoría tras la intervención, con regreso de los niveles séricos de calcio a la normalidad.<sup>3</sup>

En los últimos años, la cirugía del hiperparatiroidismo (HTPT) está experimentando un cambio, haciéndose cada vez menos invasiva. La exploración cervical bilateral expone al paciente a un mayor riesgo de lesión del nervio laríngeo recurrente, e incrementa la probabilidad de hipoparatiroidismo (causado por la alteración de la vascularización de las glándulas paratiroides y por la biopsia de glándulas paratiroides normales), aparte de que dicho procedimiento produce un considerable trauma quirúrgico, adherencias tisulares y cicatrices en la piel.<sup>4</sup>

Los adenomas múltiples, los ectópicos, las variantes anatómicas, o incluso los pequeños adenomas, pueden ser causa de fallo quirúrgico,

si no se ha realizado una localización preoperatoria adecuada y, lo que es más importante, la paratiroidectomía se hace más dificultosa y larga en casos de reoperación, o en pacientes de alto riesgo con enfermedades concomitantes serias.

Por estas razones, es importante una correcta planificación quirúrgica, que hoy en día incluye diversas técnicas de imagen, encabezadas por la gammagrafía con sestamibi, seguida de la ecografía, las cuales informarán de manera correcta sobre la existencia de una o varias glándulas afectadas y sus localizaciones.

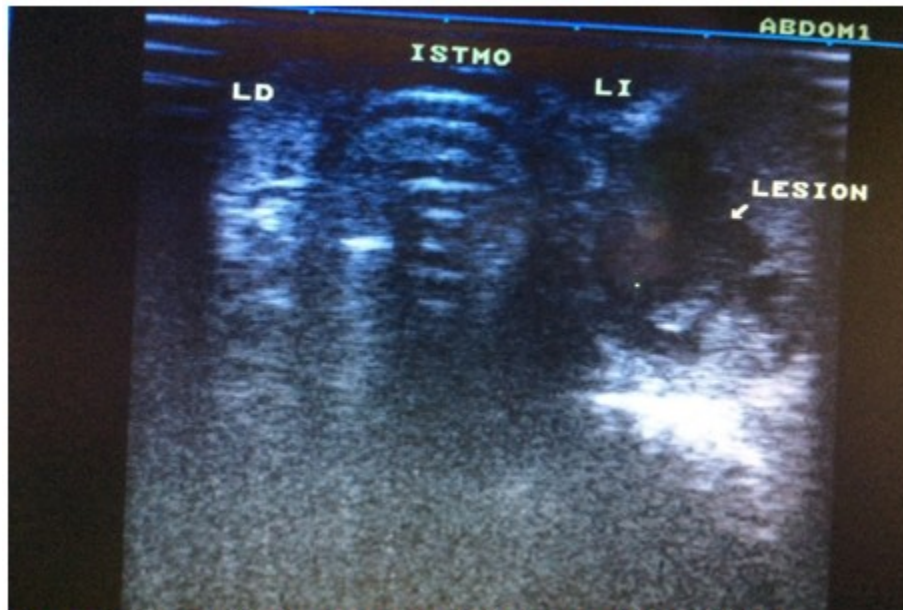Dependiendo de diversos factores, como la exactitud de estas técnicas preoperatorias, la habilidad del cirujano y el empleo de otras herramientas como la sonda gammadectora y la determinación de PTH intraoperatoria, la cirugía conducirá o no a la curación del paciente.<sup>4,5</sup>

El objetivo de esta presentación es exponer el tratamiento quirúrgico a que fue sometida una paciente afectada por hiperparatiroidismo primario, originado por adenoma paratiroideo. Por la baja frecuencia de esta entidad, su publicación se considera de interés para el personal científico.

## PRESENTACIÓN DEL CASO

Se presenta el caso de una paciente femenina de 69 años, con antecedentes de hipertensión arterial y diabetes mellitus, que ingresó por presentar fracturas patológicas de cadera, clavícula y dedos de las manos. Además, refirió que sentía decaimiento.

Se le realizaron exámenes complementarios de laboratorio, radiológicos e imagenológicos. Se observó un aumento de los niveles de la parathormona (PTH), hipercalcemia e hipofosfatemia. La ultrasonografía del tiroides mostró los lóbulos tiroideos y el istmo de tamaño normal, con la presencia de una imagen ecogénica de 31x28 mm en la cara posterior del lóbulo tiroideo (Figura 1) en relación con un tumor paratiroideo. La gammagrafía de tiroides informó acerca de la concentración irregular en el lóbulo izquierdo y la presencia de un tumor de paratiroides.

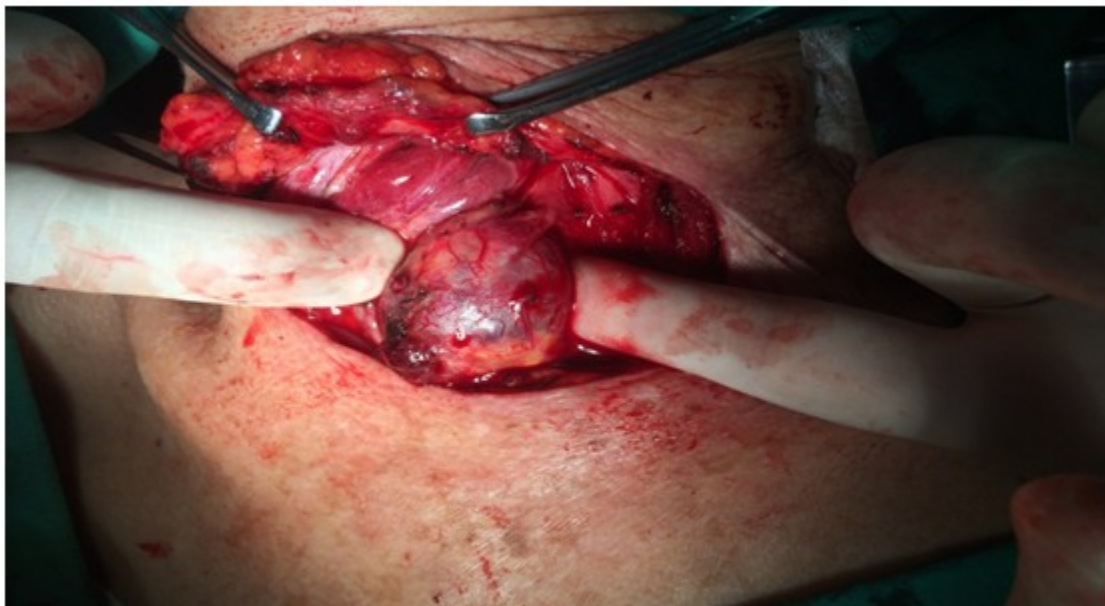


**Figura 1.** Ultrasonido donde se muestra la tumoración paratifoidea.

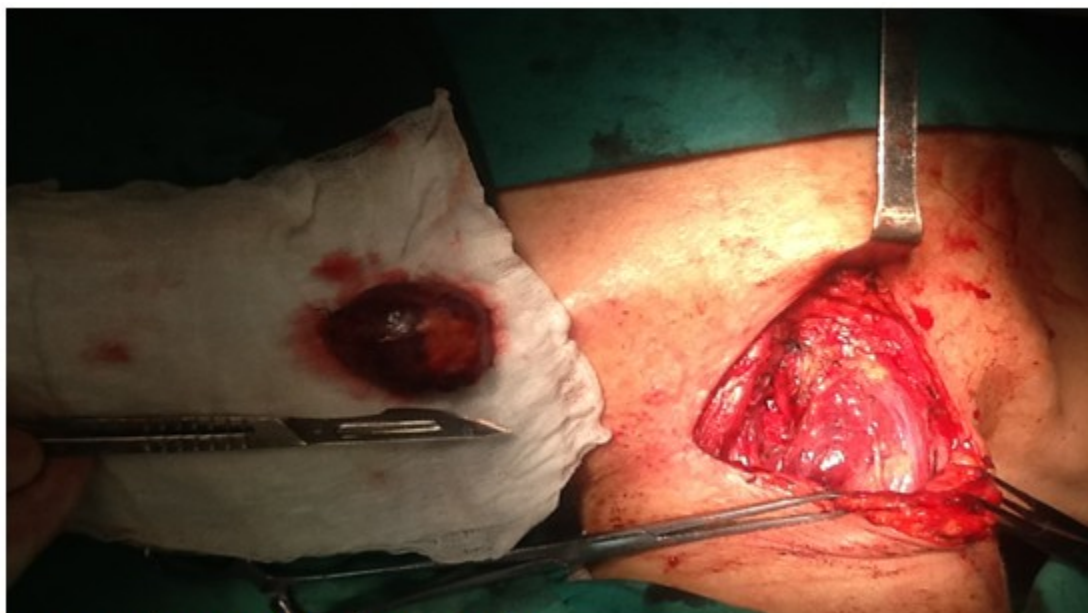La biopsia por aspiración con aguja fina (BAAF), informó citología negativa de células neoplásicas y probable adenoma.

realizarle paratiroidectomía izquierda; la pieza quirúrgica extraída fue enviada al departamento de anatomía patológica para la realización de biopsia por parafina. (Figura 2, Figura 3)

La paciente fue intervenida quirúrgicamente para



**Figura 2.** Momento del acto quirúrgico donde se muestra el adenoma paratiroideo.



**Figura 3.** Adenoma paratiroideo ya extraído.

Fue egresada con evolución satisfactoria y seguimiento por consulta externa. Los valores de PTH posquirúrgicos fueron normales desde el primer control. El estudio anatomopatológico del caso, informó de la presencia de un adenoma paratiroideo en la parte inferior izquierda de la glándula paratiroides.

## DISCUSIÓN

Como consecuencia de la migración producida durante el desarrollo embriológico de las glándulas paratiroides, no es raro el hallazgo de estas con una localización ectópica. Por definición, el hiperparatiroidismo se debe a una secreción elevada de PTH, la cual puede responder a diferentes causas. En el caso presentado, el análisis histológico de la tumoración permitió concluir que se trataba de un adenoma paratiroideo, productor de PTH, con la posterior consecuencia de la hipercalcemia.

Más del 80 % de los casos de hiperparatiroidismo primario, son diagnosticados en la atención primaria de salud,<sup>6</sup> en forma de pequeñas elevaciones de calcio sérico, detectadas en exámenes de rutina.

La crisis paratiroidea es una forma de presentación rara y puede encontrarse un adenoma paratiroideo en el 1 a 2 % de los casos.<sup>6</sup> Se caracteriza por una hipercalcemia severa (mayor de 15 mg/dl) y síntomas marcados, en especial, disfunción del sistema nervioso central.

La hipercalcemia del adenoma paratiroideo suele ser estable, de evolución crónica y leve (menos de 1mg/dl por encima del límite de la normalidad) y rara vez aparece una hipercalcemia extrema de evolución aguda (crisis paratiroidea), que puede deberse a otras etiologías (neoplasias), o a tumores paratiroides muy secretores como los carcinomas. Es más frecuente a partir de la quinta década de la vida y en mujeres;<sup>6</sup> datos que se corresponden con la paciente estudiada, tanto por la edad, como por la evolución lenta y progresiva de la enfermedad, con la aparición de las fracturas patológicas, descritas anteriormente.

Generalmente, las paratiroides no son fácilmente valorables en imágenes convencionales por su pequeño tamaño y patrón estructural similar al de la glándula tiroides adyacente; ante este tipo de patología, se puede definir la localización de las glándulas mediante ultrasonido, tomografía axial computarizada o resonancia magnética. La



identificación del adenoma permite disminuir el tiempo operatorio a la vez que reduce el riesgo de daño del nervio laríngeo recurrente, estructuras vasculares del cuello, o la extirpación de otras paratiroides no alteradas. En la paciente presentada fue posible realizar el diagnóstico previamente a la cirugía mediante ultrasonido, lo que garantizó una cirugía más segura, sin complicaciones transoperatorias o posoperatorias.

Como una medida no quirúrgica, en la actualidad se utiliza la ablación percutánea con sustancias que destruyen el tejido neoplásico de la glándula como medios de contraste, termoablación con láser, o alcohol puro, en pacientes en quienes está contraindicada la cirugía; este es un manejo seguro, poco invasivo y con pocos riesgos.<sup>7</sup>

La gammagrafía se ha convertido en el principal método diagnóstico para la localización de glándulas paratiroides hiperfuncionantes, en su localización habitual o ectopia, en pacientes sintomáticos o asintomáticos. Se puede realizar con varios radiofármacos, entre los cuales los más utilizados son el <sup>99m</sup>Tc- MIBI (metoxysobutilisonitrilo) y el tetrofosfomin.<sup>8</sup>

Normalmente, las glándulas paratiroides no se observan en la gammagrafía y su visualización sugiere patología: adenoma si es una glándula la observada, hiperplasia si son dos o más glándulas. La localización precisa ha permitido la reducción en el tiempo quirúrgico y contribuido al desarrollo de técnicas quirúrgicas mínimamente invasivas, unilaterales, dirigidas o radioguiadas por sondas, con lo cual se disminuyen la morbilidad, los efectos secundarios y los costos.<sup>9</sup>

La paratiroidectomía está indicada en todos los pacientes sintomáticos y en aquellos asintomáticos con factores de riesgos de progresión de la enfermedad. El diagnóstico de HPTP se realiza con base a la hipercalcemia y la elevación de la PTH intacta, lo que resulta definitivo para el diagnóstico, en pacientes diabéticos con insuficiencia renal.<sup>10-12</sup>

Su incidencia se incrementa con la edad y afecta por lo menos al 2 % de los individuos ancianos. En niños y jóvenes usualmente se asocia a endocrinopatías hereditarias, como la neoplasia endocrina múltiple (NEM) tipo 1 y 2. El antecedente de exposición a la radiación en el cuello, especialmente en niños, es considerado un factor de riesgo para el desarrollo del HPTP, sin embargo, la etiología de la enfermedad aún no se ha determinado, aunque existe evidencia

de expresión genética diferencial entre la enfermedad de una sola glándula (adenoma) y la multiglandular (hiperplasia).<sup>13,14</sup>

El diagnóstico de adenoma paratiroideo se ve favorecido fundamentalmente por el uso del ultrasonido y la gammagrafía. Así mismo, el conocimiento de la anatomía de las glándulas paratiroides, garantiza en gran medida que la paratiroidectomía, como técnica de elección, sea llevada a cabo con éxito y seguridad, reduciendo las probabilidades de que aparezcan complicaciones.

## REFERENCIAS BIBLIOGRÁFICAS

1. Agostinis C, Batistelli S, Suárez Ayala S, López J, Pietrangelo C. Hiperparatiroidismo secundario a adenoma paratiroideo mediastinal. *Rev Argent Endocrinol y Metabol* [revista en Internet]. 2012 [ cited 15 Dic 2015 ]; 49 (1): [aprox. 9p]. Available from: <http://www.raem.org.ar/numeros/2012-vol49/numero-01/25-27ENDO1-5-Agostinis.pdf>.
2. Betancourt Piñeres AF, Bonnet Palencia II, Arias Altamar CM, López Polo D, Contreras Borrego E. Hiperparatiroidismo primario: adenoma o hiperplasia. *Rev Ciencias Biomed*. 2012 ; 3 (2):
3. Medina Ruiz BA, Dami Cañisá HR, Bogado Yinde LA, Ojeda Fiore H, Rodríguez I, Lezcano H. Anatomía Quirúrgica de las Glándulas Paratiroides. *Rev Arg Anat Onl* [revista en Internet]. 2011 [ cited 13 Dic 2015 ]; 2 (4): [aprox. 7p]. Available from: [http://www.anatomia-argentina.com.ar/RevArgAnatOnl-2011-2\(4\)-p118-125-esplacno-medina-full.pdf](http://www.anatomia-argentina.com.ar/RevArgAnatOnl-2011-2(4)-p118-125-esplacno-medina-full.pdf).
4. Ramiro C, Calero A, Latorre R, Díez M, Rojo R, Collado M, García A. Tratamiento del hiperparatiroidismo primario mediante abordaje mínimamente invasivo. *Rev Chilena de cirug* [revista en Internet]. 2011 [ cited 15 Dic 2015 ]; 63 (5): [aprox. 5p]. Available from: [http://www.scielo.cl/scielo.php?pid=S0718-40262011000500006&script=sci\\_arttext&lng=pt](http://www.scielo.cl/scielo.php?pid=S0718-40262011000500006&script=sci_arttext&lng=pt).
5. Castro JC, Reyna GAR, Torres JAP, Alba FM, Litchi AK, Weisman AK. Hiperparatiroidismo primario: Abordaje con cirugía de invasión mínima. *An Med Mex* [revista en Internet]. 2011 [ cited 15 Dic 2015 ]; 56 (3): [aprox. 4p]. Available from:

<http://www.medigraphic.com/pdfs/abc/bc-2011/bc113c.pdf>.

6. Irún AP, Santamaría AG, Garmilla NF, Barquín SA. El adenoma paratiroideo también puede ser una urgencia. SEMERGEN-Medicina de Familia [revista en Internet]. 2011 [ cited 16 Dic 2015 ]; 37 (2): [aprox. 4p]. Available from: <http://linkinghub.elsevier.com/retrieve/pii/S1138359310004107?via=sd>.

7. Romero Javier, Barragán Camilo, Chica Guillermo. Alternativa no quirúrgica para el tratamiento del adenoma de glándula paratiroides Ablación percutánea con alcohol guiada con ultrasonido. Acta Med Colomb [revista en Internet]. 2011 [ cited 26 Ene 2016 ]; 36 (1): [aprox. 4p]. Available from: [http://www.scielo.org.co/scielo.php?script=sci\\_arttext&pid=S0120-24482011000100009&lng=en](http://www.scielo.org.co/scielo.php?script=sci_arttext&pid=S0120-24482011000100009&lng=en).

8. Pou JL, Serena A, Álvarez AM, Rivas O, Ruiz D, Barandela J, et al. Localización gammagráfica preoperatoria de adenomas en el hiperparatiroidismo primario; comparación con la ecografía. Alasbimn Journal [revista en Internet]. 2012 [ cited 26 Ene 2016 ] [aprox. 20p]. Available from: <http://www.alasbimnjournal.net/contenidos/localizacion-gamagrafica-preoperatoria-de-adenomas-en-el-hiperparatiroidismo-primario-comparacion-con-la-ecografia-29?formato=pdf>.

9. Kapitán J, Juri C, González M, Perrier J. Valor adicional diagnóstico y terapéutico de co-registro SPECT- CT por software en el estudio de paratiroides: a propósito de un caso. Alasbimn Journal [revista en Internet]. 2011 [ cited 15 Abr 2015 ]; 13 (51): [aprox. 8p]. Available from: <http://www.alasbimnjournal.net/alasbimn/pdf/51/aj51-6.pdf>.

10. Burbano Sigüenza PA, Sánchez Correa CV. Determinación de paratohormona y su relación

con creatinina sérica y microalbuminuria como indicador de disminución de la función renal en pacientes diabéticos del centro médico. Donum [revista en Internet]. 2013 [ cited 15 Dic 2015 ]; 49 (1): [aprox. 9p]. Available from: <http://dspace.ucuenca.edu.ec/jspui/bitstream/123456789/4321/1/TESIS.pdf>.

11. Larraz Jiménez A, Hernández Hernández JR. Autotrasplante de paratiroides. Rev Endocrinol Nutr [revista en Internet]. 2012 [ cited 15 Dic 2015 ]; 60 (4): [aprox. 2p]. Available from: <http://dialnet.unirioja.es/servlet/articulo?codigo=4195929>.

12. Karras SN, Koutelidakis I, Anagnostis P, Mintziori G, Pontikides N, Goulis DG. A rare case of a parathyroid adenoma inside a parathyroid cyst. Arq Bras Endocrinol Metab [revista en Internet]. 2014 [ cited 26 Ene 2016 ]; 58 (7): [aprox. 6p]. Available from: [http://www.scielo.br/scielo.php?script=sci\\_arttext&pid=S0004-27302014000700776&lng=en](http://www.scielo.br/scielo.php?script=sci_arttext&pid=S0004-27302014000700776&lng=en).

13. Goñi I, Campusano C, Gejman R, Orellana P. Hiperparatiroidismo primario de origen multiglandular con glándula paratiroides intratiroidea hiperfuncionante. Revista chilena de cirugía [revista en Internet]. 2011 [ cited 17 Dic 2015 ]; 63 (4): [aprox. 3p]. Available from: [http://www.scielo.cl/scielo.php?pid=S0718-0262011000400015&script=sci\\_arttext](http://www.scielo.cl/scielo.php?pid=S0718-0262011000400015&script=sci_arttext).

14. Davoli F, Rena O, Pirondini E, Casadio C, Monza I. Quiste paratiroideo funcionante gigante de localización mediastínica: una causa insólita de disnea de esfuerzo y disfagia de carácter leve. Arch de Bronconeumol [revista en Internet]. 2013 [ cited 13 Dic 2015 ]; 49 (9): [aprox. 8p]. Available from: <http://www.archbronconeumol.org/es/giant-functioning-mediastinal-parathyroid-cyst/articulo/90224089/>.