

## ARTÍCULO ESPECIAL

## Control de la reducción en caderas con desarrollo displásico mientras se usa férula en abducción

### Control of hip reduction with dysplastic development while using splinting abduction

José Julio Requeiro Molina<sup>1</sup> Ana María Machado Consuegra<sup>1</sup> Leobys Kautets Pardiñas de León<sup>1</sup> Liyanira Alonso Leiva<sup>1</sup> Juana María Morejón Fernández<sup>1</sup> Gabriela María Requeiro Molina<sup>2</sup>

<sup>1</sup> Hospital Pediátrico Universitario Paquito González Cueto, Cienfuegos, Cienfuegos, Cuba, CP: 55100

<sup>2</sup> Policlínico Comunitario Real Campiña, Aguada de Pasajeros, Cienfuegos, Cuba

#### Cómo citar este artículo:

---

#### Resumen

El éxito del tratamiento de la cadera con desarrollo displásico está relacionado al diagnóstico precoz y al tratamiento empleado. El tratamiento ortopédico debe garantizar la remodelación de la cadera displásica, para ello se deben cumplir requisitos de flexión y abducción de caderas en grados adecuados para evitar la aparición de complicaciones. Un medio para corroborar que estos requisitos se cumplen, es el estudio radiográfico de la pelvis del paciente con el dispositivo ortopédico colocado, a cuya imagen resultante se le realizan tres mediciones. Se presentan las imágenes del caso de una paciente femenina de cuatro meses de edad, con signos clínicos y radiográficos de desarrollo displásico de la cadera, con el objetivo de mostrar los adecuados grados de flexión que debe proporcionar la ortesis. La aplicación de estos métodos ofrece mayor seguridad acerca de la reducción lograda y garantiza la remodelación articular hacia la normalidad en la cadera con desarrollo displásico.

**Palabras clave:** Luxación congénita de la cadera, férulas, clasificación, radiografía

#### Abstract

The success of hip with dysplastic development treatment is related to the early diagnosis and the treatment used. Orthotic treatment should guarantee the remodeling of the dysplastic hip, for which it is necessary to comply with hip flexion and abduction requirements in adequate degrees to avoid the appearance of complications. Radiographic study is a way to corroborate that these requirements are met in patients' pelvis with the orthotic device placed, to whose resulting image three measurements are made. The case images of a four months female patient, with clinical and radiographic signs of dysplastic hip development are presented, in order to show the appropriate degrees of flexion that the orthosis should provide. The application of these methods offers greater certainty about the reduction achieved and guarantees the joint remodeling toward normality in the hip with dysplastic development.

**Key words:** Hip dislocation, congenital, splints, infant, classification, radiography

---

**Aprobado: 2017-03-17 09:24:08**

**Correspondencia:** José Julio Requeiro Molina. Hospital Pediátrico Universitario Paquito González Cueto. Cienfuegos [jjrequeiro@jagua.cfg.sld.cu](mailto:jjrequeiro@jagua.cfg.sld.cu)

## INTRODUCCIÓN

El éxito en el tratamiento en la cadera con desarrollo displásico está estrechamente relacionado al diagnóstico precoz y a la eficacia del tratamiento empleado.<sup>1-3</sup>

Como parte del tratamiento inicial, que inicialmente es conservador, se requiere el uso de dispositivos ortésicos, cuyo objetivo es mantener las caderas en grados de flexión y abducción adecuados, en límites de seguridad establecidos según Ransey, libres de complicación. Estos límites de seguridad garantizan la adecuada correspondencia entre la cabeza del fémur y el acetábulo, y se logra un adecuado desarrollo y remodelación de la cadera con desarrollo displásico hasta su curación.<sup>1-4</sup>

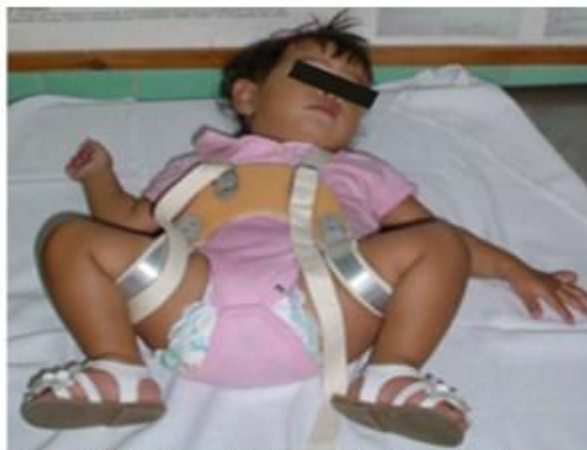Además de evaluar la estabilidad de las caderas mediante el examen físico y maniobras específicas como la de Ortolani, maniobra de Barlow y el grado de abducción de caderas, se debe determinar mediante imágenes radiográficas la eficacia de la reducción lograda mediante la realización de mediciones a la radiografía del paciente con la ortesis colocada. La no observancia de estos requisitos radiográficos de reducción, pueden conllevar al uso inadecuado del dispositivo ortésico y a la aparición de complicaciones más difíciles de solucionar que la propia afección, como es el

caso de la necrosis avascular de la cabeza del fémur, la enfermedad del arnés de Pavlik y la displasia residual de la cadera.

Este artículo tiene como objetivo mostrar los adecuados grados de flexión que debe garantizar la ortesis, para lo cual se exponen los métodos radiográficos utilizados que denotan la corrección lograda con la ortesis colocada.

## DESARROLLO

Para ilustrar la aplicación de estos métodos radiográficos, se muestran imágenes de una paciente femenina de cuatro meses de edad, atendida en la consulta de Ortopedia del Hospital Pediátrico de Cienfuegos, remitida de la atención primaria de salud por presentar signos clínicos y radiográficos de desarrollo displásico de la cadera (DDC). Una vez corroborado el diagnóstico de DDC mediante imágenes radiográficas, la paciente fue sometida a tratamiento ortésico corrector, con la finalidad de revertir las alteraciones anatomopatológicas responsables de la afección. (Figura 1). Como garantía de que el dispositivo ortésico está colocado adecuadamente, se le debe realizar al paciente una radiografía anteroposterior de la pelvis. A dicha radiografía, con el dispositivo colocado, se le realizan mediciones que informan sobre la reducción lograda.

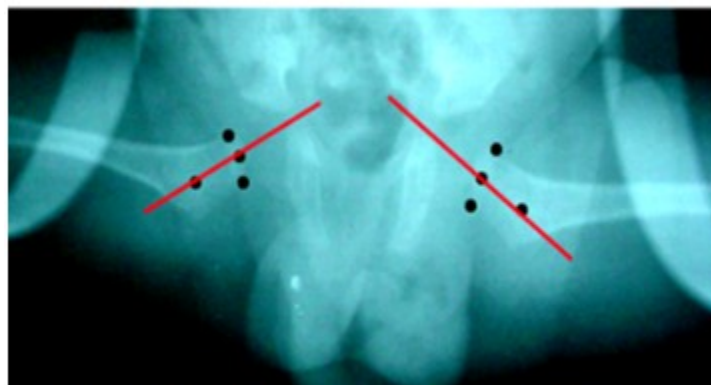


**Figura 1.** Paciente con férula en abducción utilizada para el tratamiento de DDC. La flexión del muslo con relación al abdomen, está entre 90 y 110 grados; la abducción de caderas entre los 35 y 65 grados.

Criterios radiográficos de reducción

Una vez colocado el dispositivo ortésico, a la paciente se le realizó una radiografía simple antero posterior de la pelvis. Se utilizaron tres métodos:<sup>1-6</sup>

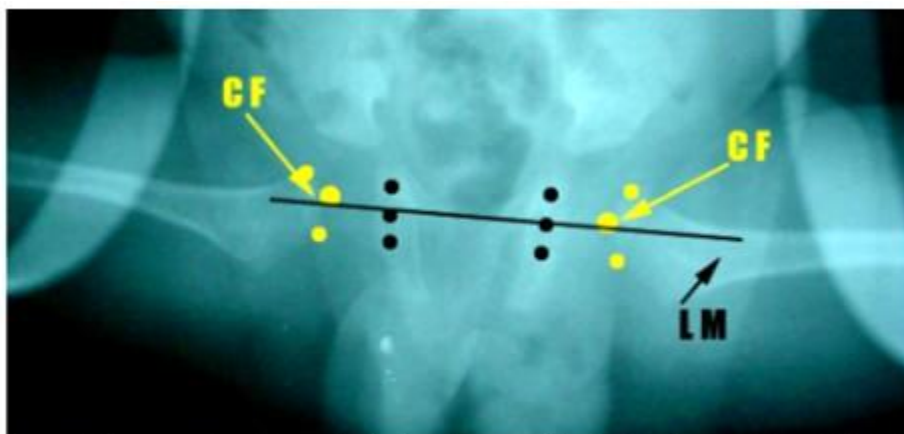
Método de reducción 1: La línea imaginaria que representa el eje del cuello femoral (ECF) debe pasar por el espacio radiotransparente de la pelvis correspondiente al cartílago trirradiado. (Figura 2).



**Figura 2.** El ECF en ambas caderas pasa por el cartílago trirradiado, lo que denota una adecuada reducción.

Método de reducción 2: La línea media (LM) que une el punto medio de ambas imágenes en

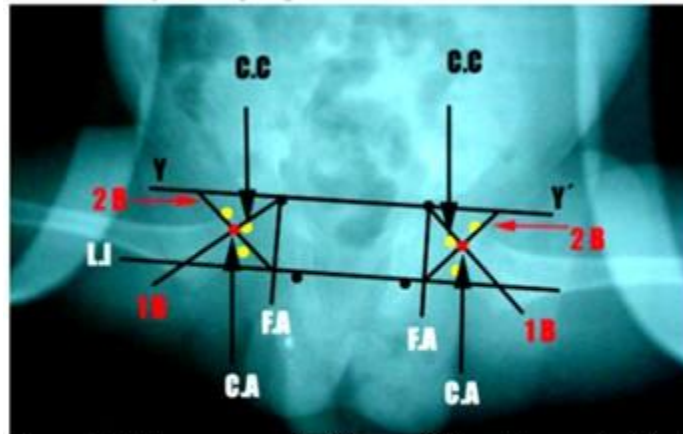
lágrima de Koehler, se considera el eje de la reducción. (Figura 3).



**Figura 3.** En una cadera bien centrada el centro geométrico de la cabeza del fémur (CF) debe estar situado por encima del eje de la reducción (LM) que une el centro de ambas imágenes de Koehler.

Método de reducción 3: Reducción concéntrica

de Fernández o método de la primera y segunda bisectriz. (Figura 4).



**Figura 4.** Se logra una reducción concéntrica al hacer coincidir el centro geométrico de la cabeza del fémur (CC) con el centro geométrico del acetábulo (CA). Se acepta una distancia de hasta tres mm entre ambos centros geométricos.

Los niños que padecen de DDC necesitan como método de tratamiento el uso de una ortesis o dispositivo ortopédico. Las ortesis tienen la finalidad de mantener las caderas del paciente en la posición adecuada y segura, lo cual está encaminado a lograr la curación. No obstante, deben evitarse las flexiones superiores a los 110 grados y abducciones superiores a los 65 grados, para evitar complicaciones tales como la parálisis del nervio crural y la necrosis avascular de la cabeza del fémur.<sup>1-6</sup>

Los tratamientos con ortesis no son tan inocuos como parecen, y su uso inadecuado puede causar complicaciones que son muy difíciles de solucionar, incluso más difíciles que la afección que motivó su utilización.<sup>5,7,8</sup>

## CONCLUSIONES

El análisis de la imagen radiográfica tomada mientras el paciente usa la ortesis, permite constatar la relación existente entre los componentes de la articulación de la cadera, entre cabeza del fémur y acetábulo, el ECF y el acetábulo y más específicamente, entre el centro geométrico de la cabeza del fémur y el centro geométrico del acetábulo. Los resultados obtenidos con la aplicación de estos métodos radiográficos, ofrecen seguridad de la reducción lograda y garantía de la remodelación articular hacia la normalidad en la cadera con desarrollo displásico.

## REFERENCIAS BIBLIOGRÁFICAS

1. Tachdjian MO. Displasia congénita de cadera. In: Ortopedia Pediátrica. Diagnóstico y tratamiento. 2da. ed. Buenos Aires: Interamericana; 1994. p. 322-5.
2. Requeiro Molina JJ, Machado Consuegra AM, Requeiro Molina GM. Diseño de férula en abducción para el tratamiento del desarrollo displásico de la cadera. Medisur [revista en Internet]. 2011 [ cited 9 Mar 2012 ]; 9 (4): [aprox. 16p]. Available from: <http://www.medisur.sld.cu/index.php/medisur/article/view/1069/733>.
3. Muñoz Gutiérrez J. Atlas de mediciones radiográficas en ortopedia y traumatología. México: McGraw-Hill Interamericana; 1999.
4. Redón Tavera A. La medición radiológica de la cadera del lactante durante la etapa cartilaginosa en el curso instrucción al básico para el diagnóstico oportuno de la cadera congénita. Boletín Médico e Informativo del Instituto Nacional de Rehabilitación [revista en Internet]. 2010 [ cited 9 Mar 2012 ] (21): [aprox. 4p]. Available from: <http://www.inr.gob.mx/Descargas/boletin/021Boletin.pdf>.
5. Requeiro Molina J, Machado Consuegra A, San León J, Requeiro Morejón J, Paz Urrechaga O, Requeiro Molina G. Clasificación radiográfica de

la cadera con desarrollo displásico. Medisur [revista en Internet]. 2013 [ cited 15 Nov 2016 ] ; 11 (4): [aprox. 16p]. Available from: <http://www.medisur.sld.cu/index.php/medisur/article/view/2462>.

6. Sankar WN, Horn BD, Wells L, Dormans JP. The hip. In: Kliegman RM, Stanton BF, St Geme JW,

Schor NF, editors. Nelson Textbook of Pediatrics. 20th. ed. Philadelphia, PA: Elsevier; 2016.

7. Antonio GE. Lower Limb. In: Griffith JF, editors. Diagnostic Ultrasound. Musculoskeletal. Philadelphia: Elsevier; 2014. p. 1,2,11.

8. Kocher MS, Millis MB. Cirugía Ortopédica Pediátrica. Ámsterdam: Elsevier; 2012. p. 119-30.