

## PRESENTACIÓN DE CASO

**Adenoma trabecular hialinizante de tiroides. Presentación de un caso****Thyroid hysterin trabecular adenoma. Case presentation**Miguel Morales Madrigal<sup>1</sup> Elodia Rivas Alpízar<sup>1</sup> Javier Martínez Navarro<sup>1</sup> Ileana Núñez Paredes<sup>1</sup><sup>1</sup> Hospital General Universitario Dr. Gustavo Aldereguía Lima, Cienfuegos, Cienfuegos, Cuba, CP: 55100**Cómo citar este artículo:****Resumen**

El adenoma trabecular hialinizante es una neoplasia infrecuente de la glándula tiroides. Es un tumor de origen folicular encapsulado, relativamente pequeño con un comportamiento clínico benigno o de bajo potencial maligno. Se presenta el caso de una paciente de 45 años de edad, que acudió a consulta multidisciplinaria de nódulo de tiroides del Hospital General Universitario Dr. Gustavo Aldereguía, de Cienfuegos, con nódulo tiroideo en lóbulo izquierdo de la glándula, de 1 cm de diámetro. Se le realizó TSH, T4, ultrasonido de tiroides, citología con aguja fina que informó atipia de significado indeterminado. Fue sometida a intervención quirúrgica y se le realizó lobectomía izquierda. El diagnóstico histopatológico arrojó: tiroiditis crónica de Hashimoto sobre la que se insertaron dos afecciones neoplásicas, adenoma macro y micro folicular del tiroides, tumor tiroideo trabecular hialinizado, inferior a un campo de 4 x no encapsulado. La técnica de inmunohistoquímica Ki.67 (MIB.1) resultó positiva. La importancia de su diagnóstico radica en el hecho que son interpretados por sus similitudes histológicas, inmunohistoquímica y moleculares con otras entidades, como cáncer papilar y medular de tiroides, de ahí que se haya decidido la presentación de este caso.

**Palabras clave:** adenoma, neoplasias de la tiroides, enfermedad de Hashimoto, diagnóstico clínico, biopsia con aguja fina

**Abstract**

Thyroid hysterin trabecular adenoma is an infrequent neoplasia of the thyroid gland. It is a Tumor of encapsulated follicular origin, relatively small with a benign clinical behavior or of low malignant potential. The case of a 45 year old female patient, is presented, who attended a multidisciplinary thyroid nodule visit at the General University Hospital Dr. Gustavo Aldereguía, from Cienfuegos, with 1 cm in diameter thyroid nodule in the gland left lobe. It underwent a TSH, T4, thyroid ultrasound, fine needle cytology that reported atypia of undetermined significance (according to Bethesda III). Left lobectomy was performed. The histopathological diagnosis was chronic Hashimoto's thyroiditis, on which two neoplastic diseases, macro adenoma and micro follicular thyroid, a hyalinized trabecular thyroid tumor, were inserted, inferior to a non-encapsulated 4x field. The Ki.67 immunohistochemistry technique (MIB.1) was positive. The importance of their diagnosis lies in the fact that they are interpreted by their histological, immunohistochemical and molecular similarities with other entities, such as papillary and medullary thyroid cancer.

**Key words:** adenoma, thyroid neoplasms, Hashimoto disease, clinical diagnosis, biopsy, fine-needle

**Aprobado: 2017-07-13 14:36:12**

**Correspondencia:** Miguel Morales Madrigal. Hospital General Universitario Dr. Gustavo Aldereguía Lima. Cienfuegos. [miguel.morales@gal.sld.cu](mailto:miguel.morales@gal.sld.cu)

## INTRODUCCIÓN

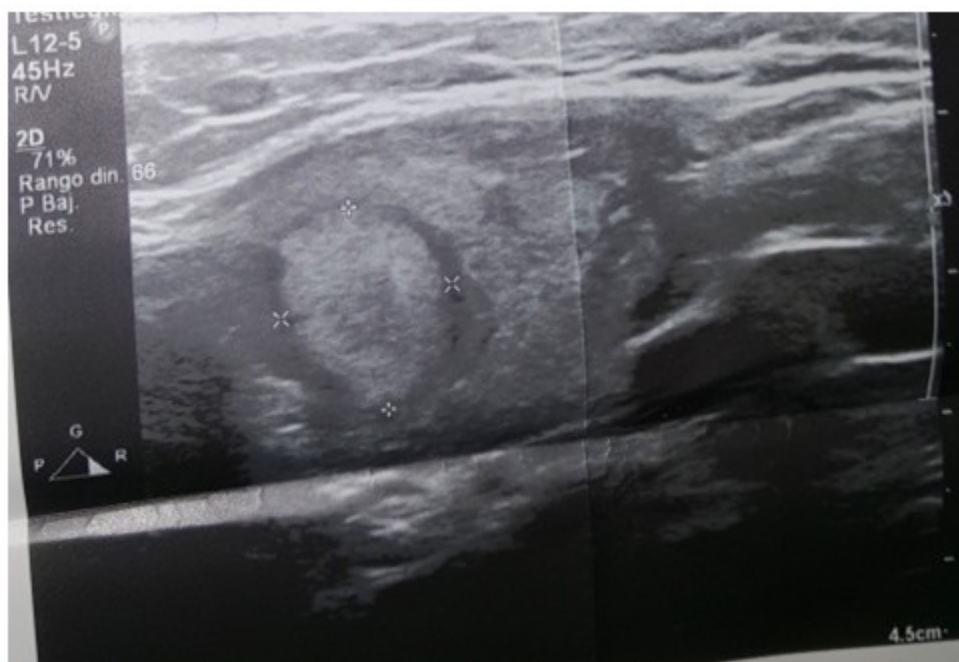
El adenoma trabecular hialinizante (ATH) fue descrito por Goellner y Carney en 1987, es una neoplasia infrecuente de tiroides con un comportamiento clínico benigno o de bajo potencial maligno. Usualmente se diagnostica en la cuarta década de la vida y raramente antes de los 30 años. Es más frecuente en el sexo femenino.<sup>1,2</sup>

Posee un patrón de crecimiento trabecular con una marcada hialinización estromal y con similitudes histológicas, inmunohistoquímicas y moleculares con otras neoplasias tiroideas como, por ejemplo, con el carcinoma medular y el carcinoma papilar, induciendo en las biopsias por punción aspirativa con aguja fina un diagnóstico erróneo.<sup>3</sup> Por estas razones y por lo poco común de la entidad es que se decidió presentar el siguiente caso.

## PRESENTACIÓN DEL CASO

Paciente femenina de 45 años de edad, con antecedentes patológicos personales de hipertensión arterial, que acudió a consulta multidisciplinaria de nódulo de tiroides del Hospital General Universitario Dr. Gustavo Aldereguía Lima, de Cienfuegos con nódulo tiroideo en lóbulo izquierdo de la glándula de 1 cm de diámetro. Las cifras de TSH en 26 mUI/ml, T4 en 56 nmol/l.

Se indicó ultrasonido de tiroides, que informó: glándula aumentada de tamaño con textura heterogénea, formaciones nodulares en ambos lóbulos, el mayor en el izquierdo, de aspecto ecogénico con fino halo ecolúcido completo, que mide 12x10 mm, no vascularizado, no microcalcificaciones. (Figura 1).



**Figura 1.** Imagen ultrasonográfica que muestra formaciones nodulares, nódulo mayor de aspecto ecogénico con fino halo ecolúcido completo, que mide 12x10 mm.

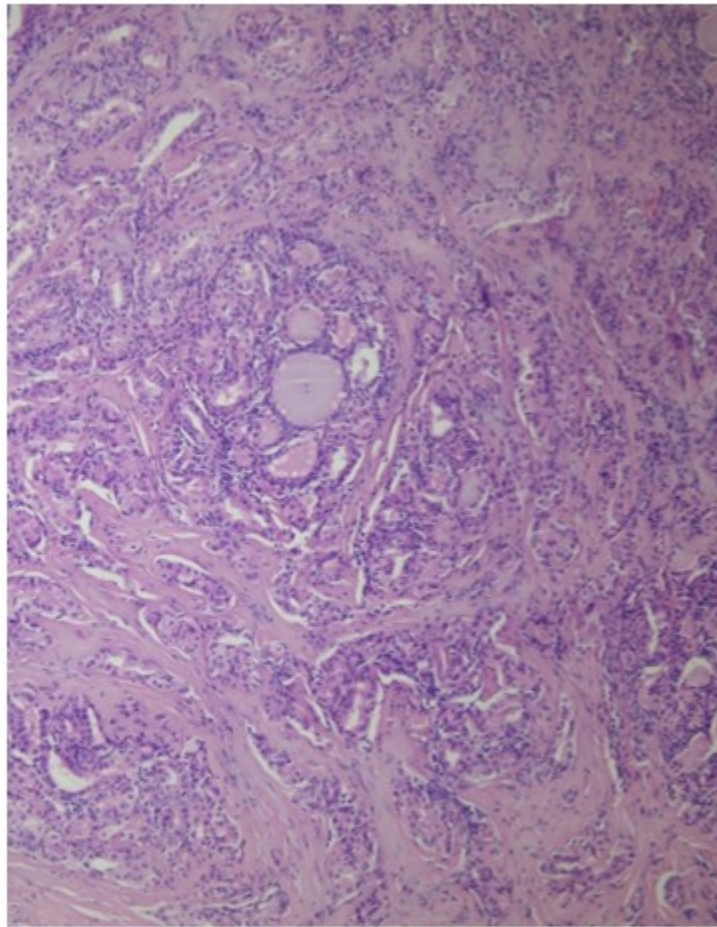
Se realizó citología por punción aspirativa con aguja fina que informó: extendido hemático donde se observan numerosas células foliculares sueltas, microfoliculos escasos, pocos histiocitos y escaso coloide. Se asume como atipia de significado indeterminado, (categoría III, según

sistema Bethesda)

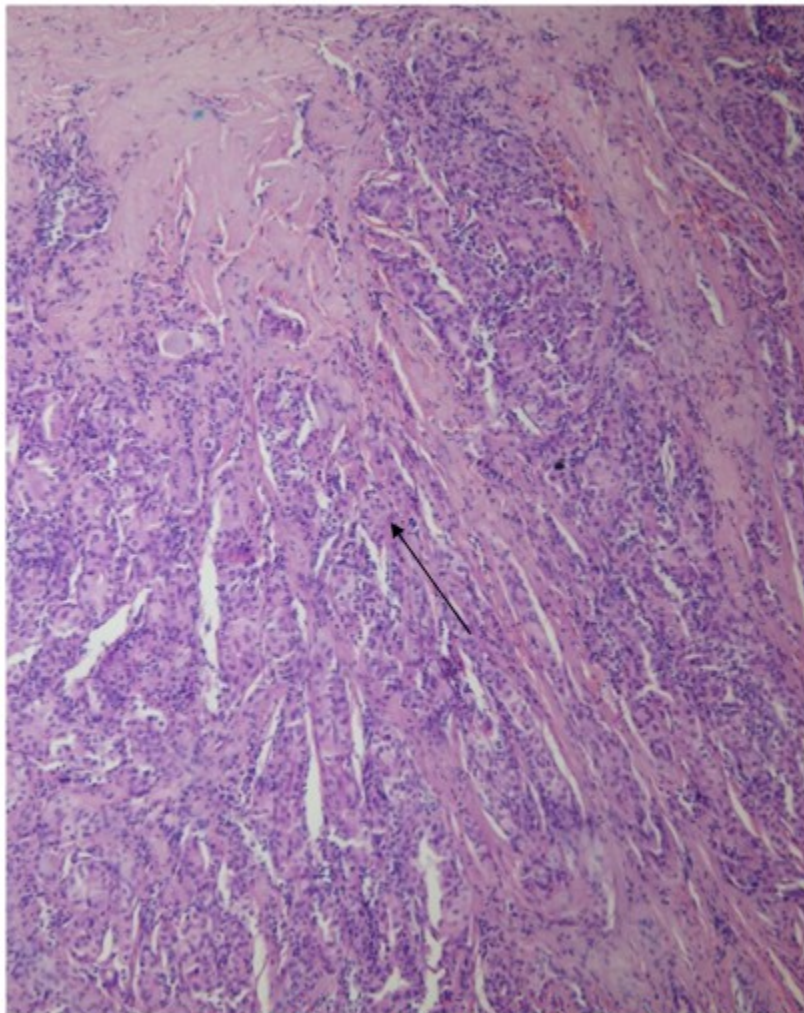
La paciente fue sometida a intervención quirúrgica y se realizó lobectomía izquierda. Se tomaron muestras para anatomía patológica.

El diagnóstico histopatológico fue: tiroiditis crónica de Hashimoto sobre la que se insertaron dos afecciones neoplásicas, adenoma macro y

micro folicular del tiroides, tumor tiroideo trabecular hialinizado, inferior a un campo de 4 x no encapsulado. (Figuras 2, 3, 4 y 5).

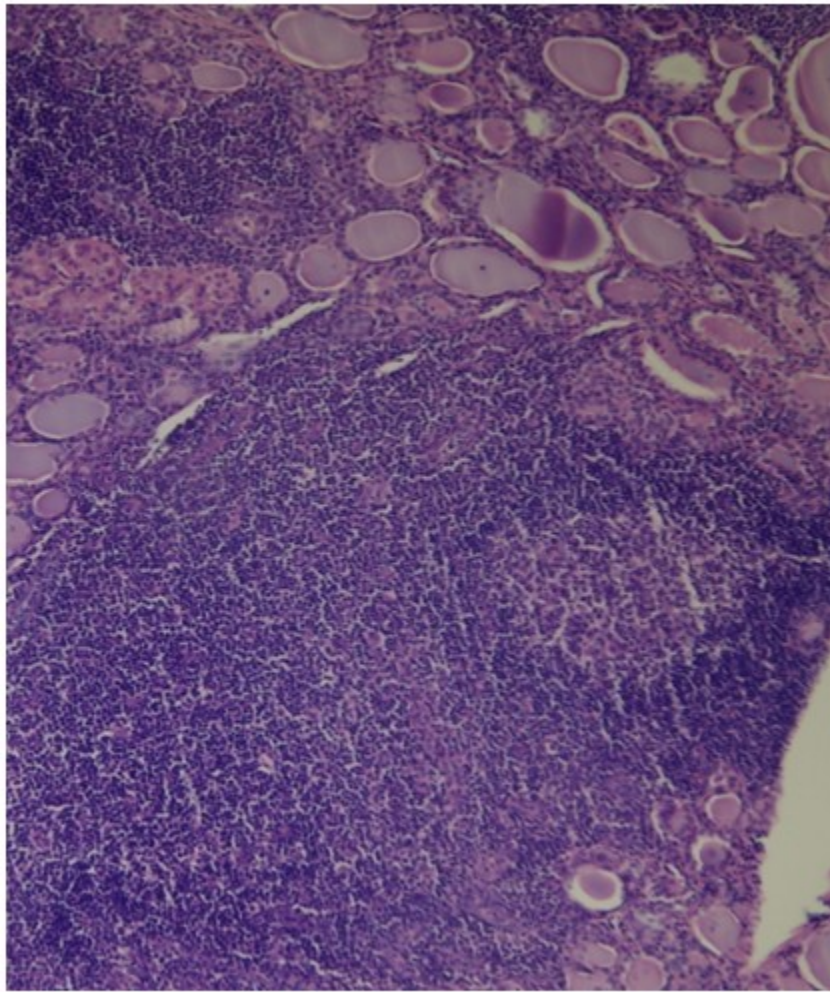


**Figura 2.** Imagen que muestra tumor trabecular. Nótese área folicular formando parte de la estructura tumoral. 20 x



**Figura 3.** Imagen que muestra la zona predominantemente trabecular del tumor (señalado con flecha).20x





**Figura 4.** Imagen que muestra la tiroiditis crónica de Hashimoto sobre la cual se desarrolló afección tumoral, 20x

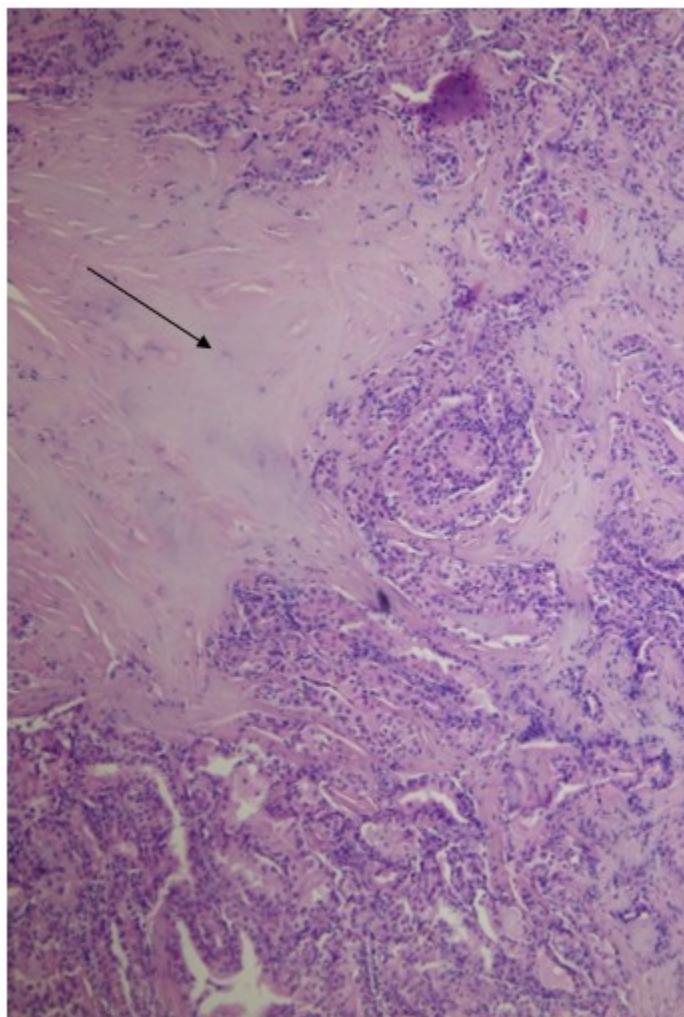


Figura 5. Imagen que muestra el área de hialinización tumoral (indicada por la flecha). 20 x

La técnica de inmunohistoquímica Ki.67 (MIB.1) resultó positiva.

## DISCUSIÓN

El adenoma trabecular hialinizante de tiroides es una neoplasia poco frecuente descrita por Carney en 1987 con características morfológicas propias. Los cuerpos amarillos citoplasmáticos, descritos por Rothenberg y cols en 1999, son un hallazgo frecuente en este tipo de neoplasia.<sup>4</sup> También es característica la expresión citoplasmática y de membrana con Ki-67 (MIB-1) lo que ha sido considerado como una nueva forma de expresión aberrante en este tipo de tumores que puede ayudar a diferenciarlos de otros tumores que imiten su morfología.<sup>5</sup>

La mayoría de los tumores se diagnostican en mujeres de edad mediana, clínicamente se manifiestan como un nódulo solitario o en un bocio multinodular, con un tamaño promedio de 2 cm, se ha descrito su asociación con la tiroiditis de Hashimoto.<sup>6</sup>

Evenson y col. reportan en su serie de siete pacientes diagnosticados con ATH, que en la citología preoperatoria cuatro pacientes fueron sugestivos de carcinoma papilar, dos sospechosos y uno positivo, en el estudio histopatológico pos cirugía dos pacientes tenían HTA microscópico, dos en uno o dos nódulos o en bocio multinodular y tres en nódulos solitarios.<sup>7</sup>

Ecográficamente se describen como nódulos sólidos redondeados hipoeoicos con halo, sin microcalcificaciones, hallazgos que no son

altamente sugestivos de malignidad.

El comportamiento del ATH es controversial, existen autores que apoyan que se trata de una variante del carcinoma papilar y otros sugieren que es un tumor benigno por el comportamiento no invasivo que presenta en la mayoría de los casos. En 1987 Carney y col describieron el comportamiento de 11 pacientes mujeres entre 27 y 72 años de edad (media 46 años) con ATH de tiroides, ninguno de los tumores tuvo recidiva ni metastizó en un seguimiento de 10 años como promedio.<sup>8</sup>

En el 2008 se estudió una serie de 119 adenomas trabeculares por un período de 20 años, en 118 no se observó recurrencia o metástasis solo un caso mostró invasión capsular y metástasis pulmonar.<sup>9</sup>

Sin embargo, existen reportes de casos que confirman la existencia de tumores malignos de tiroides con un patrón trabecular hialinizante.<sup>10,11</sup>

A nivel microscópico la neoplasia presenta estructuras trabeculares rectas y flexuosas, con componente hialino, el núcleo es redondeado con algunas seudoinclusiones y pueden verse cuerpos de Psammoma.<sup>12</sup>

Como antes se indicó, la positividad de membrana y granular citoplasmática para Ki-67 es bastante constante en el adenoma trabecular hialinizante, no se evidencia en otros tumores tiroideos. Estos tumores son positivos para tiroglobulina, transcription termination factor 1 (TTF-1) y citoqueratinas, excepto para la CK-19, que es negativa o mínima en comparación con el carcinoma papilar de tiroides, que es fuertemente positivo para este marcador. No expresan calcitonina 17 y la tinción con rojo Congo es negativa. La expresión de galectina 3 es negativa o débilmente positiva en la mayoría de los ATH, en aquellos casos en que es positiva, es difusa y de predominio citoplasmático.<sup>13,14</sup>

El ATH es una entidad poco frecuente, de comportamiento generalmente benigno. Sin embargo, su similitud con el carcinoma medular y sobre todo con el carcinoma papilar hace necesario el reconocimiento de esta rara entidad para evitar falsos diagnósticos.

## REFERENCIAS BIBLIOGRÁFICAS

1. Díaz Acosta JC, Forero Porras PL, Guarín

Supelano DA, Alarcón Tarazona ML, Rangel Cantillo D. Tumor trabecular hialinizante de glándula tiroides: un reto diagnóstico, a propósito de un caso. Rev Univ Ind Santander Salud [revista en Internet]. 2014 [ cited 27 Feb 2017 ] ; 46 (2): [aprox. 5p]. Available from: <http://www.redalyc.org/html/3438/343835709010/>.

2. Román-González A, Simón-Duque C, Camilo Pérez J, Vélez-Hoyo A. Adenoma trabecular hialinizante (ATH) de tiroides: reporte de dos casos. Gac Med Mex. 2016 ; 152: 111-5.

3. Scopa ChD. Histopathology of Thyroid Tumors. An Overview. HORMONES. 2004 ; 3 (2): 100-10.

4. Rothenberg HJ, Goellner JR, Carney JA. Hyalinizing trabecular adenoma of the thyroid gland: recognition and characterization of its cytoplasmic yellow body. Am J Surg Pathol. 1999 ; 23: 118-25.

5. Sola J, Ferri-Ñíguez B, Ruiz Maciá JA. Tumor trabecular hialinizante tiroideo: los «cuerpos paranucleares», otra forma aberrante de expresión de Ki-67 (MIB-1). Rev Esp Patol. 2009 ; 42 (1): 73-7.

6. Yeşim E, Özer M, Ali V, Sadık T, Gökhan İ, Müge T. Hyalinizing Trabecular Tumor of the Thyroid. Turkish Journal Pathology.. 2009 ; 25 (2): 44-6.

7. Evenson A, Mowschenson P, Wang H, Connolly J, Mendrinos S, Parangi S, Hasselgren PO. Hyalinizing trabecular adenoma—an uncommon thyroid tumor frequently misdiagnosed as papillary or medullary thyroid carcinoma. Am J Surg. 2007 ; 193 (6): 707-12.

8. Carney JA, Ryan J, Goellner JR. A Hyalinizing trabecular adenoma of the thyroid gland. J Surg Pathol. 1987 ; 11 (8): 583-91.

9. Gowrishankar ZS, Pai SA, Carney JA. Hyalinizing trabecular carcinoma of the thyroid gland. Histopathology. 2008 (52): 529-31.

10. González-Cámpora R, Fuentes-Vaamonde E, Hevia-Vázquez A, Otal-Salaverri C, Villar-Rodríguez JL, Galera-Davidson H. Hyalinizing trabecular carcinoma of the thyroid gland: report of two cases of follicular cell thyroid carcinoma with hyalinizing trabecular pattern. Ultrastruct Pathol. 1998 ; 22 (1): 39-46.

11. Kondo T, Nakazawa T, Terada N, Nakazawa K,

Kawasaki T, Mochizuki K, et al. Unusual thyroid carcinoma with excessive extracellular hyaline globules: a case of "hyalinizing papillary carcinoma". *Hum Pathol.* 2012 Jun ; 43 (6): 932-8.

12. Brunás O, González García M, Sarancone S, Novelli JL. Adenoma trabecular hialinizante: un tumor poco frecuente de la glándula tiroides. *Glánd Tir Paratir.* 2005 (14): 35-8.

13. Nasit J, Dhruva G. Hyalinizing trabecular tumor of the thyroid gland: A puzzling entity on fine needle aspiration cytology. *Clin Cancer Investig J.* 2014 ; 3: 108-11.

14. Gupta S, Modi S, Gupta V, Marwah N. Hyalinizing trabecular tumor of the thyroid gland. *J Cytol.* 2010 ; 27 (2): 63-5.