

## PRESENTACIÓN DE CASO

## Fractura luxación posterior de cadera. Presentación de un caso

### Posterior hip dislocation fracture. Case Presentation

Yaniel Truffin Rodríguez<sup>1</sup> Osmany Pérez Martínez<sup>1</sup>

<sup>1</sup> Hospital General Universitario Dr. Gustavo Aldereguía Lima, Cienfuegos, Cuba

**Cómo citar este artículo:**

Truffin-Rodríguez Y, Pérez-Martínez O. Fractura luxación posterior de cadera. Presentación de un caso. **Medisur** [revista en Internet]. 2019 [citado 2019 Oct 8]; 17(3):[aprox. 6 p.]. Disponible en: <http://www.medisur.sld.cu/index.php/medisur/article/view/3809>

**Resumen**

El tratamiento de las fracturas acetabulares es un área de la traumatología que se encuentra en continua mejoría. La calidad de la reducción acetabular es el factor más importante en la evolución a largo plazo de los pacientes. Generalmente dicha afección se presenta por traumatismos de alta energía y las lesiones asociadas son frecuentes. Se presenta el caso de un paciente masculino de 29 años, con antecedentes de salud anterior, atendido en el Hospital de Cienfuegos tras sufrir accidente del tránsito y presentar fractura intraarticular del tercio distal del radio derecho y una fractura luxación posterior de cadera derecha. Por lo complicado del procedimiento quirúrgico, se decidió la presentación del caso, que fue operado y seguido durante más de ocho semanas. En el momento del reporte el paciente se encuentra con carga de peso total y continúa en fase de rehabilitación.

**Palabras clave:** fracturas de cadera, luxación de la cadera, informes de casos

**Abstract**

The treatment of acetabular fractures is an area of traumatology which is in continuous improvement. The quality of acetabular reduction is the most important factor in the patients' long-term. Generally, this condition occurs due to high-energy trauma and its associated injuries are frequent. A case of a 29-year-old male patient, is presented with previous healthy history, attended at the Cienfuegos Hospital after suffering a traffic accident and presenting an intra-articular fracture of the distal third of the right radius and a fracture of the posterior right hip dislocation. Due to the surgical procedure complexity, it was decided to present the case, which was operated and followed for more than eight weeks. At the time of the report, the patient is under full weight and continues in the rehabilitation phase.

**Key words:** hip fractures, hip dislocation, case reports

**Aprobado: 2018-09-13 14:36:10**

**Correspondencia:** Yaniel Truffin Rodríguez. Hospital General Universitario Dr. Gustavo Aldereguía Lima. Cienfuegos. [annialh@jagua.cfg.sld.cu](mailto:annialh@jagua.cfg.sld.cu)

## INTRODUCCIÓN

El acetábulo es una cavidad hemisférica, situada en la cara lateral del hueso iliaco en la confluencia de sus tres porciones, ilion, isquion y pubis.<sup>(1)</sup>

Se encuentra recubierto en su mayor parte de cartílago articular y rodeado por una formación fibrocartilaginosa que es el labrum, este último aumenta su capacidad para contener la cabeza femoral. Está formado por dos columnas y dos paredes, anterior y posterior. Se distinguen cuatro cuadrantes: superior o techo, posterior y dos inferiores.<sup>(1)</sup>

Las fracturas acetabulares se producen generalmente por traumas de gran energía ya sea en sentido longitudinal del miembro inferior o bien en sentido lateral sobre el trocánter mayor. En ambos casos se produce impactación de la cabeza femoral sobre el acetábulo. La lesión resultante dependerá de la posición de la cadera al momento del impacto: abducción afectando el techo, abducción afectando el suelo, rotación interna afectando el muro posterior o rotación externa con lesión del muro anterior.<sup>(2,3)</sup>

La clasificación más empleada es la de Letournel y Judet basada en la zona fracturada, columna o pared, anterior o posterior; de esta manera se agrupan en tipos de fracturas simples y en tipos de fracturas asociadas.<sup>(2,3)</sup>

Otra clasificación empleada es la de Tile la cual las divide en fracturas no desplazadas y en fracturas desplazadas.<sup>(2,3)</sup>

Este tipo de lesiones se estudian mediante la radiografía de pelvis anteroposterior, se realizan también las proyecciones de Judet. La inclusión de la cadera contralateral en dichas proyecciones radiológicas es esencial para evaluar la simetría de contornos, determinar posibles variaciones individuales y además nos permite determinar la anchura normal del cartílago articular.<sup>(2,3)</sup>

Así mismo la tomografía es una herramienta de gran valor en la evaluación de estos casos pues permiten detallar la geometría de la lesión, lo cual favorece el proceso de planificación del tratamiento definitivo.<sup>(2,3)</sup>

Existen dos factores fundamentales a tener en cuenta a la hora de tratar una fractura acetabular.<sup>(4)</sup>

- A. Tipo de fractura.
- B. Paciente.

El tratamiento conservador consiste en tracción esquelética de tres a seis semanas seguida por un periodo de descarga de tres meses, algunos autores proponen el reposo en cama sin tracción y la deambulacion a partir de la quinta semana con inicio de la carga a partir del tercer mes.

El tratamiento conservador descrito estaría indicado en:

- A. Fracturas simples sin desplazamiento o con un desplazamiento inferior a 2mm.
- B. Fracturas de la columna anterior que solo afectan a los cuernos anteriores del acetábulo.
- C. Fracturas transversas bajas o infratectales.
- D. Fracturas de ambas columnas con congruencia articular, sin desplazamiento importante de la pared posterior.<sup>(4)</sup>

El tratamiento quirúrgico estaría indicado en las siguientes condiciones:

- A. Fracturas inestables: serían aquellas con inestabilidad posterior de cadera.
- B. Fracturas con incongruencia articular superior a los 2mm, que presenten un índice de cobertura acetabular para el arco medial y posterior inferior a 30 grados en cualquiera de las proyecciones e inferior a 20 grados para el arco anterior.
- C. Fracturas con inestabilidad anterior de cadera.
- D. Fracturas desplazadas del techo.
- E. Fracturas desplazadas de ambas columnas con disgregación de los fragmentos en diferentes planos.
- F. Fracturas con fragmentos intraarticulares que puedan bloquearla reducción anatómica e impedir una función normal de la cadera.
- G. Fracturas parcelares de la cabeza femoral asociada a inestabilidad e

incongruencia articular.

La cirugía urgente estaría indicada en las condiciones siguientes<sup>(5-8)</sup>

- A. Luxaciones irreductibles.
- B. Aparición de déficit neurológico progresivo tras la reducción.
- C. Presencia de lesión vascular asociada.
- D. Fracturas abiertas.

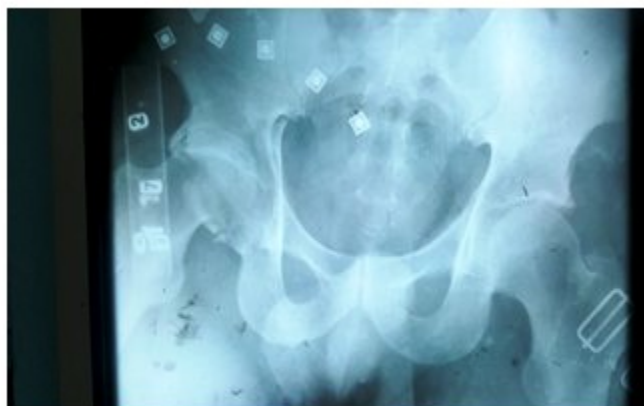
El paciente que se presenta en nuestro trabajo es portador de una grave lesión acetabular imposible de tratar por métodos conservadores, atendiendo a la baja frecuencia que tenemos en nuestro centro de lesiones de esta magnitud y dada la complejidad que conlleva su tratamiento

quirúrgico creemos sea prudente compartir nuestra pequeña experiencia en este campo.

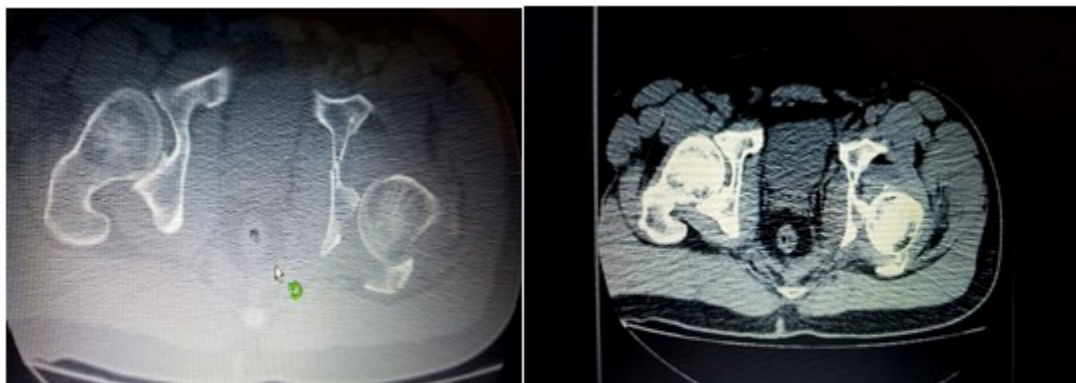
### PRESENTACIÓN DEL CASO

Paciente masculino, de 29 años, con antecedentes de salud anterior, atendido en el Hospital Gustavo Aldereguía Lima, de Cienfuegos, tras sufrir accidente del tránsito.

Dicho paciente fue atendido en el momento de su recepción en el área de código rojo, se valoró y se siguió el protocolo vigente para la atención de los pacientes politraumatizados implementado en nuestro centro. Se realizaron radiografías de las zonas afectadas, incluida una tomografía de la pelvis ósea. (Figuras 1,2 y 3).



**Figura 1.** Imagen radiográfica anteroposterior de pelvis ósea donde se observa la fractura luxación posterior de la cadera derecha.



**Figuras 2 y 3.** Imágenes tomográficas de pelvis ósea con cortes a 3mm, en ambas imágenes de los cortes tomográficos realizados se pueden observar la fractura de la columna y pared posteriores así como la presencia de una luxación posterior de la cadera derecha.

Tras su control en dicha área se diagnosticó una fractura intraarticular del tercio distal del radio derecho y una fractura luxación posterior de cadera derecha.

Tras la estabilización hemodinámica del paciente se valoró su condición con el Servicio de Anestesiología y Reanimación, para comenzar el tratamiento de urgencia de las lesiones constatadas.

En la sala operatoria se realizó la reducción e inmovilización con yeso de la fractura del extremo distal del radio y se realizó la reducción cerrada de la luxación posterior de cadera, además se colocó una tracción esquelética supracondilea con 8 kg de peso.

El paciente presentaba una fractura inestable acetabular con compromiso de la pared y columna posterior, con lesión del techo acetabular.

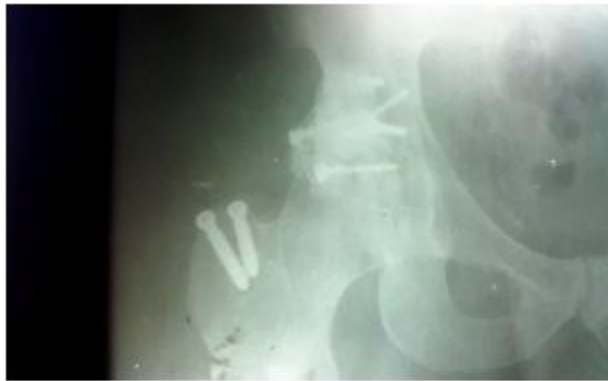El caso fue discutido en colectivo y tras exponer todas las características de la lesión se decidió realizar la estabilización a cielo abierto de las lesiones acetabulares existentes para lograr

contener la cabeza femoral en su sitio de manera satisfactoria y poder obtener una organización acetabular satisfactoria.

Atendiendo a las características de la fractura y tras valorar cuidadosamente los estudios imagenológicos al séptimo día del evento traumático, el paciente fue sometido a una intervención quirúrgica con el objetivo de estabilizar la lesión acetabular existente, para ello se empleó una vía de abordaje posterior de Kocher -Langembach.

Dicha vía de abordaje es de elección en fracturas de la columna o pared posterior y con la realización de una osteotomía trocantérica se ofreció una amplia exposición de la zona afectada. Se realizó el abordaje posterior mencionado y la síntesis de las lesiones acetabulares mediante la combinación de tornillos y cerclaje, también fue preciso emplear cemento quirúrgico en una porción de la pared posterior para brindar mayor fortaleza a la osteosíntesis realizada.

Después se realizó rayos X. (Figura 4).

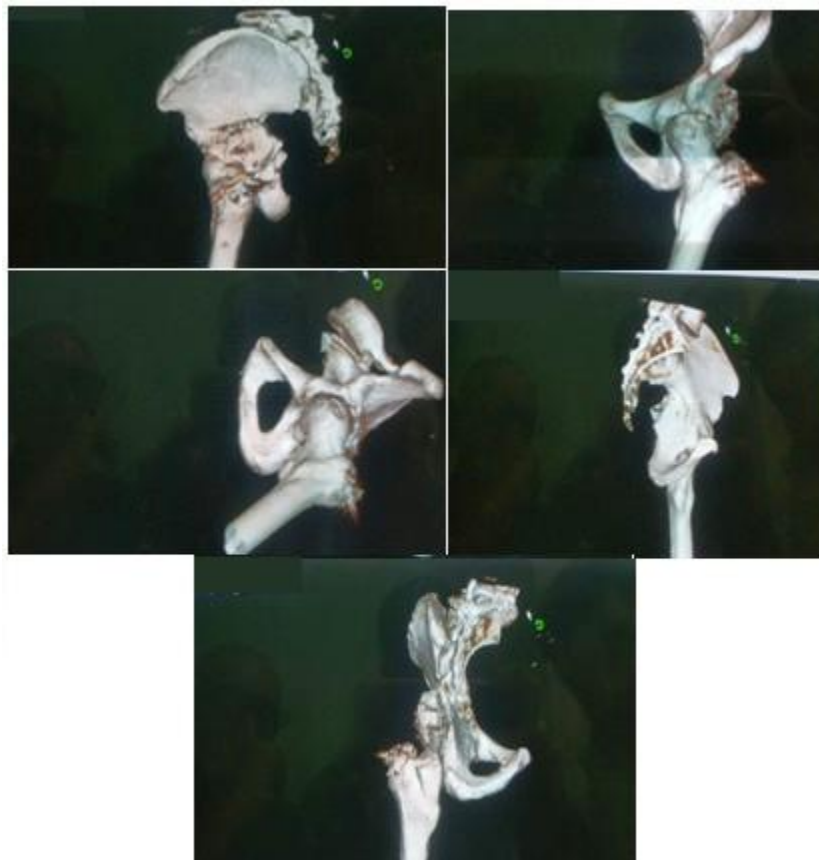

**Figura 4.** Imagen radiográfica de la cadera afectada, después de realizada la cirugía. Se muestran los tornillos y el alambre de cerclaje empleados en la reconstrucción acetabular así como los tornillos empleados para la fijación del trocánter mayor.

Durante la exploración quirúrgica se constató la presencia de gran lesión del muro y pared posterior, con zonas de gran conminución; en el fondo acetabular existían fragmentos que fueron retirados, la exploración de la cabeza femoral nos mostró daños a nivel del cartílago articular y la desinserción del ligamento redondo.

Tras la cirugía se colocó nuevamente la tracción esquelética por un periodo de dos semanas con un peso de 5 Kg para impedir una sobrecarga de la síntesis realizada por presión de la cabeza femoral contra el muro y pared posterior.

Se obtuvo una reducción de la fractura. (Figuras 5 a 9).



**Figuras 5 a 9.** Reconstrucciones en 3D realizadas tras la cirugía con el objetivo de mostrar la reducción obtenida con el tratamiento quirúrgico realizado.

El paciente se mantuvo por un periodo de tres meses en descarga tras los cuales comenzó con apoyo parcial con seguimiento radiológico mensual por un periodo de ocho semanas.

Actualmente se encuentra con carga de peso total y continúa en fase de rehabilitación.

## DISCUSIÓN

Son conocidas las complicaciones que se pueden esperar tras sufrir este tipo de lesiones, en estos casos la cirugía oportuna y justificada brinda la posibilidad de extender la vida útil de la articulación proporcionándoles a los pacientes una función aceptable del miembro lesionado.

Este tipo de lesión está frecuentemente asociado con resultados funcionales pobres, a pesar de ello es necesario realizar el tratamiento oportuno con el objetivo de favorecer en lo posible la función futura de la articulación coxofemoral. Además se debe tener en cuenta que tras un

tratamiento adecuado debemos esperar mejores resultados funcionales de modo general; es sabido que muchos de estos casos desarrollan de manera inequívoca una artrosis postraumática las cuales finalizan con la colocación de una prótesis total de cadera, a pesar de ello, el tratamiento aceptable de estas lesiones acetabulares complejas permiten al menos extender la viabilidad de las estructuras biológicas de nuestros pacientes alargando de esta manera las cirugías protésicas.

### Conflicto de intereses:

Los autores declaran que no tienen conflicto de intereses.

### Contribución de autoría:

Los autores participaron en la atención del caso, en la búsqueda de información y redacción del trabajo.

### Financiación:

Hospital General Universitario Dr. Gustavo

Aldereguía Lima. Cienfuegos.

## REFERENCIAS BIBLIOGRÁFICAS

1. Tile M. Fractures of the pelvis and acetabulum. Baltimore: Williams and Wilkins; 1984.
2. Álvarez López A, García Lorenzo Y, Casanova Morote C. Clasificación de las fracturas del acetábulo. Rev Cubana Ortop Traumatol [revista en Internet]. 2006 [ cited Abr 7 ]; 20 (2): [aprox. 9 p]. Available from: <http://scielo.sld.cu/pdf/ort/v20n2/ort09206.pdf>.
3. Durkee NJ, Jacobson J, Jamadar D, Karunakar MA, Morag Y, Hayes C. Classification of Common Acetabular Fractures: Radiographic and CT appearances. Am J Roentgenol. 2006 ; 187 (4): 915-25.
4. Mifsut Miedes D, Ríos J, Gomar Sancho F. Resultados del tratamiento conservador en las fracturas acetaburales del anciano. Rev Esp Cir Osteoar. 2012 ; 47 (251): 107-11.
5. Kistler BJ, Sagi HC. Reduction of the posterior column in displaced acetabulum fractures through the anterior intrapelvic approach. J Orthop Trauma. 2015 ; 29 Suppl 2: S514-9.
6. Firoozabadi R, Swenson A, Kleweno C, Routt MC. Cell saver use in acetabular surgery: does approach matter?. J Orthop Trauma. 2015 ; 29 (8): 349-53.
7. Bogdan Y, Tornetta P, Jones C, Gilde AK, Schemitsch E, Vicente M, et al. Neurologic injury in operatively treated acetabular fractures. J Orthop Trauma. 2015 ; 29 (10): 475-8.
8. Rommens PM, Gimenez MV, Hessmann MH. Posterior wall fractures. Eur J Trauma. 2000 ; 26: 144-54.