

## PRESENTACIÓN DE CASO

**Embarazo posterior a cirugía conservadora del útero ante hemorragia obstétrica postparto. Presentación de un caso****Pregnancy after conservative surgery of the uterus after postpartum obstetric hemorrhage. Presentation of a case**Yoan Hernández Cabrera<sup>1</sup>  Jorge Luis Díaz Puebla<sup>1</sup>  Claudia Pilar Soler Morfa<sup>1</sup>  Marioly Ruiz Hernández<sup>2</sup> <sup>1</sup> Hospital General Universitario Dr. Gustavo Aldereguía Lima, Cienfuegos, Cienfuegos, Cuba<sup>2</sup> Hospital Pediátrico Universitario Paquito González Cueto, Cienfuegos, Cienfuegos, Cuba**Cómo citar este artículo:**

Cabrera Y, Díaz-Puebla J, Soler-Morfa C, Ruiz-Hernández M. Embarazo posterior a cirugía conservadora del útero ante hemorragia obstétrica postparto. Presentación de un caso. **Medisur** [revista en Internet]. 2020 [citado 2020 Sep 7]; 18(4):[aprox. 6 p.]. Disponible en: <http://www.medisur.sld.cu/index.php/medisur/article/view/4551>

**Resumen**

El embarazo es un proceso natural que debe concebirse sin complicaciones; sin embargo, los desenlaces obstétricos fatales en gestaciones previas, son marcadores importantes de un riesgo incrementado de morbilidad materna y perinatal en los próximos embarazos. La hemorragia obstétrica postparto es una de las más frecuentes y severas complicaciones del periparto; como una alternativa terapéutica útil en esos casos, el manejo quirúrgico conservador de útero permite mantener la fertilidad en mujeres con paridad no satisfecha, y mejorar su calidad de vida, aunque en muchas ocasiones, por causas diversas, esto no es posible. Se presenta el caso de una paciente de 26 años de edad, con historia obstétrica de tres embarazos, un parto y un aborto (provocado); y el antecedente de complicación obstétrica hemorrágica en embarazo anterior por atonía uterina, la cual requirió tratamiento quirúrgico conservador con técnicas combinadas (suturas compresivas de Hayman, Ho-Cho y ligadura bilateral de las arterias uterinas). Dos años después, acudió a los servicios obstétricos con gestación de 16 semanas (alto riesgo obstétrico). Este artículo tiene el objetivo de exponer el informe de una paciente en la que se logró la concepción de un embarazo posterior a la realización de cirugía conservadora del útero.

**Palabras clave:** Embarazo, hemorragia postparto, procedimientos quirúrgicos obstétricos, tratamiento conservador

**Abstract**

Pregnancy is a natural process that must be conceived without complications; however, fatal obstetric outcomes in previous pregnancies are important markers of an increased risk of maternal and perinatal morbidity and mortality in future pregnancies. Postpartum obstetric hemorrhage is one of the most frequent and severe complications of the peripartum; As a useful therapeutic alternative in these cases, conservative surgical management of the uterus allows fertility to be maintained in women with unsatisfied parity, and improves their quality of life, although in many cases, for various reasons, this is not possible. The case of a 26-year-old patient is presented, with an obstetric history of three pregnancies, one delivery and one abortion (provoked); and a history of hemorrhagic obstetric complication in previous pregnancy due to uterine atony, which required conservative surgical treatment with combined techniques (Hayman, Ho-Cho compression sutures and bilateral ligation of the uterine arteries). Two years later, she attended obstetric services with a 16-week gestation (high obstetric risk). This article aims to present the report of a patient in whom the conception of a pregnancy was achieved after performing conservative surgery on the uterus.

**Key words:** Pregnancy, postpartum hemorrhage, obstetric surgical procedures, conservative treatment

**Aprobado: 2020-05-13 10:16:35**

**Correspondencia:** Yoan Hernández Cabrera. Hospital General Universitario Dr. Gustavo Aldereguía Lima. Cienfuegos [yoan.hernandez@gal.sld.cu](mailto:yoan.hernandez@gal.sld.cu)

## INTRODUCCIÓN

El embarazo es un proceso natural que debe concebirse sin complicaciones; sin embargo, la presencia de desenlaces obstétricos fatales en gestaciones previas, ya sea durante el embarazo, el parto o el puerperio, son marcadores importantes que indican un riesgo incrementado de morbilidad materna y perinatal en los próximos embarazos.<sup>(1,2,3)</sup>

Múltiples son las complicaciones que ocurren en el proceso de la gestación y del parto. Según estimaciones de la Organización Mundial de la Salud (OMS), la hemorragia obstétrica posparto (HPP) es una de las más frecuentes y severas, presentes en el 10,5 % de los nacimientos a nivel mundial, lo que en números absolutos representa una cifra de 13 795 000 mujeres que experimentan dicha complicación cada año. En Latinoamérica, constituye la segunda causa de mortalidad materna, con una incidencia de 20,8 %.<sup>(4,5)</sup>

La HPP contribuye en un 40 % a la morbilidad materna extremadamente grave y a la discapacidad a largo plazo, que en sus formas más graves afecta notablemente la fecundidad y la calidad de vida de la mujer en la etapa reproductiva. La infertilidad secundaria que pudiera provocar esta entidad obstétrica, por sí misma no significa una amenaza para la salud física, pero sí puede tener un serio impacto en la salud mental personal y familiar. Una fecundidad deteriorada por tratamientos quirúrgicos del útero, puede afectar por igual a hombres y mujeres, debido al considerable sufrimiento que suele producir.<sup>(4,5,6)</sup>

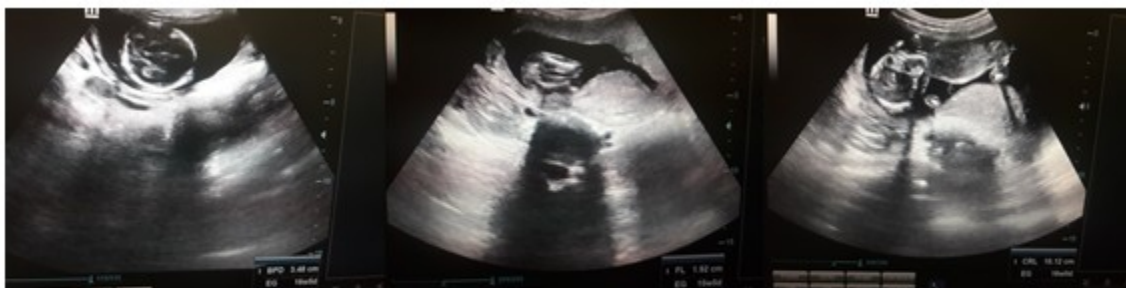Clásicamente el algoritmo de manejo de la HPP comenzaba con el tratamiento médico, y de no resultar este, la opción terapéutica disponible era la histerectomía obstétrica. Desde hace algunos años los protocolos internacionales coinciden en un paso intermedio: el tratamiento quirúrgico conservador del útero, que permiten mantener la fertilidad en mujeres con paridad no satisfecha y mejorar su calidad de vida.<sup>(7)</sup>

El manejo quirúrgico conservador de útero constituye una alternativa terapéutica útil en la HPP, ya que reduce la hemorragia en más del 50 % de los casos, así como el riesgo de morbilidad materna y perinatal. Se describen como las más comunes, las medidas compresivas intrauterinas, la realización de suturas compresivas, las ligaduras o devascularizaciones arteriales y la embolización arterial; sin embargo, no están exentas de complicaciones hemorrágicas, sépticas y tromboembólicas, así como de necrosis y sinequias uterinas que ponen en riesgo la vida y la fertilidad de las pacientes.<sup>(8,9,10)</sup>

En Cuba fueron introducidas estas técnicas en el año 2016; y en ese mismo año se comenzaron a aplicar en Cienfuegos, con resultados satisfactorios en el parto. Este artículo tiene el objetivo de exponer el informe de una paciente en la que se logró la concepción de un embarazo, luego de habersele realizado cirugía conservadora del útero ante HPP.

## PRESENTACIÓN DEL CASO

Se presenta el caso de una paciente de 26 años de edad, con historia obstétrica de gesta 3 partos 1 (eutócico), abortos 1 (provocado); con el antecedente de complicación obstétrica hemorrágica en embarazo anterior, por lo cual requirió tratamiento quirúrgico conservador. Con un periodo intergenésico de dos años, acudió a los servicios obstétricos con síntomas y signos de embarazo, amenorrea de aproximadamente 16 semanas, y sensación de pesadez en bajo vientre. Al examen físico se constató un aumento de volumen en hipogastrio, que podía corresponderse con una altura uterina de aproximadamente 15 centímetros; mediante el tacto vaginal se confirmó útero grávido de aproximadamente 16 semanas de gestación; y la ecografía obstétrica confirmó feto único, con latidos cardíacos presentes, placenta y líquido amniótico normal, así como mediciones fetales que correspondían aproximadamente con dicho tiempo de gestación. (Figura 1).



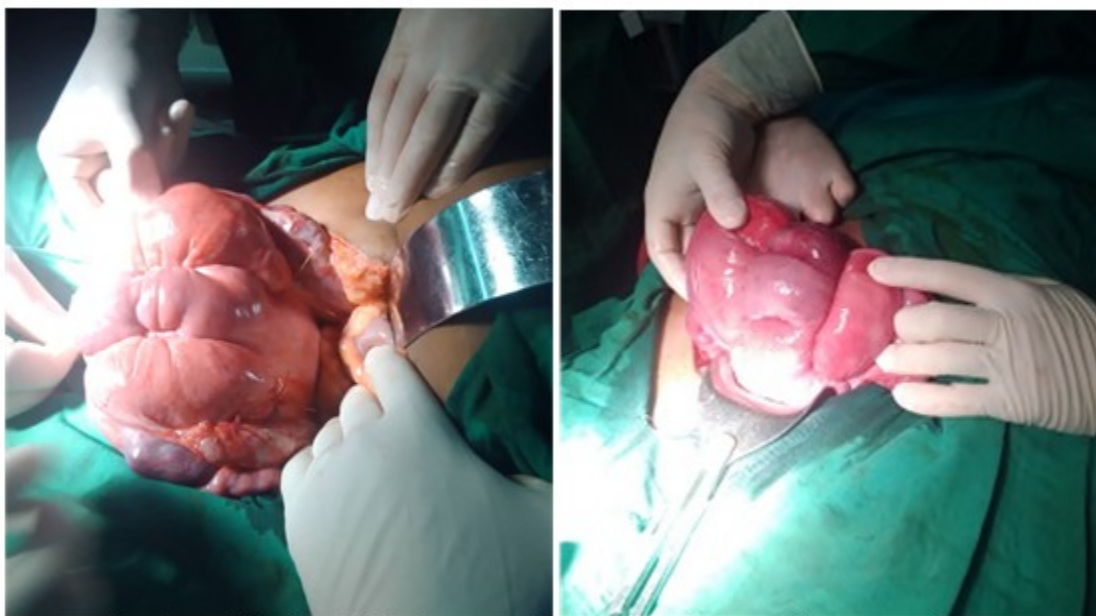
**Figura 1.** Secuencia de imágenes de la ecografía obstétrica diagnóstica. Diámetro biparietal (BPD, del inglés *biparietal diameter*) de 34 mm- 16.0 semanas, longitud del fémur (FL, del inglés *femur length*) 19 mm-15.5 semanas y longitud céfalo-caudal (CRL, del inglés *crown-rump length*) 101 mm-16 semanas.

En embarazo previo, con edad gestacional de 40 semanas, ingresó en el servicio de partos y parto con diagnóstico de rotura prematura de membranas (RPM), con líquido amniótico meconial para interrupción del embarazo mediante la inducción con oxitocina.

Valoración de riesgo materno fetal: paciente nulípara, talla límite (1,50 cm), feto clínicamente grande, riesgo de sepsis, riesgo de asfixia fetal, riesgo de conflicto mecánico, paciente candidata a sangrar, posible quirúrgica y riesgo de enfermedad tromboembólica.

El examen físico reveló como datos positivos: bioparámetros en límites normales, útero grávido con altura uterina de 39 cm, presentación cefálica, dorso izquierdo, movimientos fetales referidos, dinámica uterina de 1 en 10 minutos de 30 segundos de duración, tono uterino normal y frecuencia cardíaca fetal de 142 latidos por minutos. Mediante especuloscopia se constató cuello permeable, con salida de líquido amniótico meconial fluido a través de orificio cervical

externo y test de Bishop de 8 puntos. Durante la inducción del parto, existió conservación del bienestar materno-fetal, el patrón contráctil se mostró en correspondencia con la etapa del proceso inductivo y la progresión del trabajo de parto y descenso de la presentación fue adecuada, produciéndose parto eutócico a las seis horas del comienzo de la inducción. Se extrajo recién nacido femenino con test de Apgar 8/9 y peso de 4320 g. Se constató hemorragia obstétrica mayor por atonía uterina (pérdida aproximada del 40 % de la volemia). Se activó la Comisión Materna Extremadamente Grave (CMEG), y se comenzó con el tratamiento medicamentoso, protocolo de transfusión masiva y el uso de balón endouterino, los cuales no fueron efectivos para resolver el cuadro hemorrágico. Se decidió realizar laparotomía exploradora y cirugía conservadora del útero mediante técnicas quirúrgicas combinadas (suturas compresivas de Hayman, de Ho-Cho y ligadura bilateral de las arterias uterinas). Se logró la contractilidad uterina y disminución del sangrado en el propio acto quirúrgico. (Figura 2).

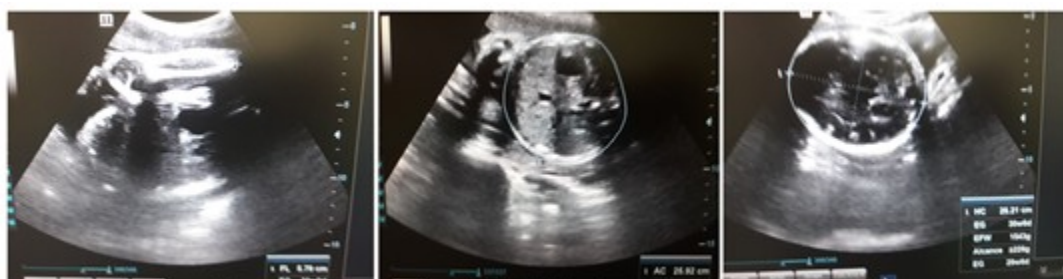

**Figura 2.** Útero luego de la aplicación de técnicas quirúrgicas conservadoras ante la hemorragia obstétrica.

Finalizó el procedimiento sin otras complicaciones, con estabilidad hemodinámica de la paciente, y luego de ser evaluada por la CMEG, fue trasladada a Unidad de Cuidados Intensivos Polivalentes (UCIP), para mejor seguimiento del bienestar materno. Se indicó profilaxis antimicrobiana de amplio espectro y de la enfermedad tromboembólica. La evolución clínica de la púerpera fue satisfactoria y la paciente fue egresada del hospital a los diecisiete días después del parto sin otras complicaciones.

La gestación que la trajo en un segundo

momento a los servicios obstétricos, constituyó un resultado importante. Se consideró como de alto riesgo obstétrico, y se realizaron orientaciones específicas para el seguimiento en la atención prenatal, al existir altas probabilidades de morbimortalidad perinatal. La evolución clínica ha sido favorable hasta el tercer trimestre, sin patologías propias o asociadas al embarazo, y con curvas de peso, tensión arterial y de altura uterina acordes al período de gravidez. Se realizó ecografía obstétrica correspondiente al período gestacional, que confirmó el completo bienestar materno fetal. (Figura 3).



**Figura 3.** Imágenes de la ecografía realizada al término del primer trimestre de la gestación.



## DISCUSIÓN

La realización de técnicas quirúrgicas conservadoras del útero ante la HPP, aunque conservan la funcionabilidad reproductiva, en muchas ocasiones no garantiza la plena salud sexual reproductiva de la mujer, ya que se ven comprometidos el bienestar físico, mental, social y así como la posibilidad de procrear nuevamente.<sup>(11)</sup>

La concepción de un embarazo normal posterior a la aplicación de estas técnicas conservadoras del útero, es posible cuando estén intactas las condiciones anatómicas y fisiológicas del aparato reproductor femenino; el cual no estaría exento de complicaciones durante la gestación, el parto y el puerperio; tales como: el aborto, la muerte fetal intrauterina, la amenaza de parto inmaduro y/o pretérmino, rotura prematura de membrana, rotura uterina, placenta previa, desprendimiento prematuro de la placenta normo inserta y la HPP.

Todas estas entidades en sus formas más graves acarrear la hemorragia obstétrica mayor, complicación ocurrida en gestación previa del caso que se presenta. Esta entidad se define como cualquier sangramiento del período gestacional o puerperio (hasta seis semanas), con independencia del tiempo de gestación, la cantidad estimada, el modo del parto, el valor del hematocrito y la necesidad de transfundir, que se acompañe de signos clínicos de hipoperfusión periférica aguda, representando la atonía uterina el 70 % de las causas hemorrágicas del postparto.<sup>(12)</sup>

En la literatura especializada se publican varios artículos que describen casos de pacientes con HPP, que fueron tratadas con éxito mediante suturas compresivas; sin embargo, existen pocas evidencias relacionadas con la concepción de un embarazo normal posterior a su realización. El basamento científico de estas técnicas radica la tensión quirúrgica mantenida del útero para controlar el sangrado mediante la compresión mantenida de las ligaduras vivientes de Pinard; ello puede deformar la cavidad uterina, provocar sinequias e interferir en la fertilidad de la mujer a pesar de la conservación del órgano reproductor femenino.<sup>(12,13,14)</sup>

Las técnicas quirúrgicas conservadoras combinadas ante la HPP, se realizan de manera escalonada cuando no son efectivas individualmente para coadyuvar el sangrado. Las suturas compresivas del útero reducen en un 50 % el cuadro hemorrágico, aplicándose

inicialmente en este caso, la sutura compresiva de Arulkumaran-Hayman descrita en el año 2002 y basada en la técnica de B-Lynch, con algunas modificaciones a la anterior, que la hacen más sencilla y con beneficios superiores para la paciente. En un segundo momento se aplicaron los puntos hemostáticos de Ho-Cho, técnica más compleja basada en puntos hemostáticos a nivel del cuerpo uterino, en forma de cuadros en sus cuatro cuadrantes, que adhieren la pared uterina anterior con la posterior, teniendo como principal secuela las sinequias uterinas que pudieran interferir de manera significativa en la futura fertilidad de la mujer.<sup>(15,16,18)</sup>

Las técnicas quirúrgicas vasculares son otras de las alternativas quirúrgicas ante la HPP. Se realizó la devascularización progresiva de ambas arterias uterinas (triple ligadura), luego de la aplicación de las suturas compresivas, que mejoraron la contractilidad uterina, pero no la hemostasia deseada. Este proceder vascular se aplicó mediante las suturas de O'Leary, que consiste en la transfixión con puntos simples desde el borde lateral del útero a nivel del segmento inferior penetrando en el miometrio, paso a paso, a intervalos de diez minutos entre una y otra para visualizar y comprobar el resultado hemostático. Finaliza el procedimiento quirúrgico con la combinación de técnicas quirúrgicas conservadoras, logrando estabilidad hemodinámica y traslado de la paciente a UCIP.<sup>(18)</sup>

En el caso presentado, fue posible la concepción de un embarazo posterior a la realización de cirugía conservadora del útero ante HPP, mediante técnicas quirúrgicas combinadas, lo cual las evidencia como medidas terapéuticas efectivas ante esta complicación hemorrágica del periparto, con alguna probabilidad, para las pacientes que lo deseen, de futuros embarazos.

**Conflicto de intereses:** No existen.

**Contribución de autores:** Idea conceptual: Yoan Hernández Cabrera; revisión bibliográfica: Jorge Luis Díaz Puebla, Claudia Pilar Soler Morfa, Marioly Ruiz Hernández; análisis y confección del informe del caso: Yoan Hernández Cabrera, Jorge Luis Díaz Puebla, Claudia Pilar Soler Morfa, Marioly Ruiz Hernández; revisión crítica del trabajo: Yoan Hernández Cabrera, Jorge Luis Díaz Puebla.

**Financiación:** Hospital General Universitaria Dr.

Gustavo Aldereguía Lima, Cienfuegos.

## REFERENCIAS BIBLIOGRÁFICAS

1. Suárez JA, Gutiérrez M, Quincose M, Gómez Y. Las buenas prácticas clínicas como elemento fundamental en el manejo de la morbilidad materna extremadamente grave. *Rev Cubana Obstet Ginecol* [revista en Internet]. 2016 [ cited 22 Jun 2019 ]; 42 (4): [aprox. 9p]. Available from: [http://scielo.sld.cu/scielo.php?script=sci\\_arttext&pid=S0138-600X2016000400002&lng=es](http://scielo.sld.cu/scielo.php?script=sci_arttext&pid=S0138-600X2016000400002&lng=es).
2. Cárdenas R, Domínguez A, Torres KL, Abull AO, Pérez JA. Factores de riesgo de la morbilidad materna crítica en embarazadas de Las Tunas. *Revista Electrónica Dr. Zoilo E. Marinello Vidaurreta* [revista en Internet]. 2016 [ cited 22 Jun 2019 ]; 41 (10): [aprox. 12p]. Available from: [http://revzoilomarinellosld.cu/index.php/zmv/articula/view/772/pdf\\_340](http://revzoilomarinellosld.cu/index.php/zmv/articula/view/772/pdf_340).
3. Organización Mundial de la Salud. Recomendaciones de la OMS para la prevención y el tratamiento de la hemorragia posparto [Internet]. Ginebra: OMS; 2014. [ cited 19 Abr 2016 ] Available from: [http://apps.who.int/iris/bitstream/10665/141472/1/9789243548500\\_spa.pdf](http://apps.who.int/iris/bitstream/10665/141472/1/9789243548500_spa.pdf).
4. Sandoval FA, Hinojosa JC, Reyes MU, Sandoval D, Lorca G, Mendoza E, et al. Tratamiento de la hemorragia posparto con condón hidrostático intrauterino. *Ginecol Obstet Mex* [revista en Internet]. 2016 [ cited 6 Feb 2018 ]; 84 (4): [aprox. 16p]. Available from: <http://www.medigraphics.com/pdfs/ginobsmex/gom-2016/gom164f.pdf>.
5. Scasso LJ, Sosa C, Verde E, Briozzo L, Alonso J. Tratamiento conservador en la hemorragia posparto refractaria al tratamiento médico. Sutura de B-Lynch. *Rev Méd Urug* [revista en Internet]. 2010 [ cited 1 Feb 2018 ]; 26 (3): [aprox. 10p]. Available from: [http://www.scielo.edu.uy/scielo.php?script=sci\\_arttext&pid=S1688-03902010000300008](http://www.scielo.edu.uy/scielo.php?script=sci_arttext&pid=S1688-03902010000300008).
6. Botella J, Clavero JA. Infección Genital. Infección Genital Baja. In: *Tratado de Ginecología. Fisiología, Obstetricia, Perinatología, Ginecología, Reproducción*. 14 ed. Madrid: Editorial Díaz de Santos; 1993. p. 987-1002.
7. Hernández Y, Díaz J, Abreus A, Ruiz M. Aplicación del Balón de Bakri ante hemorragia obstétrica postparto. Presentación de un caso. *Medisur* [revista en Internet]. 2019 [ cited 23 Ene 2020 ]; 17 (5): [aprox. 5p]. Available from: <http://www.medisur.sld.cu/index.php/medisur/article/view/3965/2943>.
8. Mostfa AA, Zaitoun MM. Safety pin suture for management of atonic postpartum hemorrhage. *ISRN Obstet Gynecol*. 2012 ; 2012: 405-795.
9. Belfort AM. Overview of postpartum hemorrhage [Internet]. Riverwoods: Uptodate; 2020. [ cited 13 May 2020 ] Available from: <https://www.uptodate.com/contents/overview-of-postpartum-hemorrhage/print>.
10. Nápoles D. Consideraciones prácticas sobre la hemorragia en el parto. *MEDISAN* [revista en Internet]. 2012 [ cited 20 Jul 2016 ]; 16 (7): [aprox. 30p]. Available from: [http://scielo.sld.cu/scielo.php?script=sci\\_arttext&pid=S1029-30192012000700013&lng=es](http://scielo.sld.cu/scielo.php?script=sci_arttext&pid=S1029-30192012000700013&lng=es).
11. Khanna J, Van Look PFA, Griffin PD. Reproductive Health: a key to a brighter future: biennial report: 1990-1991 [Internet]. Geneva: WHO; 1992. [ cited 20 Jul 2016 ] Available from: <https://apps.who.int/iris/bitstream/handle/10665/38595/924156153X.pdf?sequence=1&isAllowed=y>.
12. Hernández Y, Cepero L, Ruiz M. Aplicación de suturas compresivas de Hayman ante hemorragia obstétrica postparto. Presentación de un caso. *Medisur* [revista en Internet]. 2017 [ cited 2 Abr 2017 ]; 15 (2): [aprox. 6p]. Available from: <http://medisur.sld.cu/index.php/medisur/article/view/3378/2284>.
13. Patino LM, Jiménez MV, Pérez S. Histerectomía obstétrica: caracterización epidemiológica en un hospital de segundo nivel. *Revista Salud Quintana Roo* [revista en Internet]. 2014 [ cited 16 May 2017 ]; 7 (28): [aprox. 9p]. Available from: <http://salud.qroo.gob.mx/revista/revistas/28/2.pdf>.
14. Calvo O, Rosas E, Vázquez J, Hernández J. Histerectomía obstétrica en el Hospital General Dr. Aurelio Valdivieso, Oaxaca, México. *Rev Chil Obstet Ginecol* [revista en Internet]. 2016 [ cited 16 May 2017 ]; 81 (6): [aprox. 12p]. Available from: [https://scielo.conicyt.cl/scielo.php?script=sci\\_arttext&pid=S0717-75262016000600004](https://scielo.conicyt.cl/scielo.php?script=sci_arttext&pid=S0717-75262016000600004).

15. Casas R, Pérez L, Chicangana GA. Frecuencia, indicaciones y complicaciones de la histerectomía obstétrica en el Hospital Universitario San José de Popayan, 2006-2010. Rev Colomb Obstet Ginecol [revista en Internet]. 2013 [ cited 16 May 2017 ]; 64 (2): [aprox. 9p]. Available from: <https://revista.fecolsog.org/index.php/rcog/article/view/119>.
16. B-Lynch C, Coker A, Lawal AH, Abu J, Cowen MJ. The B-Lynch surgical technique for the control of massive postpartum haemorrhage: an alternative to hysterectomy? Five cases reported. Br J Obstet Gynecol. 1997 ; 104 (3): 372-5.
17. Marasinghe JP, Condous G, Seneviratne HR, Marasinghe U. Modified anchored B-Lynch uterine compression suture for post partum bleeding with uterine atony. Acta Obstet Gynecol Scand. 2011 ; 90 (3): 280-3.
18. Hernández Y, Ruiz M. Cirugía conservadora de útero. Una alternativa terapéutica ante la hemorragia obstétrica posparto. Medisur [revista en Internet]. 2016 [ cited 2 Abr 2017 ]; 14 (5): [aprox. 2p]. Available from: <http://medisur.sld.cu/index.php/medisur/article/view/3360/2128>.