

PRESENTACIÓN DE CASO

Síndrome de Wiskott-Aldrich asociado a absceso de la glándula tiroides. Informe de caso

Wiskott-Aldrich syndrome associated with thyroid gland abscess. Case report

Gladys Iglesias Díaz¹  Elias Marcel Cruz Rodríguez¹  Ivan García García¹  Victor Luis Valdez Miranda² 
Amanda Caridad Cruz Lazo² 

¹ Hospital Clínico Quirúrgico León Cuervo Rubio, Pinar del Río, Pinar del Río, Cuba

² Facultad de Ciencias Médicas de Pinar del Río Dr. Ernesto Che Guevara de la Serna, Cuba

Cómo citar este artículo:

Iglesias-Díaz G, Cruz-Rodríguez E, García-García I, Valdez-Miranda V, Cruz-Lazo A. Síndrome de Wiskott-Aldrich asociado a absceso de la glándula tiroides. Informe de caso. **Medisur** [revista en Internet]. 2020 [citado 2021 Ene 5]; 18(6):[aprox. 8 p.]. Disponible en: <http://www.medisur.sld.cu/index.php/medisur/article/view/4749>

Resumen

El Síndrome de Wiskott-Aldrich es una inmunodeficiencia hereditaria poco frecuente, acompañada de trombocitopenia. Así mismo, el absceso de tiroides se presenta raras veces, dados los niveles de yodo, irrigación linfática y lo encapsulado del órgano. El objetivo del presente trabajo es presentar el caso de un paciente con absceso de la glándula tiroides, que además era portador de Síndrome de Wiskott-Aldrich. De sexo masculino y 21 años de edad, fue atendido en el Hospital León Cuervo Rubio, de Pinar del Río. Una semana antes había sufrido un ántrax en la espalda, seguido del aumento de volumen del cuello y signos de compresión, aunque sin indicios de sepsis. Durante la intervención quirúrgica se encontró absceso de la glándula tiroides. El tratamiento oportuno del absceso de tiroides evita consecuencias fatales en enfermos inmunodeprimidos, como el paciente presentado.

Palabras clave: Tiroiditis supurativa, trombocitopenia, eccema, enfermedad autoinmune, síndrome de wiskott-aldrich

Abstract

Wiskott-Aldrich Syndrome is a rare inherited immunodeficiency, accompanied by thrombocytopenia. In addition, thyroid abscess occurs rarely, given the levels of iodine, lymphatic irrigation and the encapsulation of the organ. The objective of this work is to present the case of a patient with an abscess of the thyroid gland, who was also a carrier of Wiskott-Aldrich syndrome. A 21 years old male was treated at the León Cuervo Rubio Hospital, in Pinar del Río. A week earlier, he had suffered a anthrax on his back, followed by swelling in his neck and signs of compression, but with no signs of sepsis. During the surgical intervention, an abscess of the thyroid gland was found. Timely treatment of thyroid abscess avoids fatal consequences in immunodeficient patients, such as the patient presented.

Key words: Thyroiditis, suppurative, thrombocytopenia, exzema, autoimmune diseases, wiskott-aldrich syndrome

Aprobado: 2020-11-23 07:13:18

Correspondencia: Gladys Iglesias Díaz. Hospital Clínico Quirúrgico León Cuervo Rubio. Pinar del Río gladyspedro@infomed.sld.cu

INTRODUCCIÓN

El Síndrome de Wiskott -Aldrich es una enfermedad descubierta en el año 1937 por el pediatra Alfred Wiskott,⁽¹⁾ en una familia alemana de tres hermanos que padecían de una trombocitopenia congénita, diarreas con sangre e infecciones recidivantes, pero no fue hasta el 1954 que Aldrich y colaboradores,⁽²⁾ en los Estados Unidos, describen nuevamente la enfermedad en varios miembros de otra familia, lo cual evidenció el carácter autosómico recesivo ligado al cromosoma X, que afecta solamente a los hijos varones. La supervivencia media reportada es de 20 años de edad; su incidencia es de 3,5 a 5,2 casos por cada millón de recién nacidos varones.⁽³⁾ Las manifestaciones clásicas están dadas por sangramiento, infección y eczema; desde el nacimiento aparece la hemorragia petequiral y las diarreas con sangre, y en los primeros años de vida la infección más frecuente es la otitis media.

A largo plazo, los enfermos aumentan la incidencia de tumores, linfomas, leucemia y a la tendencia a desarrollar enfermedades autoinmunes. Desde el punto de vista inmunológico es una inmunodeficiencia primaria; los enfermos cursan con niveles bajos de inmunoglobulina M, las inmunoglobulinas A Y E se encuentran altas, mientras que la inmunoglobulina G permanece normal. Sumado a esto, encontramos que presentan una trombocitopenia con alteraciones en la estructura esquelética de las plaquetas.

El absceso de la glándula tiroides es poco común, se corresponde con el 0,1-0,7 de las enfermedades de tiroides.⁽⁴⁾ Su abordaje y tratamiento no están estandarizados,

generalmente constituye una complicación aguda de una tiroiditis supurativa, ya que resulta un órgano resistente a las infecciones por encontrarse encapsulado, aislado, con un alto contenido en yodo que eleva su efecto antiséptico y antibacteriano, gran drenaje linfático, todo lo cual hace que constituya un órgano resistente a las infecciones.⁽⁵⁾

El objetivo del presente trabajo es presentar el caso de un paciente con absceso de la glándula tiroides, que además era portador de Síndrome de Wiskott-Aldrich. La selección del caso se hizo por encontrar dos enfermedades de difícil presentación clínica, así como por el hecho atípico de portar una sepsis en una glándula con condiciones improbables para ello.

PRESENTACIÓN DEL CASO

Se presenta el caso de un paciente blanco, masculino, de 21 años de edad, con diagnóstico de Síndrome de Wiskott-Aldrich (al igual que su hermano varón) desde la infancia, la cual llevaba seguimiento por especialidad de Hematología. Una semana antes había sido atendido en el servicio de Cirugía, por presentar un ántrax en la espalda, para el cual llevó tratamiento con antibiótico y resección del tejido necrótico. En esta ocasión comenzó a notar aumento de volumen de la parte anterior y lateral derecha del cuello, acompañado de disfagia, disfonía y disnea, sin ningún otro síntoma.

Al examen físico se visualizó y palpó el aumento de volumen, desde la clavícula hasta la región submaxilar izquierda, e imposibilidad de mover el cuello lateralmente; sin ningún otro signo flogístico (calor o rubor), fiebre, ni taquicardia. Al interrogarlo pudo comprobarse también la disfonía. (Fig. 1).

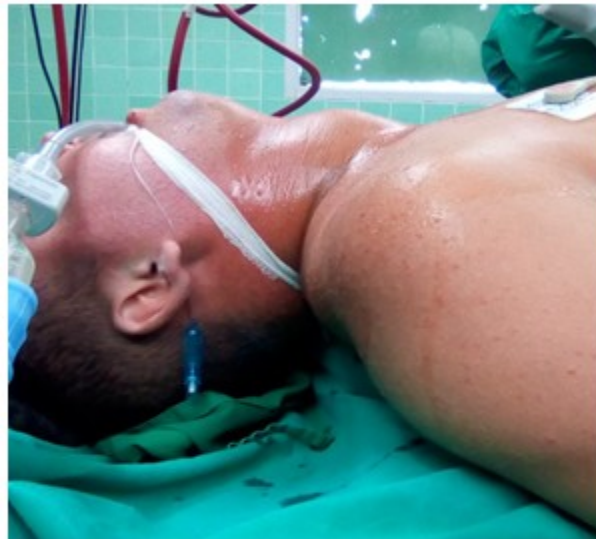

Fig. 1- Paciente en decúbito supino. Se observa aumento de volumen de la parte anterior del cuello, sobre todo del lóbulo derecho.

Se indicaron exámenes complementarios y estudio por imágenes. Se realizó hemograma con diferencial y leucograma, además de estudios renales, ya que el enfermo unos meses antes comenzó a presentar cifras altas de creatinina y hematuria. Como datos positivos, se obtuvo hemoglobina de 9 g/dl y una leucocitosis de 14×10^9 , que dada la ausencia de fiebre, rubor y calor local, se interpretó como una consecuencia del

uso de esteroides por tiempo prolongado. El resto de los exámenes de laboratorio fueron normales.

Se realizaron tres ultrasonidos de cuello, radiografía de tórax anteroposterior y cervical, los cuales fueron informados por la especialidad de Radiología. La radiografía anteroposterior cervical, evidenció desviación del esófago hacia la izquierda. (Fig. 2).

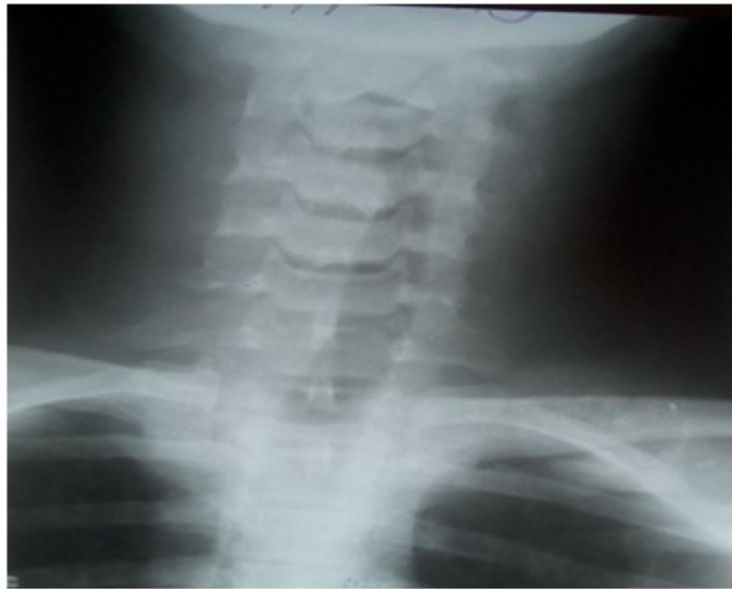


Fig. 2- Radiografía anteroposterior de la columna cervical, se observa desviación de la luz del esófago hacia la izquierda

En radiografía anteroposterior de tórax, se observó ensanchamiento del mediastino superior,

por posible prolongación endotorácica de la glándula tiroides. (Fig. 3).

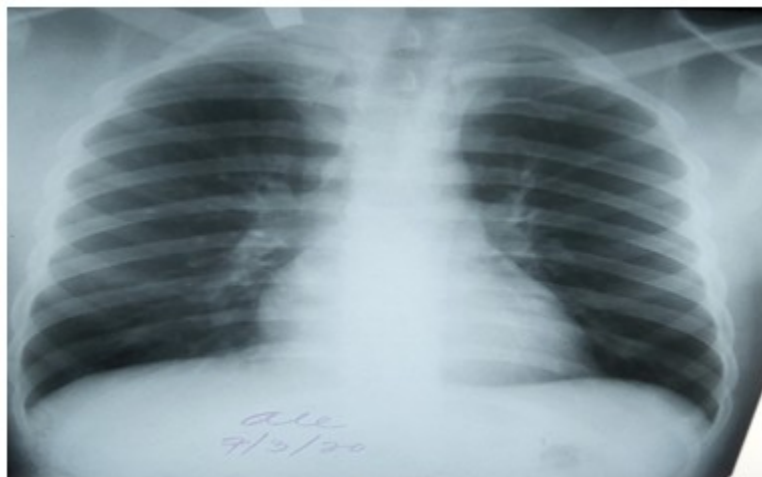

Fig. 3- Radiografía anteroposterior de tórax evidenció ensanchamiento del mediastino superior.

Mediante el ultrasonido se corroboró aumento de volumen del lóbulo derecho de la tiroides, con el

aspecto de un “hematoma” en el interior de la glándula, sin celularidad, ni adenopatías. (Fig. 4).

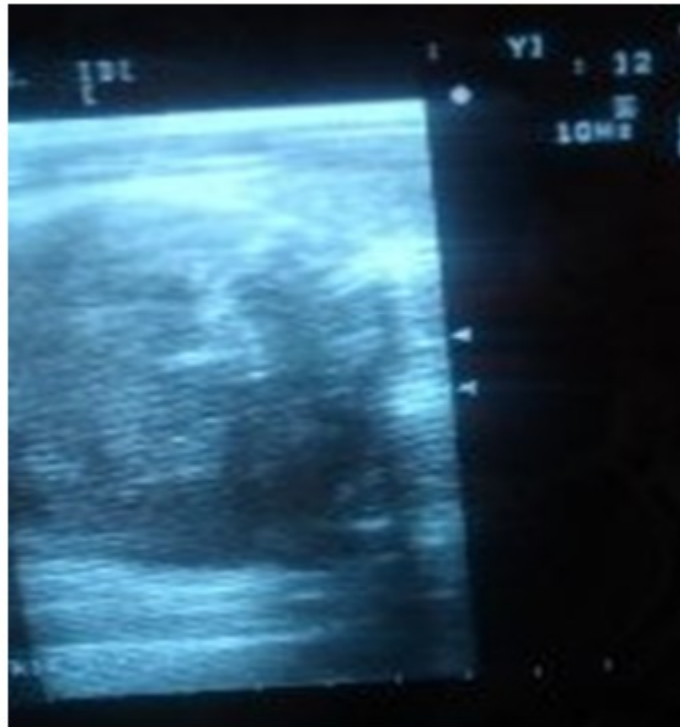

Fig. 4- Ultrasonido de cuello: Lóbulo derecho aumentado de volumen con el aspecto de un hematoma intraglandular.

Tres días después, los signos de compresión a nivel del cuello se fueron agudizando, y fue necesario realizar un ultrasonido evolutivo, pues el riesgo de asfixia estaba latente, debido a la coagulopatía, y la posibilidad de que el cuadro de “sangramiento” continuara en aumento, y provocara mayor compresión en tráquea y

esófago. El ultrasonido corroboró que el “hematoma” del lóbulo derecho se mantenía, pero en esta ocasión, en el lóbulo izquierdo también se observaban signos de “sangramiento y hematoma”. (Fig. 5); además, la sensación de compresión del cuello fue referida por el enfermo con mayor intensidad.

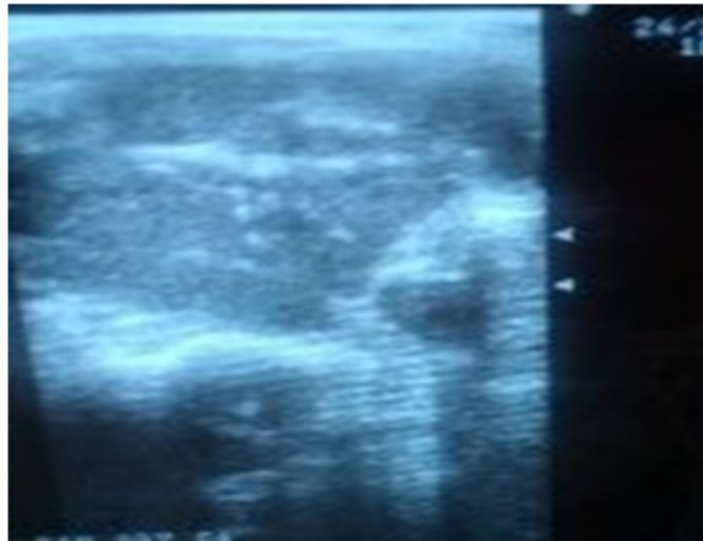


Fig. 5- Lóbulo izquierdo de la glándula tiroides aumentado de volumen, con signos de sangramiento intraglandular.

Ante la posibilidad de asfixia, sin corroborar fiebre, ni otro síntoma o signo de sepsis, se decidió programar la exploración quirúrgica, por posible "hematoma" en el interior de la glándula. El día previo a la intervención quirúrgica, fue transfundido con dos unidades de sangre, ya que las cifras de hemoglobina informaban anemia; y se solicitaron plaquetas y ácido tranexámico, a petición del especialista de Hematología.

La intervención quirúrgica, desde el punto de vista hemorrágico, transcurrió satisfactoriamente, sin pérdidas de sangre patológicas, por lo tanto, no fue necesario transfundir. Al arribar a la

glándula, no se observaron signos de hematoma y/o sangramiento alguno; su consistencia y color aparentaban un cuadro de tiroiditis; una glándula firme y dura, que hizo recordar una tiroiditis de Hashimoto. Se realizó una pequeña incisión en sentido longitudinal a la glándula, e introdujo una aguja con su jeringa para procurar aspirar, pero la viscosidad del contenido imposibilitó su extracción, por lo que se amplió entonces la incisión y retiró la aguja, aspirando directamente con la jeringa; se obtuvo un pus espeso de color amarillo para cultivo y antibiograma, que fluyó espontáneamente a presión. (Fig. 6).

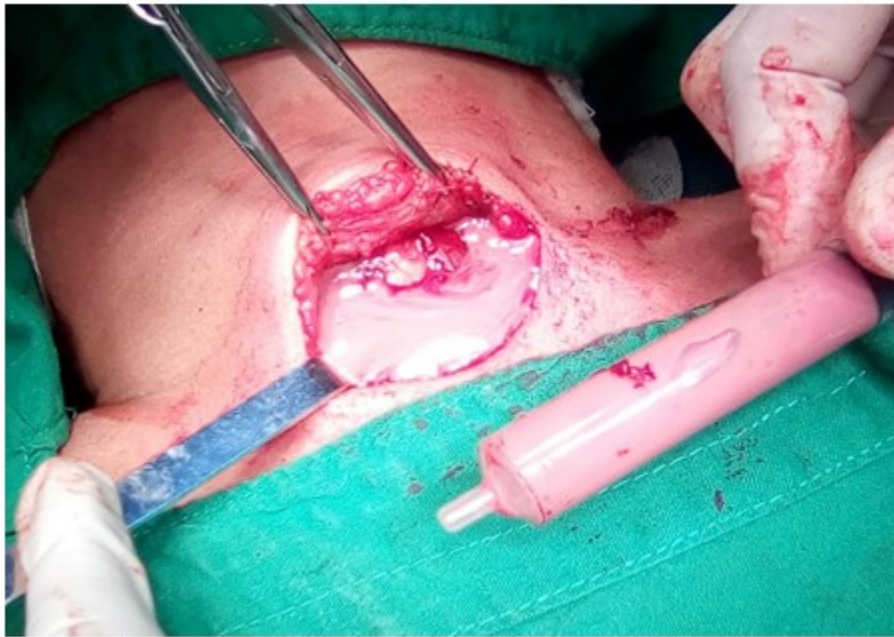

Fig. 6- Absceso de la glándula tiroides.

Se realizó aspiración del pus con la aspiradora de pared y lavado de la cavidad con iodopovidona y suero fisiológico. Se observó que la cavidad del absceso estaba dirigiendo sus trayectos hacia la región submaxilar derecha, cartílago cricoides y por la parte inferior del istmo, comenzando a comunicar con el lóbulo contralateral, parte de la glándula, y se prolongaba hacia el mediastino,

pero no estaba comprometida con la sepsis.

En el lóbulo izquierdo se realizó el mismo procedimiento. Pudo comprobarse que este presentaba una capsula gruesa, de unos 0,4 mm y el interior de la glándula comenzaba a tomar el aspecto de un tejido macerado, del cual se realizó biopsia mediante incisión en cuña de la glándula y, hemostasia en sitio cruento. (Fig. 7).

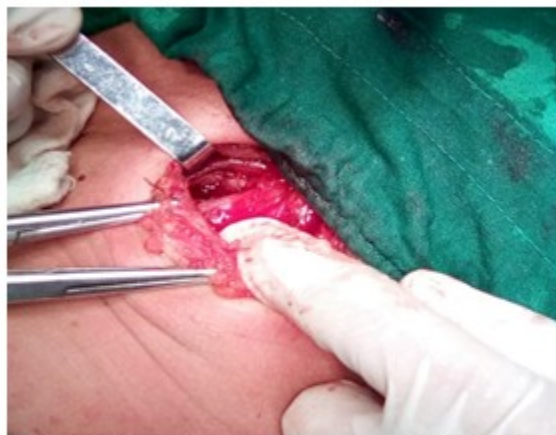

Fig.7- Biopsia de segmento del lóbulo izquierdo.

Se colocó drenaje en cavidad del absceso del lóbulo derecho, y puntos de Mayo en la piel. Durante el acto quirúrgico, el aspecto de la glándula, con fibrosis y color pálido, hizo recordar una tiroiditis crónica de Hashimoto, pero el resultado de la biopsia por parafina fue informado como una tiroiditis supurativa, con micro abscesos.

El paciente evolucionó bien de la herida quirúrgica, mejoró su disfonía y la disfagia, en los siguientes días después de ser operado; sin embargo, las cifras elevadas de potasio, llevaron a la decisión de dializar en tres ocasiones.

El resultado del examen del pus extraído, informó la presencia de estafilococo coagulasa positivo, para lo cual se cubrió con los antibióticos Linezolid y Piperacilina. Fue egresado a los seis días de operado, y se le retiraron los puntos a los 10 días. Unos días después, se produjo dehiscencia de la herida en su porción media, por cuyo borde sangraba de manera casi imperceptible, pero continua. Se colocaron entonces, sobre dicho borde, torundas con ácido tranexámico, con lo que se logró yugular el sangramiento. Se comenzó a realizar curas locales en buen tejido de granulación, con suero fisiológico y caléndula, para facilitar el rápido cierre de la herida.

DISCUSIÓN

El absceso de tiroides puede presentarse como complicación de la tiroiditis supurativa, lo cual resulta poco frecuente.⁽⁶⁾ En este caso coincidió con el Síndrome de Wiskott-Aldrich, enfermedad acompañada de inmunodepresión,^(7,8) lo cual, sumado al uso excesivo de esteroides, hizo que se exacerbara el proceso séptico en la piel provocado por estafilococos, gérmenes de la flora normal en la piel, pero que pueden llegar a ser patógenos si su número y patogenicidad aumentan; y que fueron los causantes del ántrax, previo a la sepsis de la glándula. Por alguna de las vías de diseminación fue infectada la glándula tiroides, órgano de difícil posibilidad de infectarse, dado el alto contenido en yodo en su interior, que actúa como antiséptico, por encontrarse aislada, rodeada de su cápsula, y por la gran irrigación linfática.⁽⁹⁾

En el paciente presentado se encontró el estafilococo coagulasa positivo, pero lo raro es que, en todo proceso séptico, hay signos y síntomas de sepsis, fiebre, toma del estado general, sub- íctero, taquicardia, rubor, calor y

eritema de la zona afectada, lo cual no estaba presente, quizás debido a la inmunodeficiencia inherente a su enfermedad congénita.

El hecho de la prolongación hacia el tórax pudo haber generado una mediastinitis.⁽¹⁰⁾ La obtención en el acto quirúrgico de la muestra de pus sin contaminación de sangre, fue un paso fundamental, pues permitió detectar con especificidad el germen causal de la sepsis, actuar de manera oportuna desde el punto de vista terapéutico, y evitar, además, la penetración y formación de fístulas al esófago, la tráquea, y por consiguiente, la sepsis generalizada.

El absceso de la glándula tiroides es una entidad poco frecuente, de evolución grave que si no se toman las medidas adecuadas en cada caso; si, como en el caso presentado, se asocia con una enfermedad que inmunodeprime de manera congénita al paciente, el pronóstico es desfavorable en grado extremo.

Conflicto de interés:

No existen conflictos de interés.

Contribución de autoría:

Idea conceptual: Gladys Iglesias Díaz; búsqueda y revisión bibliográfica: Víctor Luis Valdez Miranda, Amanda Caridad Cruz Lazo; confección del borrador: Gladys Iglesias Díaz, Elías Marcel Cruz Rodríguez, Iván García García; preparación de las figuras: Víctor Luis Valdez Miranda, Amanda Caridad Cruz Lazo; revisión de la versión final: Gladys Iglesias Díaz, Elías Marcel Cruz Rodríguez, Iván García García.

Financiación:

Hospital Clínico Quirúrgico León Cuervo Rubio, Pinar del Río.

REFERENCIAS BIBLIOGRÁFICAS

1. Román-Razo EA, González-Serrano E, Espinosa-Padilla S. Autoinmunidad en el síndrome de Wiskott-Aldrich. Rev. alergia, asma e Inmunología Pediátricas. 2019 ; 28 (3): 83-7.
2. Ortiz A, Villalobos R. Absceso de tiroides en adultos: reporte de tres casos. Rev Chil

Endocrinol Diabetes. 2015 ; 8 (3): 112-5.

3. Blancas L, Escamilla C, Yamazaki MA. Síndrome De Wiskott-Aldrich; revisión actualizada. Rev Alergia México. 2011 ; 58 (4): 213-8.

4. Pacheco D, Pomerantz A, Blachman R. Síndrome de Wiskott-Aldrich. Caso clínico. Arch Argent Pediatr. 2015 ; 113 (3): e137-9.

5. Arellano G, Magaña J, Marín E, Kim H, Domínguez LG. Absceso tiroideo. Acta Méd Grupo Ángeles [revista en Internet]. 2018 [cited 18 Mar 2020] ; 16 (4): [aprox. 8p]. Available from: http://www.scielo.org.mx/scielo.php?script=sci_arttext&pid=S1870-72032018000400349.

6. García J, Redondo J, Civerab M, Verdú J, Pellicer V, Paz M. Manejo del absceso de la glándula tiroidea. Acta Otorrinolaringol Esp. 2019 ; 70 (2): 61-7.

7. Martín A, Librizzia MS, Calatayud M, Males D, González E, Hernández ER. Tiroiditis supurativa aguda en paciente trasplantado renal. A propósito de un caso. Nefro Plus. 2019 ; 11 (2): 71-5.

8. Mayorga AJ, Martínez R, Luigi D, Pai S-Y, Mayorga LF, Juan M, et al. Síndrome de Wiskott-Aldrich. Dificultades diagnósticas y terapéuticas de un paciente con inmunodeficiencia primaria. Rev Med Hondur [revista en Internet]. 2017 [cited 18 Mar 2020] ; 85 (1-2): [aprox. 6p]. Available from: <http://www.bvs.hn/RMH/pdf/2017/pdf/Vol85-1-2-2017-7.pdf>.

9. Soares M, Moreira SM. Síndrome de Wiskott-Aldrich: Relato de Caso. Rev Res Pedriatria [revista en Internet]. 2011 [cited 18 Mar 2020] ; 1 (2): [aprox. 14p]. Available from: <http://residenciapediatrica.com.br/detalhes/18/sindrome-de-wiskott-aldrich--relato-de-caso>.

10. Rojas W, Tovar H, Vargas JJ, Tous R. Presentación atípica de una tiroiditis supurativa en una paciente inmunocompetente con compromiso vascular (síndrome de Lemierre). Revista Colombiana de Endocrinología, Diabetes & Metabolismo [revista en Internet]. 2019 [cited 18 Mar 2020] ; 6 (3): [aprox. 20p]. Available from: <http://revistaendocrino.org/index.php/rcedm/article/view/536/699>.