





ARTÍCULO ORIGINAL

Manejo quirúrgico de la escoliosis idiopática del adolescente. Cienfuegos 2013-2017

Surgical management of adolescent idiopathic scoliosis. Cienfuegos 2013-2017

Jorge Alberto Jerez Labrada¹  Ernesto Fleites Marrero²  Zunaimi Lores Creagh¹  Dania Zúñiga Estrada¹ 

¹ Hospital General Universitario Dr. Gustavo Aldereguía Lima, Cienfuegos, Cienfuegos, Cuba

² Clínica Internacional Cira García, La Habana, La Habana, Cuba

Cómo citar este artículo:

Jerez-Labrada J, Fleites-Marrero E, Lores-Creagh Z, Zúñiga-Estrada D. Manejo quirúrgico de la escoliosis idiopática del adolescente. Cienfuegos 2013-2017. **Medisur** [revista en Internet]. 2021 [citado 2021 Abr 16]; 19(2):[aprox. -208 p.]. Disponible en: <http://medisur.sld.cu/index.php/medisur/article/view/4784>

Resumen

Fundamentación: la corrección y la estabilización de la deformidad se han desarrollado mucho desde la incorporación de los tornillos pediculares lumbares, que son el patrón de oro de la instrumentación espinal en la actualidad.

Objetivo: describir los resultados de las modificaciones realizadas a la técnica de instrumentación híbrida, para el tratamiento de la escoliosis idiopática del adolescente.

Métodos: se realizó un estudio de intervención de serie de casos con 50 pacientes operados de escoliosis en la adolescencia, divididos en dos grupos. El grupo A estuvo constituido por 31 pacientes, operados con tres técnicas de instrumentación diferentes y el grupo B integrado por 19 pacientes operados con una técnica de instrumentación híbrida, modificada por el autor, en la provincia de Cienfuegos, en el periodo comprendido entre enero de 2013 y diciembre de 2017.

Resultados: el 96 % de los pacientes fue del sexo femenino, la edad promedio fue de 14 años. En el grupo A, los mejores resultados se lograron con la fijación total pedicular con 89,4 % de corrección posquirúrgica; con la técnica modificada por el autor se logró un 81,9 %, con mínimas complicaciones. La satisfacción de los pacientes fue de un 96 % en el grupo A y en los pacientes en los cuales se utilizó la modificación del autor, la satisfacción fue del 100 %.

Conclusiones: el sistema de instrumentación híbrido modificado por el autor logra una adecuada corrección de la curva con alto grado de satisfacción del paciente.

Palabras clave: escoliosis, adolescente, procedimientos ortopédicos

Abstract

Background: the correction and stabilization of the deformity have developed a lot since the incorporation of lumbar pedicle screws, which are the gold standard of spinal instrumentation today.

Objective: to describe the results of the modifications made to the hybrid instrumentation technique for the treatment of adolescent idiopathic scoliosis.

Methods: a case series intervention study was carried out with 50 patients operated on for scoliosis in adolescence, divided into two groups. Group A composed of 31 patients, operated on with three different instrumentation techniques and group B composed of 19 patients operated with a hybrid instrumentation technique, modified by the author, in the province of Cienfuegos, in the period between January of 2013 and December 2017.

Results: The 96% of the patients were female; the average age was 14 years old. In group A, the best results were achieved with full pedicle fixation with the 89.4% post-surgical correction; the 81.9% was achieved with the technique modified by the author, with minimal complications. Patient satisfaction was the 96% in group A and in patients in whom the author's modification was used, satisfaction was the 100%.

Conclusions: the hybrid instrumentation system modified by the author achieves an excellent correction of the curve with a high degree of patient satisfaction.

Key words: scoliosis, adolescent, orthopedic procedures

Aprobado: 2020-12-15 08:37:51

Correspondencia: Jorge Alberto Jerez Labrada. Hospital General Universitario Dr. Gustavo Aldereguía Lima. Cienfuegos. jerez6708@nauta.cu

INTRODUCCIÓN

Las deformidades espinales han afectado muchas culturas a través de la historia y su etiología y progresión ha sido un enigma por milenios. El primer escrito sobre deformidad espinal fue encontrado en un libro Hindú, titulado "Srimad Bhagwad Mahapuram" (escrito entre 3500 AC y 1800 AC) donde se describe que una mujer con deformidad fue tratada por presión y tracción por la barbilla.⁽¹⁾ Cientos de años más tarde, Hipócrates (469-370 AC), científico griego, se convierte en el primero que describe la anatomía, afecciones y deformidades de la columna vertebral, así como su tratamiento en el libro "On Joint".⁽¹⁾ Galeno (129-201 DC), también científico griego, fue el primero en hacer una descripción de la columna vertebral y detalló la anatomía de los nervios espinales, fue el primero en usar el término de "escoliosis".⁽¹⁾

Desde Harrington, con el desarrollo de su sistema de barras y ganchos, Luque con la introducción del concepto de instrumentación segmentaria, Cotrel-Dobousset, mucho se ha desarrollado en cuanto a la corrección y la instrumentación de la deformidad tridimensional y la conservación de la biomecánica de la columna vertebral. La corrección y la estabilización de la deformidad se han desarrollado mucho desde la incorporación de los tornillos pediculares lumbares, que son el patrón oro de la instrumentación espinal en la actualidad.^(2,3,4)

A partir de aquí surgieron muchos sistemas híbridos combinando los tornillos pediculares con ganchos y alambres sublaminares, que tuvieron resultados alentadores. Fue el Dr. Suk pionero en el uso de tornillos pediculares torácicos, con corrección multiplanar y fijación estable de todos los pedículos. Sin embargo, se reportaron muchas complicaciones en cuanto a la ruptura del pedículo, mala posición de los tornillos, daños neurológicos y prominencia de la instrumentación.^(4,5)

Por tales razones se realizó un estudio con el objetivo de evaluar los resultados de las diferentes técnicas quirúrgicas empleadas en la corrección de la escoliosis idiopática del adolescente (EIA) en nuestra provincia, incluyendo el sistema híbrido modificado por el autor.

MÉTODOS

Se realizó un estudio de intervención, prospectivo de serie de casos con 50 pacientes operados con el diagnóstico de escoliosis idiopática del adolescente, en la provincia de Cienfuegos, en el periodo comprendido desde el 1ro de enero de 2013 al 31 de diciembre de 2017. La muestra quedó constituida por la totalidad de pacientes con dicho diagnóstico, que acudieron a consulta en el periodo antes mencionado.

El estudio se realizó con dos grupos, divididos en A y B.

A partir del mes de enero del año 2013 se comenzó una investigación con el propósito de evaluar los resultados del tratamiento quirúrgico de la escoliosis idiopática del adolescente. Para esto se seleccionó el total de 31 pacientes que fueron operados de escoliosis idiopática del adolescente y cumplían los criterios de selección previamente establecidos para el estudio. Después de evaluar los resultados en estos pacientes, se conoció la necesidad de mejorar los resultados de la misma en algunos aspectos y se diseñó una modificación a dicha técnica. Ese primer grupo de pacientes tratados con técnicas tradicionales, fue utilizado como grupo control de la presente investigación y se le denominó grupo A.

A los siguientes 19 pacientes, que acudieron consecutivamente a consulta y cumplieron con los mismos criterios de selección que para el grupo control, se les realizó una instrumentación con un sistema híbrido modificado y diseñado por el autor de esta investigación. A este grupo se le denominó grupo B y constituyó el grupo estudio. Los resultados de estos pacientes fueron evaluados con los mismos parámetros y métodos de evaluación.

Criterios de inclusión:

1. Pacientes con escoliosis idiopática del adolescente. Edades comprendidas entre 10 y 20 años.
2. Aceptación por parte del paciente y de los familiares del tratamiento quirúrgico.

Criterios de exclusión:

1. Escoliosis no idiopática.
2. Pacientes con edad menor de 10 años y mayores de 20.

3. Pacientes que no aceptaron este tipo de cirugía.

2. Abandono voluntario del paciente antes de concluir el estudio.

Criterios de salida del estudio:

Se clasificaron las curvas según Lenke

1. Pacientes que no cumplieran con las indicaciones médicas.

Clasificación de Lenke⁽⁶⁾

Patrón de curva según plano coronal:

Tipo Curva	Descripción	Torácica Proximal	Torácica Principal	Toracolumbar/Lumbar
1	Torácica principal	No estructural	Estructural mayor	No estructural
2	Doble torácica	Estructural	Estructural mayor	No estructural
3	Doble mayor	No estructural	Estructural mayor	Estructural
4	Triple mayor	Estructural	Estructural mayor*	Estructural mayor*
5	Toracolumbar/lumbar	No estructural	No estructural	Estructural mayor
6	Toracolumbar/lumbar principal/torácica	No estructural	Estructural	Estructural mayor

Los pacientes del **grupo A** fueron intervenidos con tres técnicas diferentes:

Técnica de instrumentación	No.	%
Luque clásico.	11	35,5
Híbrido: tornillo pedicular, alambre sublaminar	15	48,4
Total pedicular	5	16,1
Total	31	100

Grupo B

Distribución de pacientes del grupo B con la técnica modificada por el autor.

Modificación del autor.	No.	%
Híbrido: tornillo pedicular, tornillo cortical, alambre sublaminar.	19	100

Se realizó seguimiento de los paciente por lo menos un año con un período de consultas trimestrales.

El grado de satisfacción del paciente fue medido mediante satisfacción percibida, manifestada por el propio paciente.

Técnica quirúrgica. (Sistema de instrumentación híbrido, modificado por el autor)

Se realiza un abordaje posterior de la columna vertebral, se esqueletizan apófisis espinosas, láminas, articulares y transversas a ambos lados, se liberan las partes blandas, para hacer más flexible la curva y lograr mayor corrección. Se colocan tornillos pediculares en la vértebra final

inferior bilateral, en el lado cóncavo en la inmediata superior y en el lado convexo se deja una vértebra por medio. (Figura 1).

En el lado convexo, se colocan tornillos corticales de 4,5 mm a nivel del ápex de la curva. Si el ápex es una vértebra, se colocan tres tornillos uno a nivel del ápex y uno en las vértebras adyacentes superior e inferior; si el ápex es un disco, se colocan tornillos corticales en las vértebras adyacentes a este. En el lado cóncavo, en las vértebras que se les colocó tornillo cortical, se utilizan alambres sublaminares dobles de 1,2 mm. En el resto de las vértebras se colocan alambres sublaminares simples de 1,2 mm a ambos lados y dobles en la vértebra final superior. (Figura 1).

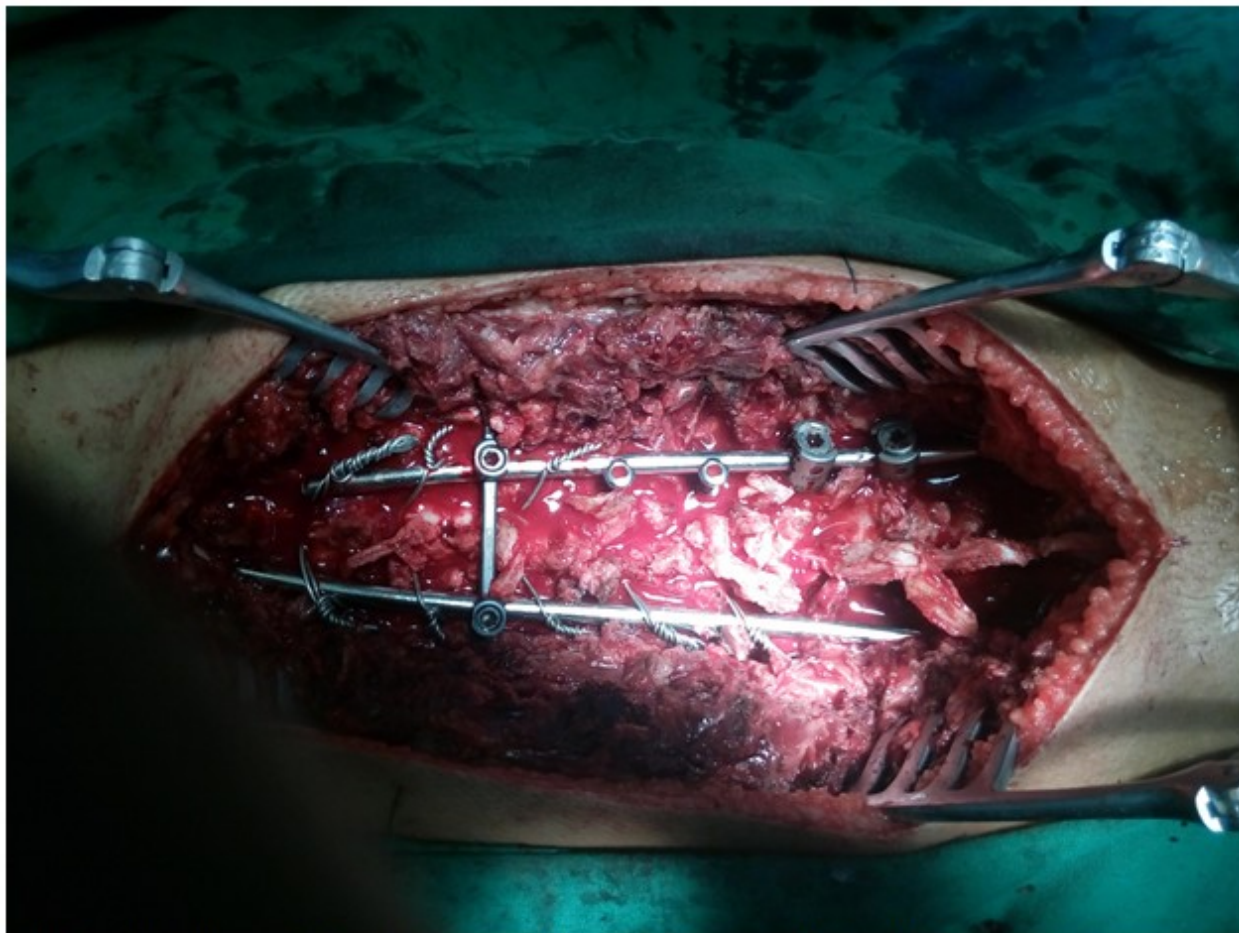


Fig. 1. Abordaje posterior e instrumentación con sistema híbrido modificado por el autor.

Se coloca primero la barra del lado cóncavo; se une a los tornillos pediculares y alambres, amoldada a la curva, luego se realiza la desrotación y corrección en el plano coronal y sagital. Se fijan los tornillos pediculares de ese lado y se aprietan los alambres sublaminares. Seguidamente se coloca la barra del lado convexo, por fuera de los tornillos corticales, se fijan alambres sublaminares y tornillos pediculares.

Los tornillos de corticales pueden usarse con efecto cantiléver y dan más resistencia que un alambre sublaminar, lo que aumenta la corrección y disminuye la pérdida de ésta en el tiempo.

RESULTADOS

Se estudiaron en esta serie un total de 50 pacientes adolescentes con escoliosis idiopática con un promedio de edad de 13,9 años y un predominio del sexo femenino con 47 pacientes que representó un 94 %. (Tabla 1).

El ángulo promedio en el preoperatorio fue de 59,1 grados con un rango de 34 a 82, medido por el método de Cobb. En el posoperatorio inmediato el ángulo promedio fue de 15,2 grados con un promedio de corrección de 43,9 grados. Al año de la cirugía, el ángulo promedio fue de 18,86 grados con una pérdida de 3,66 grados como promedio. El tiempo quirúrgico fue de 190,25 minutos como promedio. (Tabla 1).

Tabla 1. Datos generales del estudio, sexo, edad, ángulo de Cobb pre, posoperatorio inmediato y al año. Pérdida promedio de grados al año y tiempo quirúrgico

Total de pacientes 50	
Sexo	Femenino 47 (94%) Masculino 3 (6 %)
Edad promedio (años)/rango	13,9 (11-18)
Angulo de Cobb de la curva mayor (promedio)/rango	
Preoperatorio	59,1 (34-82)
Post-operatorio	15,2 (5-38)
Al año de la cirugía.	18,86 (7-42)
Pérdida promedio en grados	3,66 (2-5)
Tiempo quirúrgico promedio (minutos)	190,25 (+-30,10)

Fuente: Historias clínicas y libro de cirugía del grupo de cirugía espinal.

Del total de 50 pacientes el 60 %, es decir 30 pacientes, presentaron una curva tipo 1, de Lenke, curva torácica mayor, por mucho la más frecuente en nuestro estudio, seguido del tipo 5 con 10 pacientes (20 %). Estas son curvas simples. En menor frecuencia se presentaron las curvas tipo 3 y 6 que son dobles curvas

estructurales. No se presentó en nuestra casuística ningún paciente con curvas tipo 2 y 4. (Tabla 2).

En ambos grupos predominó la curva torácica simple, es decir tipo 1 de Lenke con 19 y 11 respectivamente en los grupos A y B. (Tabla 2).

Tabla 2. Tipo de curva según clasificación de Lenke

Tipo de curva según Lenke	Grupo A		Grupo B		Total	
	No.	%	No.	%	No.	%
Tipo 1	19	61,3	11	57,9	30	60
Tipo 3	4	12,9	2	10,5	6	12
Tipo 5	6	19,4	4	21,1	10	20
Tipo 6	2	6,4	2	10,5	4	8
Total	31	100	19	100	50	100

Fuente: Historias clínicas y libro de cirugía del grupo de cirugía espinal.

En el grupo A se realizaron tres técnicas diferentes en 31 pacientes, a 11 pacientes se les realizó la técnica clásica de Luque con alambrado

sublaminar, en 15 pacientes el sistema híbrido con tornillos pedicular y alambrado sublaminar y a 5 pacientes se les realizó fijación con tornillos pediculares completo. (Fig. 2).

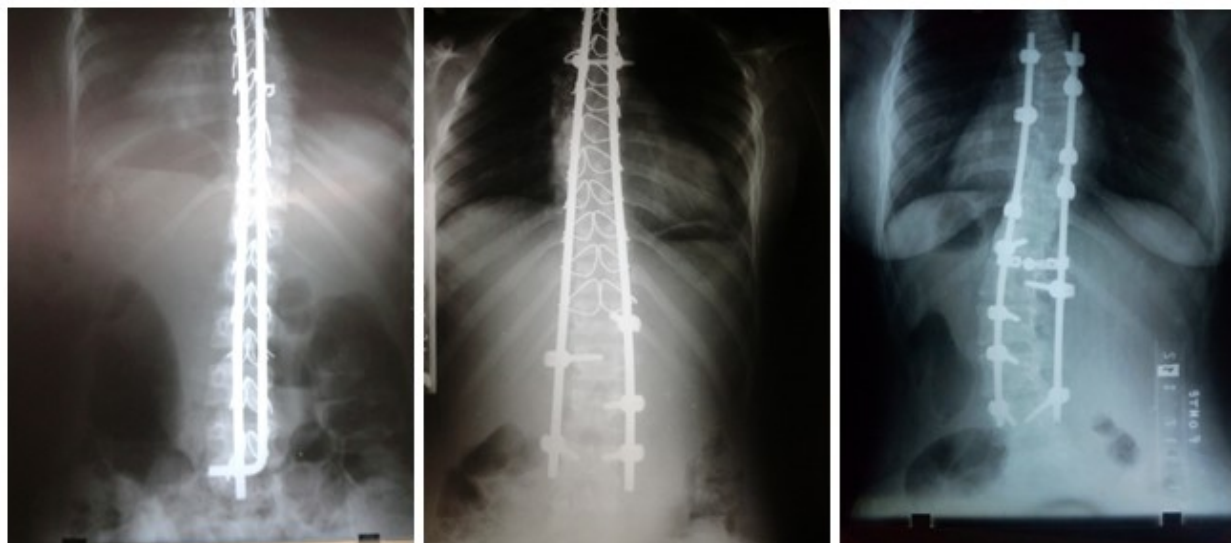


Fig. 2. Radiografías de pacientes operados con técnica de Luque, sistema híbrido y full pedicular.

A los pacientes del grupo B se les realizó la

técnica modificada por el autor de este trabajo, con una casuística de 19 pacientes. (Figura 3)

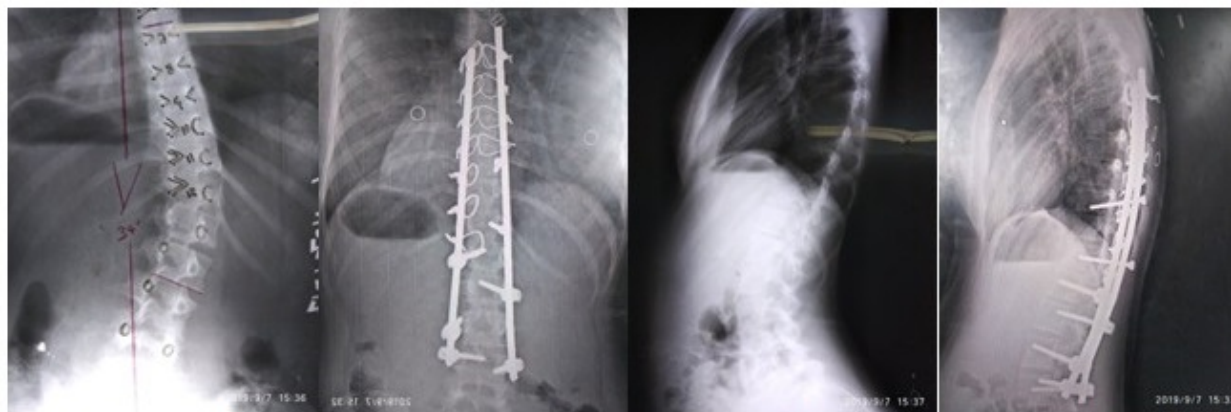


Fig. 3. Rayos X pre y postoperatorios de paciente operada con la técnica modificada del autor.

Relacionando la técnica quirúrgica con la corrección de la curva, se notó que en el grupo A, el mayor porcentaje de corrección se logró con los tornillos pediculares con un 84 % de corrección en el posoperatorio y una pérdida de solo 2 grados al año, con una curva preoperatoria promedio de 66,5 grados. Con el sistema híbrido

con tornillos pediculares y alambrado sublaminaar (HPA), se logró un 64,3 % de corrección con una pérdida de 3,3 grados al año, los resultados más discretos se lograron con la técnica de Luque tradicional. (Tabla 3).

En los pacientes del grupo B, que fueron

intervenidos con la técnica modificada por el autor (HPCA), la curva promedio preoperatoria fue de 56 grados y se logró una corrección del 81,9 % en el posoperatorio inmediato, con un

promedio de 45,9 grados y una pérdida de 2,1 grados al año, lográndose resultados muy similares a los tornillos pediculares a full. (Tabla 3).

Tabla 3. Curva pre, posoperatoria y al año, porcentaje de corrección en relación con la técnica quirúrgica

Técnicas quirúrgicas	Grupo A			Grupo B
	Luque	HPA	Full pedicular	HPCA
Total de pacientes	11	15	5	19
Curva preoperatoria	48,3(42-56)	51,3(41-63)	66,5(48-82)	56(34-80)
Posoperatorio inmediato	20,1(15-31)	18,3(10-25)	10(5-40)	10,1(5-35)
Grados de corrección	28,2	33	56,5	45,9
Promedio de corrección	58,4%	64,3%	84,9 %	81,9 %
Corrección al año	25,2(18-33)	21,6(12-29)	12(7-42)	12,2(7-38)
Pérdida promedio (grados)	5,2	3,3	2	2,1

Fuente: Historias clínicas y libro de cirugía del grupo de cirugía espinal.

En el posoperatorio se presentó un total de 9 complicaciones en 7 pacientes, que representaron el 14,0 % del total de pacientes. Cinco de estas complicaciones se presentaron en el grupo A y dos en el grupo B. Dos pacientes presentaron infección superficial de la herida quirúrgica, que fueron solucionadas sin contratiempos; una en cada grupo. Prominencia del implante en dos pacientes que no tuvieron

repercusión, dos paciente sufrieron una lesión radicular producida por el tornillo pedicular una en cada grupo. (Tabla 4)

En un paciente falló el implante (Luque) lo que provocó una pseudoartrosis con necesidad de reintervenirlo, se le colocó luego una instrumentación híbrida con tornillos pediculares y corticales más alambrado sublaminar (técnica del autor), solucionándose el caso. (Tabla 4).

Tabla 4. Complicaciones posoperatorias

Complicaciones	Grupo A		Grupo B		Total	
	No.	%	No.	%	No.	%
Infección superficial	1	14,3	1	50,0	2	4,0
Prominencia del implante	2	28,5	-	-	2	4,0
Lesión radicular transitoria	1	14,3	1	50,0	2	2,0
Pseudoartrosis	1	14,3	-	-	1	2,0
Fallo del implante	1	14,3	-	-	1	2,0
Reintervención	1	14,3	-	-	1	2,0
Total de complicaciones	7	100,0	2	100,0	9	100,0
Pacientes complicados	5	16,1	2	10,5	7	14,0
Total de pacientes	31	100,0	19	100,0	50	100,0

Fuente: Historias clínicas y libro de cirugía del grupo de cirugía espinal

Los resultados finales del estudio fueron satisfactorios para el 96 % de los pacientes, es decir 48 pacientes estuvieron satisfechos con la cirugía realizada. Dos pacientes no lo estuvieron, una fue la paciente a la cual hubo que reintervenir y otra paciente que independientemente de que quedó bien compensada en los planos coronal y sagital, además de compensación de los hombros nunca

estuvo satisfecha de la cirugía realizada. Ambos casos fueron del grupo A.

Los 19 pacientes operados en el grupo B refirieron satisfacción con la cirugía realizada, lográndose buena compensación de los hombros y un buen índice sagital, lo que trajo consigo una mejoría notable desde el punto de vista estético. (Gráfico 1).

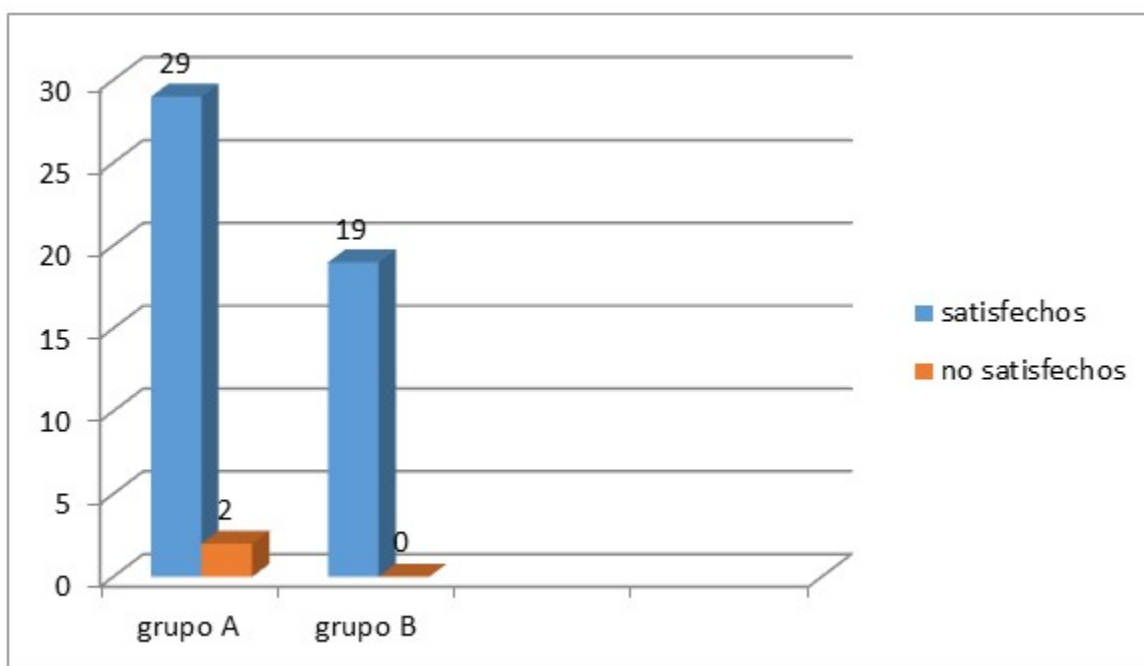


Gráfico 1. Grado de satisfacción percibida

DISCUSIÓN

En este estudio el promedio de edad estuvo en los 13,9 años, en estudios revisados los promedios de edades están alrededor de esa edad, unos muestran 14,2-14,4 años como promedio. Otro estudio reporta un promedio de edad de 14,9 años.^(7,8,9,10)

El sexo femenino es el predominante en la escoliosis idiopática, la literatura reporta que la proporción es de 8 a 1 femenino contra masculino. En nuestro estudio el 94 % fueron del sexo femenino. Mingkui Shen en su serie de casos divididos en dos grupos reportó en un grupo 17 mujeres y 11 hombres y en el otro grupo 22 mujeres y 12 hombres.⁽¹¹⁾ Fei Wang en su estudio, mostró un 90 % de pacientes del sexo femenino.⁽¹²⁾

El uso de tornillos pediculares para la corrección de la EIA, se ha convertido en una técnica de uso frecuente dentro de los cirujanos espinales, hay evidencia de la efectividad de estos en cuanto a corrección y estabilidad, a pesar de la complejidad para la colocación de los mismos en la columna torácica.^(2,3,5,10,13,14,15,16,17)

Los alambres sublaminares, biomecánicamente, dan menos estabilidad, no tienen un adecuado control de la columna anterior, no controlan la rotación, ni la flexión lateral. Según opinión de los autores, empleando correctamente la técnica para la colocación de los alambres sublaminares, las complicaciones son mínimas y se puede lograr en la escoliosis una buena corrección e incluso lograr desrotación.

Es importante, a la hora de la corrección, tener en cuenta los niveles de instrumentación, el tipo de curva, la flexibilidad de la misma, así como el plano sagital y la rotación vertebral para lograr un buen balance de la columna en los tres planos.^(10,18)

La curva promedio de nuestra serie fue de 59,1 grados; en los estudios revisados en la literatura se muestran curvas promedio entre 55 y 60 grados, es decir concuerdan con nuestros resultados. La mayoría de los estudios muestran una curva promedio por encima de los 55 grados.^(2,4,5) Otros estudios reportan curvas promedio por encima de 80°.⁽¹¹⁾

La corrección promedio en los reportes de la literatura está entre los 70 y 80 % con tornillos pediculares.^(11,12) Nuestro estudio mostro un 84,9 % de corrección con tornillos pediculares y 81,9

con el sistema híbrido modificado por el autor, comparable con los reportados en otros estudios.^(6,10)

En esta serie se observó una pérdida promedio en grados al año de 2° con tornillos pediculares y 2,1° con nuestro sistema de instrumentación híbrida. Hoy en la literatura la mayoría de los estudios son con tornillos pediculares.

En un estudio comparativo en el tratamiento quirúrgico de la escoliosis en el síndrome de Marfan y la EIA, Liang W y col. reportaron una corrección en el posoperatorio de un 78,7 % y una pérdida al final del estudio de 4,6°, en la EIA.⁽¹⁹⁾

C. Hirsch y col., en un estudio comparativo en la corrección de la escoliosis con bandas de tensión sublaminar y subtransversa, reportaron una corrección posoperatoria de 65,8 y 54,4 respectivamente.⁽⁴⁾

El sistema de instrumentación híbrido modificado por el autor, tiene resultados muy similares a los reportados en la literatura con tornillos pediculares. El tiempo quirúrgico empleado en nuestros pacientes es similar e incluso inferior al mostrado en muchos estudios revisados que reportan más de 200 minutos como tiempo promedio de cirugía.^(2,6,10)

En cuanto a las complicaciones, se reportan entre un 15 y un 20 % de complicaciones,^(20,21) en este estudio se produjeron un 12 % de complicaciones posoperatorias.

En el transoperatorio se reportan mal posición del tornillo en un 6 al 9 % y más,^(2,5,6,8,17) en esta serie hubo un 6 % de mal posición de tornillos que fue solucionado al instante. La otra complicación que se reporta en el transoperatorio es el sangramiento, en nuestra serie eso no ha sido un problema, generalmente no es necesario transfundir al paciente luego de terminar la cirugía.

Se reporta hasta un 5 % de pseudoartrosis, en esta serie hubo un 2 %, en un estudio comparativo entre sistemas híbridos y fijación pedicular, reportaron 2 reintervenciones con tornillos pediculares en 19 pacientes y un paciente con sistema híbrido en 19 pacientes.⁽²⁾ En esta investigación solo hubo una reintervención en 50 pacientes.

Se reporta en la literatura daño neurológico por el paso sublaminar de los alambres, en nuestra serie, las radiculopatía sfueron producidas por los

tornillos pediculares,⁽⁴⁾ el pase del alambre sublamina no reportó complicaciones neurológicas.

Los resultados satisfactorios reportados en la literatura oscilan en los 80 y 90 % de los pacientes operados, en el grupo A de nuestro estudio, el 96 % de los pacientes estuvo satisfecho con su cirugía y en el grupo B el 100 %.

Conflicto de intereses

Los autores plantean que no existe conflicto de intereses.

Contribuciones de los autores

Conceptualización: Dr. Jorge A. Jerez Labrada.

Metodología: Dr. Jorge A. Jerez Labrada, Dr. Ernesto Fleites Marrero.

Investigación: Dr. Jorge A. Jerez Labrada, Dr. Ernesto Fleites Marrero.

Análisis formal: Dr. Jorge A. Jerez Labrada.

Curación de datos: Dra. Zunaimi Loes Creagh, Lic. Dania Zúñiga Estrada.

Visualización: Dra. Zunaimi Loes Creagh, Lic. Dania Zúñiga Estrada.

Redacción, revisión y edición: Dra. Zunaimi Loes Creagh, Lic. Dania Zúñiga Estrada.

Financiación

Hospital General Universitario Dr. Gustavo Aldereguía Lima.

Hospital Pediátrico Universitario Paquito González Cueto. Cienfuegos.

REFERENCIAS BIBLIOGRÁFICAS

1. Dickson RA. History of the Treatment of Scoliosis. In: Newton PO, Betz RR, O'Brien MF, Dickson RA, Shufflebarger LH, Harms J. Idiopathic Scoliosis: The Harms Study Group Treatment Guide. New York: Thieme Medical Publishers; 2011. p. 1-16.

2. Çeçen GS, Gülabi D, Güçlü B, Çeçen AD, Oltulu I. Comparison of pedicle screw fixation and

hybrid instrumentation in adolescent idiopathic scoliosis. *Acta Orthop Traumatol Turc* [revista en Internet]. 2016 [cited 31 Oct 2019] ; 50 (3): [aprox. 14p]. Available from: <https://pubmed.ncbi.nlm.nih.gov/27130393/>.

3. Cáceres E, Molina A, Llado A. Tratamiento quirúrgico de la escoliosis idiopática del adolescente. *Rehabilitación (Madr)* [revista en Internet]. 2009 [cited 31 Oct 2019] ; 43 (6): [aprox. 21p]. Available from: <https://www.elsevier.es/es-revista-rehabilitacion-120-articulo-tratamiento-quirurgico-escoliosis-idiopatica-del-S0048712009728348>.

4. Hirsch C, Ilharreborde B, Fournier J, Mazda K, Bonnard C. Adolescent idiopathic scoliosis correction achieved by posteromedial Translation using polyester bands: A comparative study of Subtransverse process versus sublamina fixation. *Orthop Traumatol Surg Res*. 2014 ; 100 (7): 791-5.

5. Luo M, Li N, Shen M, Xia L. Pedicle screw versus hybrid instrumentation in adolescent idiopathic scoliosis A systematic review and meta-analysis with emphasis on complications and reoperations. *Medicine* [revista en Internet]. 2017 [cited 31 Oct 2019] ; 96 (27): [aprox. 14p]. Available from: https://journals.lww.com/md-journal/fulltext/2017/07070/pedicle_screw_versus_hybrid_instrumentation_in.23.aspx.

6. Newton PO, Betz RR, O'Brien MF, Dickson RA, Shufflebarger LH, Harms J. Idiopathic Scoliosis: The Harms Study Group Treatment Guide. New York: Thieme Medical Publishers; 2011.

7. Borges PA, Carvalho Neto JT, Leitaf OB, Marcon RM, Cristante AF. The influence of body image on surgical decisions in adolescent idiopathic scoliosis patients. *Clinics*. 2017 ; 72 (3): 130-3.

8. Liu Z, Jin M, Qiu Y, Yan H, Han X, Zhu Z. The Superiority of Intraoperative O-arm Navigation-assisted Surgery in Instrumenting Extremely Small Thoracic Pedicles of Adolescent Idiopathic Scoliosis: A Case-Control Study. *Medicine (Baltimore)*. 2016 May ; 95 (18): e3581.

9. Hu Z, Zhang Z, Zhao Z, Zhu Z, Liu Z, Qiu Y. A neglected point in surgical treatment of adolescent idiopathic scoliosis variations in the number of vertebrae. *Medicine* [revista en Internet]. 2016 [cited 31 Oct 2019] ; 95 (34): [aprox. 7p]. Available from:

<https://www.ncbi.nlm.nih.gov/pmc/articles/PMC5400342/>.

10. Fan H, Wang Q, Huang Z, Sui W, Yang J, Deng Y, et al. Comparison of Functional Outcome and Quality of Life in Patients With Idiopathic Scoliosis Treated by Spinal Fusion. *Medicine* [revista en Internet]. 2016 [cited 31 Oct 2019]; 95 (19): [aprox. 23p]. Available from: <https://www.ncbi.nlm.nih.gov/pmc/articles/PMC4902471/>.

11. Shen M, Jiang H, Luo M, Wang W, Li N, Wang L, et al. Comparison of low density and high density pedicle screw instrumentation in Lenke 1 adolescent idiopathic scoliosis. *BMC Musculoskelet Disord*. 2017 ; 18: 336.

12. Wang F, Xu X, Wei X, Zhu X, Li M. Spontaneous Thoracic Curve Correction After Selective Posterior Fusion of Thoracolumbar/Lumbar Curves in Lenke 5C Adolescent Idiopathic Scoliosis. *Medicine* [revista en Internet]. 2015 [cited 31 Oct 2019]; 94 (29): [aprox. 15p]. Available from: <https://pubmed.ncbi.nlm.nih.gov/26200615/>.

13. Davis CM, Grant CA, Pearcy MJ, Askin JN, Labrom RD, Izatt MT, et al. Is There Asymmetry Between the Concave and Convex Pedicles in Adolescent Idiopathic Scoliosis? ACT Investigation. *Clin Orthop Relat Res*. 2017 ; 475 (3): 884-93.

14. Wang F, Xu XM, Lu Y, Wei XZ, Zhu XD, Li M. Comparative Analysis of Interval, Skipped, and Key-vertebral Pedicle Screw Strategies for Correction in Patients With Lenke Type 1 Adolescent Idiopathic Scoliosis. *Medicine* (Baltimore). 2016 ; 95 (10): e3021.

15. Zhang Z, Liu Z, Zhu Z, Qiu Y. Predictors of ultimate postoperative cervical sagittal alignment in main thoracic adolescent idiopathic scoliosis A

long-term follow-up study. *Medicine* (Baltimore). 2017 ; 96 (49): e8799.

16. Kong QJ, Sun XF, Wang Y, Sun JC, Chen Z, Yang Y, et al. Evaluating the Rotation Correction of the Main Thoracic Curve in Severe Adolescent Idiopathic Scoliosis: Bending and Traction vs. Fulcrum – A Preliminary Report. *Med Sci Monit* [revista en Internet]. 2017 [cited 31 Oct 2019]; 23: [aprox. 16p]. Available from: <https://www.medscimonit.com/abstract/index/idArt/903795>.

17. Su BW, Hsu W. Cortical Screw Fixation. In: Vaccaro AR, Albert TJ. *Spine surgery: tricks of the trade*. 3rd. ed. New York: Thieme Medical Publishers; 2016. p. 139-44.

18. Xu IM, Wang F, Zhou X, Liu Z, Wei X, Bai Y, et al. Sagittal Balance in Adolescent Idiopathic Scoliosis A Radiographic Study of Spinopelvic Compensation After Selective Posterior Fusion of Thoracolumbar/Lumbar (Lenke 5C) Curves. *Medicine* (Baltimore). 2015 ; 94 (45): e1995.

19. Liang W, Yu B, Wang Y, Li Z, Qiu G, Shen J, et al. Comparison of posterior correction results between Marfan syndrome scoliosis and adolescent idiopathic scoliosis—a retrospective case-series study. *J Orthop Surg Res*. 2015 ; 10: 73.

20. Taniguchi Y, Oichi T, Ohya J, Chikuda H, Oshima Y, Matsubayashi Y, et al. In-hospital mortality and morbidity of pediatric scoliosis surgery in Japan Analysis using a national inpatient database. *Medicine* (Baltimore). 2018 ; 97 (14): e0277.

21. Berry JG, Glotzbecker M, Rodean J, Leahy I, Hall M, Ferrari L. Comorbidities and Complications of Spinal Fusion for Scoliosis. *Pediatrics*. 2017 ; 139 (3): e20162574.