

ARTÍCULO ESPECIAL

La toracotomía axilar vertical. Consideraciones anestésicas incluidas en la aplicación de modificaciones

Vertical axillary thoracotomy, anesthetic considerations included in the application of modifications

Rodolfo Eliseo Morales Valdés¹ Laylette Acosta Roca²  Yohandys Duniel Pérez Días³  Antonio Ismael Aparicio Morales⁴  Yoandy López de la Cruz³  Rodolfo Morales Mato³ 

¹ Universidad de Ciencias Médicas de Villa Clara, Santa Clara, Villa Clara, Cuba

² Hospital Provincial Universitario Arnaldo Milián Castro, Santa Clara, Villa Clara, Cuba

³ Hospital Docente Asistencial Celestino Hernández Robau, Santa Clara, Villa Clara, Cuba

⁴ Complejo Científico Ortopédico Internacional Frank País, La Habana, La Habana, Cuba

Cómo citar este artículo:

Morales-Valdés R, Acosta-Roca L, Pérez-Días Y, Aparicio-Morales A, López-de-la-Cruz Y, Morales-Mato R. La toracotomía axilar vertical. Consideraciones anestésicas incluidas en la aplicación de modificaciones. **Medisur** [revista en Internet]. 2021 [citado 2021 Jun 14]; 19(3):[aprox. -356 p.]. Disponible en: <http://www.medisur.sld.cu/index.php/medisur/article/view/4842>

Resumen

La toracotomía axilar vertical es un procedimiento quirúrgico que permite realizar múltiples técnicas para el diagnóstico y tratamiento de enfermedades del tórax, área que implica consideraciones anestésicas especiales. El presente estudio pretende exponer determinantes para el manejo anestésico de pacientes intervenidos quirúrgicamente por toracotomías axilares. Se realizó una revisión bibliográfica, mediante la búsqueda en bases de datos (Medline/Pubmed e Hinari), incluyendo los términos: toracotomía axilar vertical, manejo anestésico y cirugía torácica. Las determinantes identificadas dentro del manejo anestésico durante la toracotomía axilar vertical fueron la evaluación preoperatoria, monitorización, manejo de la vía aérea, estrategia de ventilación, tratamiento anestésico y la analgesia postoperatoria inmediata. Se determinó, de acuerdo con la necesidad y condiciones del equipo, establecer como prioritaria la defensa del momento óptimo de relajación muscular. El control hemodinámico del paciente, el aislamiento pulmonar, la relajación muscular para el abordaje quirúrgico, la ventilación pulmonar y la analgesia perioperatoria, siguen siendo hoy día la piedra angular del manejo anestésico en la toracotomía axilar vertical.

Palabras clave: Toracotomía, anestesia, procedimientos quirúrgicos torácicos

Abstract

Vertical axillary thoracotomy is a surgical procedure that allows multiple techniques to be performed for the diagnosis and treatment of chest diseases, an area that involves special anesthetic considerations. The present study aims to expose determinants for the anesthetic management of patients operated on for axillary thoracotomies. A bibliographic review was carried out by searching databases (Medline / Pubmed and Hinari), including the terms: vertical axillary thoracotomy, anesthetic management and thoracic surgery. The determinants identified within anesthetic management during vertical axillary thoracotomy were preoperative evaluation, monitoring, airway management, ventilation strategy, anesthetic treatment, and immediate postoperative analgesia. According to the needs and conditions of the team, it was determined to establish as a priority the defense of the optimal moment of muscle relaxation. Hemodynamic control of the patient, pulmonary isolation, muscle relaxation for the surgical approach, pulmonary ventilation, and perioperative analgesia continue to be the cornerstone of anesthetic management in vertical axillary thoracotomy today.

Key words: Thoracotomy, anesthesia, thoracic surgical procedures

Aprobado: 2021-02-10 11:34:18

Correspondencia: Rodolfo Eliseo Morales Valdés. Universidad de Ciencias Médicas de Villa Clara. Santa Clara, Villa Clara, Cuba rodolfomv@infomed.sld.cu

INTRODUCCIÓN

Las toracotomías son procedimientos de abordaje quirúrgico a la cavidad torácica, identificados principalmente por el lugar o posición en que se realiza la incisión o vía de abordaje al tórax; ello permite realizar múltiples técnicas y/o prácticas, que contribuyen al manejo de diversas enfermedades de dicha cavidad. El cirujano y el equipo en general deben elegir la más apropiada en cada paciente de acuerdo con la estrategia quirúrgica a utilizar para garantizar el éxito de la intervención que se necesita; de esta manera propicia un adecuado acceso, un buen campo operatorio y un trabajo mucho más seguro.

Dentro de las incisiones más utilizadas destacan las toracotomías axilares. Se reconoce en la literatura que Hipócrates⁽¹⁾ fue el primero que realizó una toracotomía axilar vertical (TAV), hace más de 23 siglos. El desarrollo de las técnicas de anestesia en los inicios del siglo XX, (cámara al vacío de Sauerbruch, y el desarrollo de las diferentes técnicas de intubación endotraqueal),⁽²⁾ posibilitaron que en 1942 Eugenio Di Morelli,⁽³⁾ en Roma, Italia, realizara la TAV para el tratamiento de la tuberculosis pulmonar. Posteriormente el uso de esta vía de abordaje se extendió a las resecciones pulmonares. Se consideraba que era una incisión con muchas ventajas, pero con un campo operatorio reducido. Hurtado Hoyo,⁽³⁾ en Argentina, propuso la toracotomía axilar vertical amplia (TAVA) y la difundió por todo el país, extendiéndose luego a Uruguay, Brasil, entre otros.

En Cuba, se utilizó por primera vez en la década de 60 del pasado siglo, y fueron pioneros en su introducción el Dr. Amaranto Borges, del Hospital Amalia Simoni de Camagüey, y el Dr. García Gutiérrez, en la Habana.^(4,5,6) La vía axilar, por tanto, se expandió por todo el territorio nacional como una de las preferidas. En Villa Clara, el Dr. Teodoro Machado Agüero comienza a practicarla en la década del ochenta, según la investigación que ha desarrollado el autor principal para modificar esa vía de acceso. Estas modificaciones⁽⁷⁾ requirieron un estudio por parte del equipo quirúrgico, desde el punto de vista anestésico, que permitiera también identificar posibilidades de mejoras durante la intervención. Los resultados encontrados motivaron la presente publicación, ya que la anestesia tiene una amplia variedad de procedimientos que afectan a los pulmones, las vías respiratorias y

las estructuras intratorácicas.⁽⁸⁾ Entre los resultados negativos más comentados que deben evitarse,⁽⁹⁾ se plantean: disminución de la función respiratoria, inmovilidad del parénquima, y aparición de lesiones alveolares. El objetivo de la atención anestésica deriva, por tanto, a la reducción de la morbilidad y la mortalidad perioperatorias, pues existe un riesgo quirúrgico elevado debido a las complicaciones respiratorias, cardiovasculares y sistémicas asociadas a diversas comorbilidades y hábitos tóxicos; así como la alteración de la función pulmonar por la resección y trauma del pulmón, atelectasia, edema tisular y dolor cruento producido por la toracotomía, que origina retención de secreciones, atelectasias y neumonía.⁽¹⁰⁾

En el presente estudio tiene el objetivo de exponer los determinantes para el manejo anestésico del paciente sometido a toracotomía axilar vertical, con la aplicación de modificaciones.

DESARROLLO

Se realizó una revisión bibliográfica, mediante la búsqueda en base de datos: Medline/Pubmed e Hinari; y los términos: toracotomía axilar vertical, control anestésico y cirugía torácica. Además, se tomaron solo los textos publicados entre enero 2010 y enero 2020. Fueron revisados más de 80 artículos relacionados con la temática, incluidos trabajos de lengua inglesa y española. Se seleccionaron los de mayor interés para la temática y publicados en los últimos cinco años.

Para realizar la intervención quirúrgica se requiere una estrategia que inicie desde la preparación del paciente para dicho tratamiento. La anestesiología basa sus premisas en que la evaluación preoperatoria debería identificar a los pacientes con riesgo elevado, estratificar el tratamiento y centrar los recursos para mejorar su pronóstico.⁽⁸⁾ La valoración previa a la intervención permite al equipo médico elegir una adecuada técnica anestésica y cuidados clínicos quirúrgicos.⁽¹¹⁾ La historia clínica permite analizar la viabilidad del abordaje y predecir el tiempo de recuperación.⁽¹²⁾ Esta debe contemplar aspectos que permiten estratificar riesgo en todo tipo de cirugía. Deben evaluarse aspectos guiados a minimizar complicaciones, como atelectasias, neumonía e insuficiencia respiratoria, las cuales se producen en el 15-20 % de los pacientes y explican la mayor parte de la mortalidad esperada (3-4 %).^(10,13)

La TAV es un procedimiento de cirugía mayor, con una duración moderada, que requiere de monitoreo ventilatorio y hemodinámico invasivo, y se realiza con el paciente en decúbito lateral con el hemitórax abierto, por lo que siempre los monitores se deben colocar inicialmente con el paciente en decúbito supino, y será preciso volver a comprobar, y a menudo hay que recolocarlos luego de girar al paciente.⁽⁸⁾

Se requiere la utilización de monitores ventilatorios para valorar la oxigenación, gasometría arterial seriada (SpO₂) espirometría continua y capnometría (Petco₂); así como los hemodinámicos invasivos (línea arterial, presión venosa central, catéteres de la arteria pulmonar, ecocardiografía transesofágica), los cuales pueden ver afectada su fiabilidad por la posición del paciente y la apertura torácica.^(8,14,15,16)

Además, se ha descrito la utilidad de tecnologías no convencionales para estas intervenciones, como la oximetría cerebral y monitores indirectos de gasto cardíaco o saturación venosa de oxígeno, para el tratamiento con líquidos orientado al objetivo.⁽⁸⁾

Las técnicas de aislamiento pulmonar están diseñadas sobre todo para facilitar la ventilación monopulmonar (VMP), proteger el pulmón de la contaminación a partir del pulmón contralateral en casos de fístula broncopulmonar, hemorragia pulmonar y lavado pulmonar total. El aislamiento pulmonar puede conseguirse mediante tres métodos distintos, tubos de doble luz (TDL), bloqueantes bronquiales o tubos de luz simple (TLS).^(8,14,16)

En casos de vía aérea difícil (VAD), cuya mortalidad asociada ronda el 30 % de los decesos intraoperatorios,⁽⁸⁾ aunque la literatura médica ha analizado en detalle su manejo para la intubación traqueal, no puede extrapolarse para la cirugía torácica por la necesidad de realizar una separación o aislamiento pulmonar según la situación del paciente y los requerimientos quirúrgicos, y porque la anatomía de las vías aéreas superior e inferior pueden verse alteradas por la coexistencia neoplásica, cirugía previa, radioterapia y anomalías traqueales o bronquiales. Además, la intubación mediante tubo endobronquial (TEB) es más compleja y puede ser difícil, incluso en pacientes en los que sería fácil la intubación orotraqueal estándar.^(17,18)

El algoritmo de VAD en la toracotomía ha ido cambiando sobre la base de evidencias clínicas,

respecto a la utilidad de diferentes dispositivos. Actualmente, el uso del videolaringoscopio (VD) ha sido incluido en los algoritmos de manejo de la VAD imprevista en el Plan A de la *Difficult Airway Society* (Asociación de la vía Aérea Difícil).⁽¹⁹⁾

Se recomienda la preoxigenación y el mantenimiento de la oxigenación durante las maniobras de intubación, optimizar la posición de cabeza y el cuello, el empleo del VD, limitar el número de intentos de intubación con laringoscopio directo y VD (3+1), limitar a 3 los intentos de inserción de dispositivos supraglóticos, evitar la presión cricoidea, y mantener un nivel de relajación neuromuscular adecuado.^(19,20)

La intubación con fibroscopio, con el paciente despierto o con ventilación espontánea continúa siendo el método más seguro en la VAD conocida,^(20,21) para lo cual se pueden utilizar diferentes métodos de anestesia tópica de las vías aéreas y técnicas de sedación con remifentanilo, dexmedetomidina^(22,23) o halogenados,⁽²⁴⁾ entre otros.

La estrategia utilizada para controlar el pulmón ventilado durante la VMP desempeña una función destacada en la distribución del flujo sanguíneo entre los pulmones. Varios centros han seguido la práctica de utilizar el mismo volumen corriente amplio durante la VMP que en la ventilación bipulmonar. Es probable que esta maniobra disminuya la hipoxemia al reclutar de forma recurrente regiones atelectásicas en el pulmón declive, y puede producir valores más altos de PaO₂ durante la VMP con un volumen corriente más pequeño.⁽⁸⁾

Sin embargo, se tiende a utilizar volúmenes corrientes menores con presión positiva al final de la espiración (PEEP, siglas del inglés *positive end-expiratory pressure*) durante la VMP, pues la incidencia de hipoxemia es menor; existe el riesgo de causar una lesión aguda al pulmón ventilado con el uso prolongado de volúmenes corrientes grandes; y parecen ser perjudiciales un patrón de ventilación que favorezca las atelectasias recurrentes y el reclutamiento del parénquima pulmonar. La técnica ventilatoria debe individualizarse dependiendo de la mecánica pulmonar subyacente del paciente.^(8,14)

Luego de una adecuada premedicación y preoxigenación, se procede a la inducción anestésica; la selección del agente inductor,

opioide, relajante neuromuscular y demás fármacos utilizados estará basada en el estado clínico preoperatorio del paciente. Debe abordarse la vía aérea en condiciones de profundidad adecuada, para prevenir el broncoespasmo y la respuesta simpática cardiovascular.⁽⁸⁾

Todas las técnicas actuales han sido utilizadas con éxito para el mantenimiento anestésico en la TAV, con preferencia en la combinación de un halogenado potente (isoflurano, sevoflurano, desflurano) y opioides. Las ventajas de los halogenados incluyen la potente broncodilatación relacionada con la dosis, supresión de los reflejos de la vía aérea, la capacidad de utilizar una elevada FiO_2 (de ser necesaria), rápidos ajustes de la profundidad hipnótica y efectos mínimos sobre la vasoconstricción pulmonar hipóxica ($CAM < 1$).

La infusión de relajantes musculares no despolarizantes facilita su difusión intercostal y un campo quirúrgico adecuado, y su profundidad debe ser valorada por monitores

neuromusculares (estimuladores de nervios periféricos en tren de cuatro estímulos, tetánico o de doble descarga).⁽¹⁵⁾

Luego de la inducción, transcurre un período de tiempo variable durante el cual se efectúan procedimientos invasivos para la monitorización hemodinámica del paciente, posición quirúrgica, protección adecuada de las zonas corporales declives, y realización de técnicas regionales para la analgesia postoperatoria (cateterismo epidural, interpleural, bloqueo paravertebral continuo). En opinión de los autores, para la realización de la toracotomía axilar vertical posterior extendida (TAVPE), según las condiciones existentes en su contexto, se precisa la defensa, en principio, del momento óptimo de relajación muscular (MORM),⁽⁷⁾ donde se administra una dosis suplementaria de bloqueante neuromuscular no despolarizante, inmediatamente previo al comienzo de la incisión quirúrgica (Fig. 1). El objetivo de lo planteado anteriormente radica en evitar las fracturas costales y disminuir el trauma costal durante la fase parietal de la intervención.

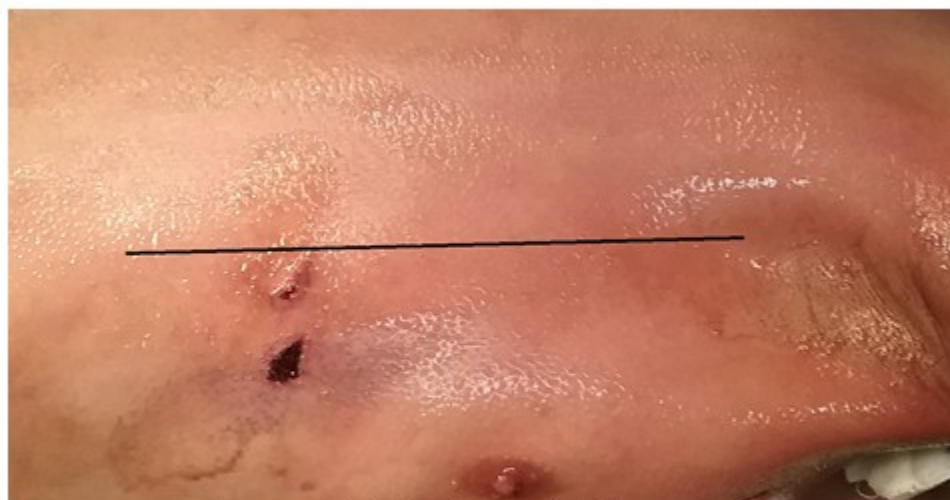


Fig. 1- Se observa el sitio de la incisión en la línea axilar posterior; justo antes de realizarla se recomienda reforzar la dosis de relajación muscular.

Lo propuesto con el MORM hace coincidir la mejor concentración de los fármacos relajantes

con el intervalo de tiempo en que se realiza la apertura de los separadores torácicos. (Fig. 2).

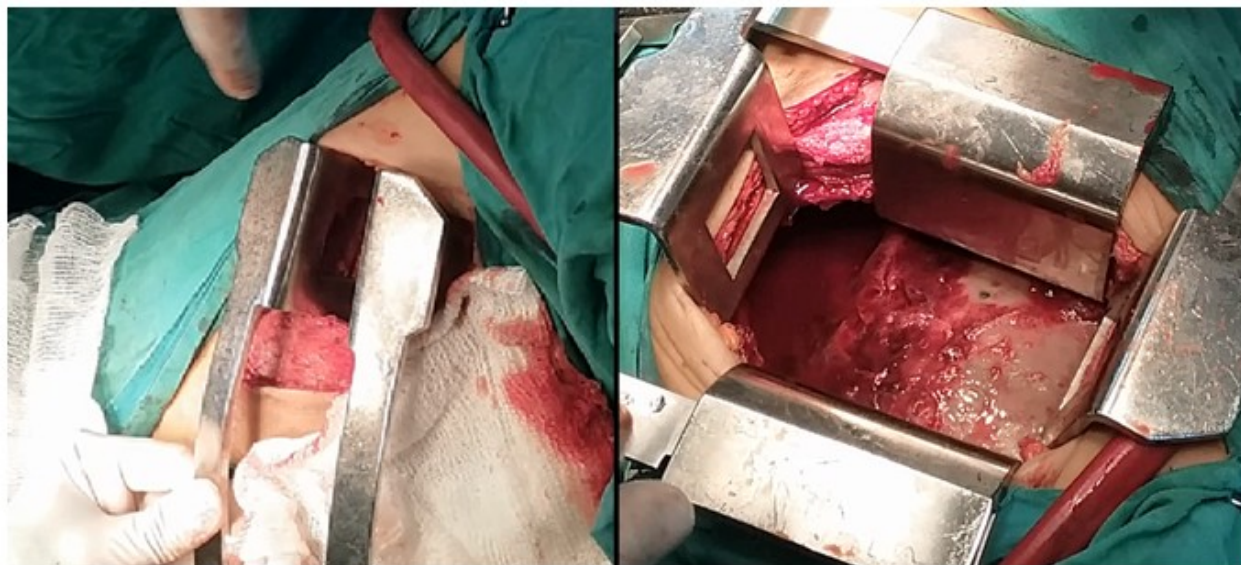

Fig. 2- Secuencia de la colocación de los separadores, período en que la relajación muscular debe ser óptima

La fluidoterapia intravenosa transoperatoria debe ser restringida en pacientes sometidos a resecciones pulmonares, pues la hidratación excesiva se asocia a injuria pulmonar aguda en el período postoperatorio y trasudado de líquido en el pulmón dependiente en la posición de decúbito lateral, lo que incrementa el *shunt* intrapulmonar.⁽¹⁵⁾

Si existen posibilidades razonables de que pueda extubarse al concluir la operación, se le colocará en decúbito supino, se cambiará el TDL por otro simple, se revertirá la relajación muscular y se permitirá la aparición de una respiración espontánea.⁽¹⁰⁾

En relación a la analgesia postoperatoria inmediata existen muchas aferencias sensitivas que transmiten los estímulos nociceptivos después de la toracotomía, como la incisión (nervios intercostales T4-T6), drenajes torácicos (nervios intercostales T7-T8), pleura mediastínica (nervio vago, par craneal X), pleura diafragmática central (nervio frénico C3-C5) y hombro ipsolateral (plexo braquial). No hay ninguna técnica analgésica que pueda bloquear todas estas aferencias dolorosas, por lo que la analgesia debe ser multimodal.⁽⁸⁾

La analgesia multimodal combina terapias

farmacológicas sistémicas (antiinflamatorios no esteroideos, agonistas alfa adrenérgicos, antagonistas del receptor N-metil-D-aspartato, estabilizadores de membrana y opioides) y técnicas regionales.⁽²⁵⁾

Los opioides sistémicos, de forma aislada, son eficaces para controlar el dolor de fondo, pero el componente de dolor agudo asociado con la tos o los movimientos requieren unos niveles plasmáticos que producen sedación e hipoventilación en la mayoría de los pacientes. Los antiinflamatorios no esteroideos pueden reducir el consumo de opioides en más de un 30 % tras la toracotomía, y son especialmente útiles para tratar el dolor del hombro ipsolateral que aparece en el postoperatorio, y que se controla mal con analgesia epidural.⁽⁸⁾

La ketamina intramuscular en dosis bajas es equivalente a la misma dosis de meperidina, y produce menos depresión respiratoria. También puede administrarse como infusión intravenosa en dosis baja, y puede ser útil en pacientes cuyo trastorno sea refractario a otros tratamientos, o cuando exista una contraindicación para las técnicas más comunes. La dexmedetomidina es un agonista selectivo de los receptores α_2 -adrenérgicos, que se ha descrito como un complemento útil para la analgesia

postoracotomía, y puede reducir de forma significativa la necesidad de opioides cuando se usa en combinación con la anestesia local epidural.⁽⁸⁾

Las técnicas regionales más utilizadas incluyen los bloqueos intercostales, analgesia intrapleural, bloqueo paravertebral y cateterismo epidural torácico; este último de creciente aplicación clínica en los últimos veinte años.⁽²⁶⁾ No obstante, el dolor como principal factor en la génesis de complicaciones mediatas postoperatorias, deberá tener como piedra angular la prevención desde la exquisita y depurada integración de las destrezas quirúrgicas y anestésicas.

CONCLUSIONES

La evaluación preoperatoria, la monitorización, el manejo de la vía aérea, la estrategia de ventilación, el control de la relación muscular y la analgesia postoperatoria inmediata constituyen las determinantes del manejo anestésico durante las toracotomías axilares verticales.

Conflictos de intereses:

Los autores declaran que no existen conflictos de intereses.

Contribución de los autores:

1. Conceptualización: todos los autores
2. Curación de datos: Rodolfo E. Morales Valdes, Yoandy Lopez de la Cruz, Rodolfo Morales Mato
3. Análisis formal: todos los autores
4. Investigación: todos los autores
5. Metodología: Rodolfo E. Morales Valdés
6. Administración del proyecto: Rodolfo E. Morales Valdés

REFERENCIAS BIBLIOGRÁFICAS

1. Cantó A. De tubos, frascos, conexiones y aspiraciones. Barcelona: Editorial Respira; 2015. p. 13-14.
2. Conacher I. History of Thoracic Anesthesiology. In: Slinger P, editors. Principles and Practice of

Anesthesia for Thoracic Surgery. New York: Springer; 2011. p. 1-7.

3. Hurtado E. Toracotomías axilares. Buenos Aires: Sánchez Teruelo SA; 1984.
4. Porro N, Borges A, Villanueva S, Castell R, Medrano J. Valor de la toracotomía axilar en la plurectomía parietal. Rev Cub Cir. 1985 ; 24 (2): 509-16.
5. García A, Selman AE, San Martín A, Rivero E, Albert CE, Rojas M, et al. Nuestra experiencia en el tratamiento quirúrgico de las vesículas aéreas del pulmón. Rev Cub Cir. 1968 ; 7 (2): 53-70.
6. Morales RE, De Armas B. Dr. Amaranto Borges Alfonso: uno de los pioneros en las incisiones axilares verticales en Cuba. EDUMECENTRO [revista en Internet]. 2020 [cited 15 Feb 2021] ; 12 (1): [aprox. 8p]. Available from: http://scielo.sld.cu/scielo.php?script=sci_arttext&pid=S2077-28742020000100248.
7. Morales RE, Lopez Y, Morales R. Toracotomía axilar vertical posterior extendida. CorSalud [revista en Internet]. 2019 [cited 15 Feb 2021] ; 11 (3): [aprox. 10p]. Available from: http://scielo.sld.cu/scielo.php?script=sci_arttext&pid=S2078-71702019000300219&lng=es&nrm=iso&tlng=es.
8. Slinger PD, Campos JH. Anestesia para Cirugía Torácica. In: Miller RD, Cohen NH, Eriksson LI, Fleisher LA, Wiener-Kronish JP, Young WL. Miller Anestesia. 8va. ed. Madrid: Elsevier; 2016. p. 1942-2006.
9. Le Guen M, Fischler M. Anestesia en cirugía torácica. EMC-Anestesia-Reanimación. 2016 ; 42 (2): 1-16.
10. Ojeda JJ, Paret NJ, Ojeda L. Consideraciones sobre anestesia en cirugía torácica. Medisur [revista en Internet]. 2013 [cited 11 Ago 2018] ; 11 (5): [aprox. 30p]. Available from: http://scielo.sld.cu/scielo.php?script=sci_arttext&pid=S1727-897X2013000500016.
11. Degani LH, Maria S, dos Reis LF. Evaluación preoperatoria del paciente neumópata. Rev Braz Anesthesiol [revista en Internet]. 2014 [cited 11 Ago 2018] ; 64 (1): [aprox. 20p]. Available from: <http://www.sciencedirect.com/science/article/pii/S2255496313001888>.
12. Gutiérrez E, Ortiz CA, Gómez J, Duitama JP,

- Díaz JJ, Fernández MR, et al. Situación actual de la cirugía video-toracoscópica. *Rev Colomb Cir [revista en Internet]*. 2013 [cited 10 Ago 2018]; 28 (3): [aprox. 22p]. Available from: <http://www.scielo.org.co/pdf/rcci/v28n3/v28n3a5.pdf>.
13. Rodríguez M, Díaz A, Guibert R, Vargas O. Anestesia en la simpatectomía torácica videoendoscópica. *Rev Inf Cient [revista en Internet]*. 2016 [cited 10 Ago 2018]; 95 (5): [aprox. 14p]. Available from: <http://revinfcientifica.sld.cu/index.php/ric/article/view/76/2220>.
14. Eisenkraft JB, Cohen E, Neustein SN. Anesthesia for Thoracic Surgery. In: Barash PG, Cahalan MK, Cullen BF, Stock MC, Stoelting RK, Ortega R, et al. *Clinical Anesthesia*. 8th. ed. Philadelphia: Wolters Kluwer/Lippincott Williams & Wilkin; 2017. p. 2551-675.
15. Butterworth JF, Mackey DC, Wasnick JD. Anesthesia for thoracic surgery. In: Morgan & Mikhail's *Clinical Anesthesiology*. 5th. ed. New York: McGraw Hill-Lange; 2013. p. 545-75.
16. Mitnacht AJC, Reich DL, Sander M, Kaplan JA. Monitoring of the heart and vascular system. In: Kaplan JA. *Kaplan's Cardiac anesthesia for cardiac and non cardiac surgery*. 7th. ed. Philadelphia: Elsevier; 2017. p. 390-426.
17. Gómez-Ríos MA, Gaitini L, Matter I, Somri M. Guías y algoritmo para el manejo de la vía aérea difícil. *Rev Esp Anesthesiol Reanim*. 2018 ; 65 (1): 41-8.
18. Granell M, Parra MJ, Jiménez MJ, Gallart L, Villalonga A, Valencia O, et al. Revisión del manejo de la vía aérea difícil en cirugía torácica. *Rev Esp Anesthesiol Reanim*. 2018 ; 65 (1): 31-40.
19. Frerk C, Mitchell VS, McNarry AF, Mendonca C, Bhagrath R, Patel A, et al. Difficult Airway Society intubation guidelines working group. Difficult Airway Society 2015 guidelines for management of unanticipated difficult intubation in adults. *Br J Anaesth*. 2015 ; 115 (6): 827-48.
20. Chambers D, Paulden M, Paton F, Heirs M, Duffy S, Hunter JM, et al. Sugammadex for reversal of neuromuscular block after rapid sequence intubation: A systematic review and economic assessment. *Br J Anaesth*. 2010 ; 105 (5): 568-75.
21. Campos JH. Lung isolation techniques for patients with difficult airway. *Curr Opin Anaesthesiol*. 2010 ; 23 (1): 12-7.
22. Merli G, Guarino A, Della Rocca G, Frova G, Petrini F, Sorbello M, Coccia C, et al. Recommendations for airway control and difficult airway management in thoracic anesthesia and lung separation procedures. *Minerva Anesthesiol*. 2009 ; 75 (1-2): 59-96.
23. Xu T, Li M, Ni C, Guo XY. Dexmedetomidine versus remifentanyl for sedation during awake intubation using a Shikanioptical stylet: A randomized, double-blinded, controlled trial. *BMC Anesthesiol*. 2016 ; 16 (1): 52.
24. Rey J, Encabo CM, Pizarro NE, San Martín JL, López-Timoneda F. Management of difficult airway with inhalation induction in a patient with Lennox-Gastaut syndrome and neck injury. *Rev Esp Anesthesiol Reanim*. 2015 ; 62 (9): 536-9.
25. Adams MCB, Hurley RW. Perioperative pain management. In: Pardo MC, Miller RD. *Basics of anesthesia*. 7th. ed. Philadelphia: Elsevier; 2018. p. 696.
26. Brown DL. Bloqueo epidural. In: Farag E, Mounir-Soliman L, Brown DL. *Brown. Atlas de anestesia regional*. 5ta. ed. Elsevier; 2017. p. 279.