

## PRESENTACIÓN DE CASO

**Acromegalia. A propósito de un caso****Acromegaly. About a case**Elodia Maria Rivas Alpizar<sup>1</sup>  Consuelo Clementina Cuéllar Hernández<sup>1</sup>  Gisela Zerquera Trujillo<sup>1</sup> <sup>1</sup> Hospital General Universitario Dr. Gustavo Aldereguía Lima, Cuba**Cómo citar este artículo:**

Rivas-Alpizar E, Cuéllar-Hernández C, Zerquera-Trujillo G. Acromegalia. A propósito de un caso. **Medisur** [revista en Internet]. 2021 [citado 2021 Dic 6]; 19(6):[aprox. -1015 p.]. Disponible en: <http://www.medisur.sld.cu/index.php/medisur/article/view/4991>

**Resumen**

La acromegalia es un síndrome clínico producido por la secreción excesiva de hormona del crecimiento que afecta a prácticamente todos los órganos y tejidos. Tiene una baja incidencia (30 a 60 casos por millón de habitantes) y se requiere tener un alto nivel de sospecha por lo que su diagnóstico continúa siendo tardío a pesar de que físicamente los pacientes inician los signos y síntomas entre cinco y diez años previos al diagnóstico. Se presenta el caso de una paciente femenina, de 57 años, atendida en el Servicio de Endocrinología del Hospital Gustavo Aldereguía Lima de Cienfuegos con manifestaciones clínicas de crecimiento acral, hipertensión y diabetes mellitus. Se le realizó prueba de tolerancia oral a la glucosa midiendo hormona de crecimiento que confirmó el exceso hormonal, resonancia magnética contrastada con gadolinio que informó macroadenoma hipofisario. Se diagnosticó como acromegalia por un tumor hipofisario productor de hormona de crecimiento. Es indiscutible la importancia del diagnóstico precoz, dado que su asociación a comorbilidades como la hipertensión y la diabetes es muy importante, lo que resulta en una disminución de la esperanza y la calidad de vida. Estas razones motivaron la presentación del caso.

**Palabras clave:** acromegalia, informes de casos**Abstract**

Acromegaly is a clinical syndrome caused by excessive secretion of growth hormone that affects virtually all organs and tissues. It has a low incidence (30 to 60 cases per million inhabitants) and a high level of suspicion is required, which is why its diagnosis continues to be late despite the fact that patients physically initiate signs and symptoms between five and ten years prior to the diagnosis. A 57-years-old female patient treated at the Endocrinology Service of the Gustavo Aldereguía Lima Hospital in Cienfuegos with clinical manifestations of acral growth, hypertension and diabetes mellitus it is presented. She underwent an oral glucose tolerance test measuring growth hormone that confirmed hormonal excess, magnetic resonance imaging contrasted with gadolinium that reported pituitary macroadenoma. She was diagnosed as acromegaly from a growth hormone-producing pituitary tumor. The importance of early diagnosis is undoubted, since its association with comorbidities such as hypertension and diabetes is very important, which results in a decrease in hope and quality of life.

**Key words:** acromegaly, case report**Aprobado: 2021-10-12 08:54:22****Correspondencia:** Elodia Maria Rivas Alpizar. Hospital General Universitario Dr. Gustavo Aldereguía Lima. Cienfuegos. Cuba. [elodiara@minsap.cfg.sld.cu](mailto:elodiara@minsap.cfg.sld.cu)

## INTRODUCCIÓN

La acromegalia es una enfermedad causada por la producción excesiva de hormona de crecimiento (GH), en la inmensa mayoría de los casos por un tumor hipofisario productor de GH, solo o en combinación de otras hormonas hipofisarias, sobre todo la prolactina (PRL). Habitualmente son macroadenomas y constituyen entre el 25 y el 30 % de los tumores hipofisarios. Es una enfermedad crónica multisistémica de baja incidencia (30 a 60 casos por millón de habitantes). Suele diagnosticarse entre los 40 y los 60 años, con una proporción mujer/varón igual a 1.<sup>(1)</sup>

Las manifestaciones clínicas de la acromegalia progresan muy lentamente, por lo que pueden transcurrir entre cinco y diez años desde el inicio de la enfermedad hasta el diagnóstico, por lo que se requiere tener un alto nivel de sospecha para diagnosticarla precozmente, sin embargo, esto es de suma importancia, dado que su asociación a comorbilidades como la hipertensión y la diabetes es muy importante si se retrasa su diagnóstico y resulta en una disminución en la esperanza y la calidad de vida.<sup>(2,3)</sup>

El tratamiento se basa en tres líneas fundamentales, la cirugía, medicamentoso y la radioterapia hipofisaria. En la actualidad también se debe tomar en cuenta el tratamiento cuidadoso de las comorbilidades asociadas.<sup>(4)</sup>

Por las razones antes expuestas se decidió la presentación de este caso.

## PRESENTACIÓN DEL CASO

Paciente femenina, de 57 años de edad, con antecedentes de hipertensión arterial y tratamiento regular de enalapril a dosis de 20 mg diarios. Acudió a consulta de nódulo de tiroides del Hospital General Universitario DR. Gustavo Aldereguía Lima de Cienfuegos por notar aumento de volumen de la región anterior de cuello. Llamó la atención en esta paciente los rasgos faciales como nariz ensanchada, prominencia de los arcos superciliares, macroquelia, macroglosia, prognatismo, lo que hizo sospechar una acromegalia a pesar de no ser la causa de su consulta médica.

Al mismo tiempo fue diagnosticada una diabetes mellitus posiblemente secundaria a la aparición de la acromegalia, tratada con insulina NPH en dos subdosis.

Al interrogatorio de la paciente refirió que ha notado incremento del tamaño de manos y pies, no refirió cefalea, ni trastornos visuales.

Al examen físico se constató:

Fascie acromegálica con macroquelia, macroglosia, nariz ancha y gruesa, prominencia de los arcos superciliares. Aumento de volumen de manos y pies con dedos engrosados.

Tiroides bocio grado 1b

Peso 56 kg; talla:1,56 cm.

IMC: 23,6 kg/m<sup>2</sup>

Se realizaron los exámenes complementarios indicados en estos casos. (Tabla 1).

**Tabla 1. Exámenes complementarios realizados**

Hemograma	Hb.13g/L Hto.0,43 Leucograma 6,8 x10 <sup>9</sup>
Glucemia	10 mmol/L
Colesterol	6.9 mmol/L
Triglicéridos	2.9 mmol/L
Creatinina	58umol/L
Proteínas totales	72 g/L
Albúmina	40 g/L
TSH	1,2 mUI/ml
T3 total	2,4 nmol/L
T4 total	138 nmol/L
PRL	485

**PTG midiendo:**

Tiempo	Glucemia	GH (ng/ml)
0''	10.0	30.27
30''	13.8	16.36
60''	18.6	24.93
90''	20.0	28.90
120''	19.9	30.30

Se realizó rayos X de tórax que mostró índice cardiotorácico normal, signos de enfisema pulmonar.

Rayos X de almohadilla plantar: con espesor de 38 mm, espolón calcáneo.

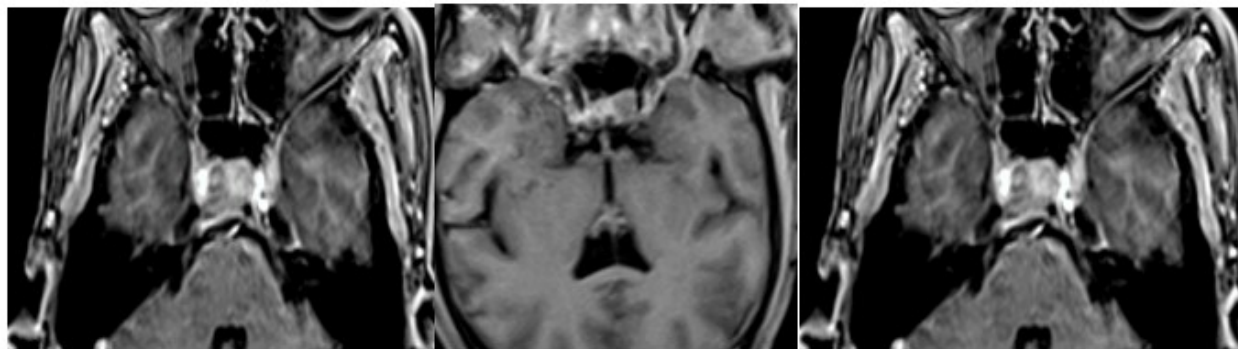
Perfilograma: Aumento de volumen de partes blandas.

Ultrasonido de tiroides: lóbulo derecho mide 434 x 36 x 62 mm, volumen 40 cc; textura homogénea con varias imágenes nodulares, la mayor hacia polo inferior mide 30,4 x 31.1 mm isoecogénico, halo completo. Bordes regulares y bien definidos, pequeñas áreas de degeneración quística, pequeñas calcificaciones. istmo mide

6,5 mm. Lóbulo izquierdo mide 19 x 18 x 24 mm, volumen 6,5 cc, textura homogénea, con varias imágenes nodulares, el mayor hacia porción media, hiperecogénico de 7,2 x 6,6 mm, calcificaciones medianas periféricas, vascularización mixta, halo completo, bordes regulares. Adenomegalias yugulares bilaterales de aspecto inflamatorio.

Ecocardiograma: cardiopatía hipertensiva grado I-II. No signos de isquemia miocárdica aguda o crónica.

Resonancia magnética de hipófisis contrastada con gadolinio: imagen hiperintensa en hipófisis de 14 x 10 x 11 mm, a nivel de la hipófisis, que comprime a la carótida izquierda. Infundíbulo normal. (Figura 1).



**Fig. 1.** Imagen de resonancia magnética de hipófisis, contrastada con gadolinio que muestra una imagen hiperintensa en hipófisis de 14x10x11 mm, a nivel de la hipófisis, que comprime a la carótida izquierda. Infundíbulo normal.

Se concluyó como una acromegalia por macroadenoma productor de hormona de crecimiento (GH).

Diabetes Mellitus (otros tipos).

Hipertensión arterial

Se realizó exéresis del macroadenoma productor de GH, con evolución favorable sin complicaciones quirúrgicas, con disminución significativa de las cifras de glucemia y disminución de las dosis de insulina y regresión del crecimiento acral.

Como las manifestaciones clínicas de la acromegalia progresan muy lentamente, por lo que pueden transcurrir entre cinco y diez años desde el inicio de la enfermedad hasta el diagnóstico, este caso mostró la importancia de tenerla en cuenta y el requerimiento de un alto nivel de sospecha para diagnosticarla.

## DISCUSIÓN

El término “acromegalia” fue acuñado por primera vez en 1886 por el neurólogo francés Pierre Marie. Se debe a la producción excesiva de hormona de crecimiento (GH), generalmente por un adenoma hipofisario.<sup>(5)</sup>

Las manifestaciones clínicas de la acromegalia progresan muy lentamente, por lo que pueden transcurrir entre cinco y diez años desde el inicio de la enfermedad hasta el diagnóstico. Tovar y col. en una revisión de 24 pacientes diagnosticados con acromegalia reportan un

tiempo promedio de evolución de los síntomas de 8,3 años previos al diagnóstico.<sup>(6)</sup>

Prácticamente todos los pacientes tienen crecimiento acral, los rasgos característicos son crecimiento mandibular con prognatismo, maloclusión, separación dental y diastema. Se produce aumento de los senos frontales, con prominencia de los arcos superciliares, nariz ensanchada, macroglosia, aumento progresivo del tamaño de manos y pies, que se hacen más toscos, con necesidad de cambiar el número de zapatos o de anillos. Aparecen alteraciones menstruales en la mujer, impotencia en el hombre, disminución de la libido, apnea del sueño. Entre el 30 y 70 % de los pacientes presentan artralgias y mialgias y la mayoría de las articulaciones afectadas.<sup>(7,8)</sup>

Las morbilidades asociadas más notorias son la diabetes mellitus o intolerancia a carbohidratos y la hipertensión arterial. Entre los efectos directos por la expansión del tumor se encuentran las alteraciones neurooftalmológicas, cefalea, manifestaciones de hipopituitarismo. El bocio simple o multinodular, el megacolon y la hepatoesplenomegalia se pueden observar como manifestaciones de la visceromegalia que presentan estos pacientes.<sup>(9,10)</sup>

El diagnóstico de la enfermedad se basa en la clínica, los estudios imagenológicos y la confirmación bioquímica del exceso de hormona del crecimiento.<sup>(11)</sup>

La resonancia magnética de hipófisis (RM) contrastada con gadolinio permite la visualización de lesiones de 2 o 3 mm de

diámetro o más.<sup>(11,12)</sup>

Las metas del tratamiento de la acromegalia incluyen: control de los síntomas, control del crecimiento tumoral con preservación de la función hipofisaria, normalizar las concentraciones bioquímicas de GH e IGF-1, y revertir el exceso de morbilidad y mortalidad asociados con esta enfermedad.

El tratamiento se basa en tres líneas fundamentales, la cirugía, el medicamentoso y la radioterapia hipofisaria. En la acromegalia el tratamiento neuroquirúrgico es el de elección, siempre que se demuestre la existencia del tumor y no existan contraindicaciones.<sup>(13)</sup>

### Conflicto de intereses

Los autores declaran que no poseen conflicto de intereses

### Contribuciones de los autores

Conceptualización: Elodia M. Rivas Alpizar; Consuelo C. Cuéllar Hernández;

Gisela Zerquera Trujillo.

Visualización: Consuelo C. Cuéllar Hernández

Redacción: Gisela Zerquera Trujillo.

Redacción, revisión y edición: Elodia M. Rivas Alpizar.

### Financiamiento

Hospital General Universitario Dr. Gustavo Aldereguía Lima. Cienfuegos.

### REFERENCIAS BIBLIOGRÁFICAS

1. Melgar V, Espinosa E, Cuenca D, Valle V, Mercado M. Diagnóstico y tratamiento actual de la acromegalia. *Rev Med Inst Mex Seguro Soc*. 2015 ; 53 (1): 74-83.

2. Romero Ledezma KP, Rueda Muñoz Z. Acromegalia. *Rev Cient Cienc Méd [revista en Internet]*. 2010 [ cited 13 Jun 2019 ] ; 13 (1): [aprox. 8p]. Available from: [http://www.scielo.org.bo/scielo.php?script=sci\\_arttext&pid=S1817-74332010000100016&lng=es](http://www.scielo.org.bo/scielo.php?script=sci_arttext&pid=S1817-74332010000100016&lng=es).

3. López-Macía A, Picó-Alfonso A. Clínica de la acromegalia: presentación, cuadro clínico y comorbilidades. *Endocrinol Nutr*. 2005 ; 52 (Supl 3): 18-22.

4. Becker P. Tratamiento médico de tumores hipofisarios. *Rev Med Clin Condes*. 2013 ; 24 (5): 742-7.

5. Aguilar Oliva S, Escobar Morí C, Peña Guevara R, Filiberto Céspedes A. Acromegalia: presentación de un caso. *AMC [revista en Internet]*. 2011 [ cited 15 Oct 2019 ] ; 15 (5): [aprox. 8p]. Available from: [http://scielo.sld.cu/scielo.php?script=sci\\_arttext&pid=S1025-02552011000500009&lng=es](http://scielo.sld.cu/scielo.php?script=sci_arttext&pid=S1025-02552011000500009&lng=es).

6. Tovar H, Rojas W. Experiencia en acromegalia en el Hospital de San José Reporte de serie de casos 1990-2007. *Acta Médica Colombiana*. 2010 ; 35 (2): 48-52.

7. Trasancos Delgado M, Casanova Moreno MC, Márquez Romero S, Cabrera Ferrer Z, Iglesias Bulnes R. Acromegalia. Presentación de un caso. *Rev Ciencias Médicas [revista en Internet]*. 2012 [ cited 15 Oct 2019 ] ; 16 (5): [aprox. 7p]. Available from: [http://scielo.sld.cu/scielo.php?script=sci\\_abstract&pid=S1561-31942012000500016&lng=es&nrm=iso](http://scielo.sld.cu/scielo.php?script=sci_abstract&pid=S1561-31942012000500016&lng=es&nrm=iso).

8. Triguero Veloz MN, Gil Pérez JC. Acromegalia. Presentación de un caso. *Rev Ciencias Médicas [revista en Internet]*. 2011 [ cited 14 Jun 2019 ] ; 15 (3): [aprox. 7p]. Available from: [http://scielo.sld.cu/scielo.php?script=sci\\_arttext&pid=S1561-31942011000300022&lng=es](http://scielo.sld.cu/scielo.php?script=sci_arttext&pid=S1561-31942011000300022&lng=es).

9. Lorenzo-Solar M, Peinó-García R, Casanueva-Freije F. Etiología y patogenia de la acromegalia. *Endocrinol Nutr*. 2005 ; 52 (Supl 3): 7-10.

10. Herra Leandro G, Rojas Núñez K, Alfaro Rodríguez M. Acromegalia. *Rev CI EMed UCR*. 2017 ; 7 (II): 11-19.

11. Cheng-Oviedo S, Espinosa de los Monteros AL, Mercado M, Sandoval C. Mujer de 32 años con cefalea, galactorrea, prognatismo y crecimiento acral. *Gac Méd Méx [revista en Internet]*. 2004 [ cited 14 Jun 2019 ] ; 140 (4): [aprox. 6p]. Available from: [http://www.scielo.org.mx/scielo.php?script=sci\\_arttext&pid=S0016-38132004000400015&lng=es](http://www.scielo.org.mx/scielo.php?script=sci_arttext&pid=S0016-38132004000400015&lng=es).

12. Ordás Calvo C, Jalón Monzón A, Ballina García FJ, Riestra Noriega JL, Rodríguez Pérez A. Radiografía ósea. Medicina Integral. 2000 ; 35 (2): 81-3.

13. Pereira Despaigne OL, Palay Despaigne MS,

Rodríguez Cascaret A. Sánchez G. Acromegalia: diagnóstico y tratamiento. Medisan [revista en Internet]. 2015 [ cited 23 Ago 2019 ] ; 19 (3): [aprox. 11p]. Available from: [http://scielo.sld.cu/scielo.php?script=sci\\_arttext&pid=S1029-30192015000300013](http://scielo.sld.cu/scielo.php?script=sci_arttext&pid=S1029-30192015000300013).