







## METODO EN LA CIENCIA

# Plantilla para medir la cadera con desarrollo displásico en el lactante

## Template for measuring the hip with dysplastic development in the breastfed baby

José Julio Requeiro Molina<sup>1</sup>  Ana María Machado Consuegra<sup>1</sup>  Liyanira Alonso Leiva<sup>1</sup>  Ovidio Paz Urrechaga<sup>1</sup>  Pedro Conde Bermúdez<sup>1</sup>  Leobys Kautets Pardiñas de León<sup>1</sup> 

<sup>1</sup> Hospital Pediátrico Universitario Paquito González Cueto, Cienfuegos, Cienfuegos, Cuba

### Cómo citar este artículo:

Requeiro-Molina J, Machado-Consuegra A, Alonso-Leiva L, Paz-Urrechaga O, Conde-Bermúdez P, Kautets-Pardiñas-de-León L. Plantilla para medir la cadera con desarrollo displásico en el lactante. **Medisur** [revista en Internet]. 2022 [citado 2022 Jul 24]; 20(4):[aprox. 18 p.]. Disponible en: <http://medisur.sld.cu/index.php/medisur/article/view/5444>

### Resumen

El éxito del tratamiento de la displasia del desarrollo de la cadera está íntimamente ligado a una intervención temprana, o sea, a un diagnóstico y tratamiento precoces y seguros. El estudio radiográfico tradicionalmente se ha sustentado en la medición de una serie de parámetros, la cual se realiza mediante el goniómetro, marcando directamente en la radiografía. Sin embargo, este procedimiento tiene sus desventajas. El presente estudio tiene como objetivo exponer las características de una plantilla para medir la cadera con desarrollo displásico en el lactante. Se explica cómo proceder con la herramienta propuesta; se argumentan sus posibilidades y metodología de aplicación, y se ilustra su factibilidad desde el punto de vista práctico. La plantilla permite evaluar la cadera del lactante, independientemente de la osificación del núcleo de la cabeza del fémur; así como determinar si la cadera es normal; y en caso de ser patológica, clasificarla en dependencia del grado de severidad de la afección.

**Palabras clave:** Mediciones, métodos y teoría, radiografía, ultrasonografía, luxación congénita de la cadera

### Abstract

The success of developmental dysplasia of the hip treatment is closely linked to early intervention, that is, early and safe diagnosis and treatment. The radiographic study has traditionally been based on the measurement of a series of parameters, which is carried out using the goniometer, marking directly on the radiograph. However, this procedure has its disadvantage. The present study aims to expose the characteristics of a template to measure the hip with dysplastic development in infants. It explains how to proceed with the proposed tool; its possibilities and application methodology are argued, and its feasibility from a practical point of view is illustrated. The template allows evaluation of the infant's hip, regardless the femoral head nucleus ossification; as well as determines if the hip is normal; and if it is pathological, classifies it depending on the degree of severity of the condition.

**Key words:** Measurements, methods and theories, radiography, ultrasonography, hip dislocation, congenital

**Aprobado:** 2022-04-29 21:42:03

**Correspondencia:** José Julio Requeiro Molina. Hospital Pediátrico Universitario Paquito González Cueto. Cienfuegos [jjrequeiro@jagua.cfg.sld.cu](mailto:jjrequeiro@jagua.cfg.sld.cu)

## INTRODUCCIÓN

La displasia del desarrollo de la cadera (DDC) es uno de los problemas del desarrollo más comunes en la ortopedia pediátrica, con una incidencia de 3 por cada mil nacimientos, y cuando se incluye la inestabilidad neonatal fisiológica propia de la cadera inmadura, esta puede llegar hasta 20 por cada 1000 nacimientos.<sup>(1,2,3,4)</sup>

Abarca un amplio espectro de anomalías de la articulación coxofemoral, los cuales transitan desde una simple inestabilidad neonatal con o sin displasia acetabular, la displasia acetabular propiamente dicha, subluxación y la luxación de cadera. Todas estas variantes expresan diferentes grados de severidad de lo que hoy se conoce como DDC, terminología que sustituye a la anteriormente denominada luxación congénita de cadera. Esta nueva denominación es más amplia, hace referencia al órgano en cuestión, a la diferenciación y reversibilidad del proceso con el tratamiento. Puede ocurrir en el periodo fetal, neonatal y en la primera infancia.<sup>(1,2,3,4,5)</sup>

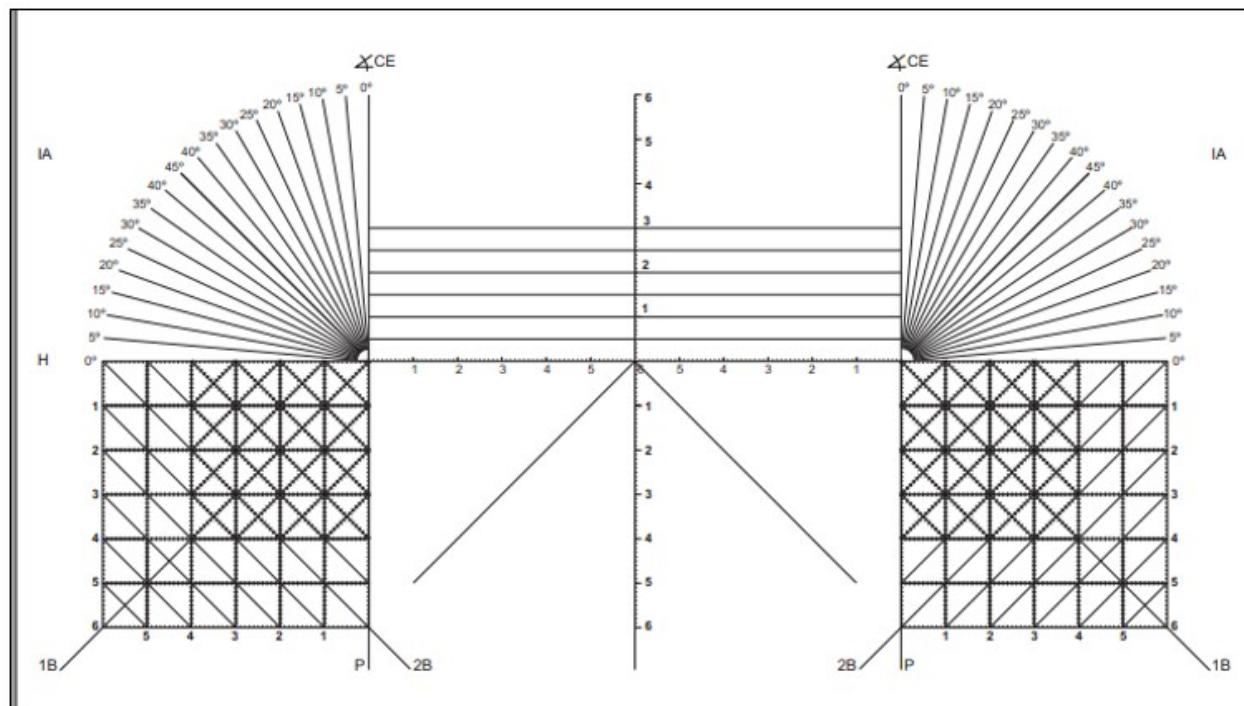
El éxito del tratamiento de la DDC está íntimamente ligado a una intervención temprana, o sea, a un diagnóstico y tratamiento precoces y seguros. El diagnóstico se logra mediante el interrogatorio y examen físico, con la finalidad de encontrar aquellos elementos de sospecha de la afección, los cuales son corroborados mediante estudios de imágenes, ya sea mediante ultrasonografía o radiografía de la pelvis.<sup>(1,2,3,4,5)</sup>

El estudio radiográfico tradicionalmente se ha sustentado en la medición de una serie de parámetros: Índice acetabular de Kleinberg o Hilgenreiner, Ángulo de Sharp, Signo de Stanislavsky, forma del borde acetabular, Signo de Ponseti, tipo de acetábulo, hipoplasia del

núcleo de osificación, Cuadrantes de Ombredanne, Triada radiológica de Putti, Coordenada "Y" de Ponseti, distancia "H", línea sinfisiaria, Índice de Bertol, Índice del fondo acetabular, arco de Menard - Shenton, arco de Calvé, índice de centraje de Smith, Ángulo cótilo-epifisiario de Wiberg, Líneas de Von Rosen 1, Líneas de Von Rosen 2, primera bisectriz, segunda bisectriz y Porcentaje de migración de Reimers, entre otros; las cuales se realizan mediante el goniómetro, marcando directamente en la radiografía.<sup>(5,6,7)</sup> Sin embargo, este procedimiento tiene sus desventajas. La superposición de todas las mediciones en la película radiográfica dificulta su utilización para estudios sucesivos y de seguimiento durante el tratamiento; se dejan de visualizar las características cualitativas de acetábulo. El procedimiento resulta engorroso y demorado. De manera que fue elaborada una plantilla que permite realizar las mismas mediciones, sin los inconvenientes antes mencionados. El presente estudio tiene como objetivo exponer las características de la plantilla para medir la cadera con desarrollo displásico en el lactante.

## DESARROLLO

La plantilla diseñada es un instrumento de medición para realizar mediciones a la cadera del lactante. Existen dos versiones: una es de acrílico transparente, que se superpone a la película radiográfica tradicional colocada en el negatoscopio para realizar los cálculos; y la otra es digital, la cual posibilita hacer las mediciones en la computadora. Ambas cuentan con las mismas herramientas, tales como: sistema de coordenadas, ángulos, reglas y cuadrículas; a partir de ellas se realizan las mediciones, independientemente del grado de osificación del núcleo de la cabeza del fémur. (Fig. 1).



**Fig. 1-** Plantilla para medir la cadera con desarrollo displásico en el lactante.

**Posibilidades de aplicación de la plantilla**

-Realizar mediciones a partir de rayos x simple en vista anteroposterior de la pelvis, tanto en la versión tradicional de películas radiográficas como en la versión digital.

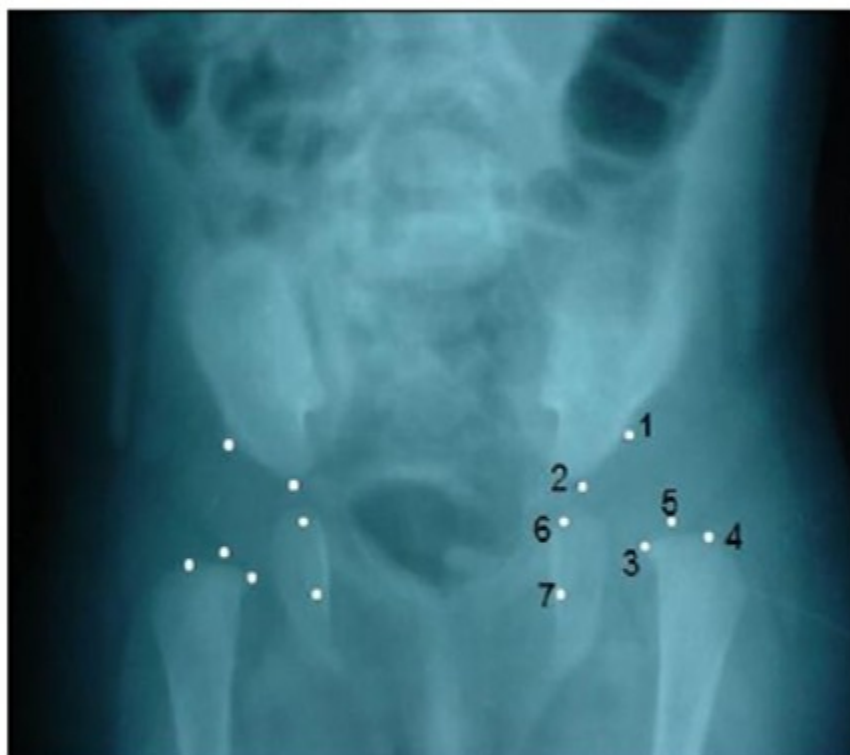-Como resultado y complemento del conjunto de mediciones, se pueden clasificar los casos estudiados con sospecha de DDC; y establecer las diferencias entre caderas normales y patológicas, y dentro de estas últimas, la severidad de la afección.

-Realizar mediciones para comprobar la reducción concéntrica de la cabeza del fémur en

el acetábulo mientras el niño usa un dispositivo ortopédico como método de tratamiento.

**Metodología para su utilización**<sup>(8,9,10,11,12,13,14)</sup>

1. Realizar rayos X anteroposterior de la pelvis.
2. Determinar puntos de referencia en la radiografía anteroposterior de la pelvis, que sirven como patrón o modelo básico para realizar las mediciones. (Fig. 2).
3. Utilización de parámetros radiográficos cuyo uso combinado aporten una idea lo más exacta posible de la magnitud del problema que constituye el DDC.

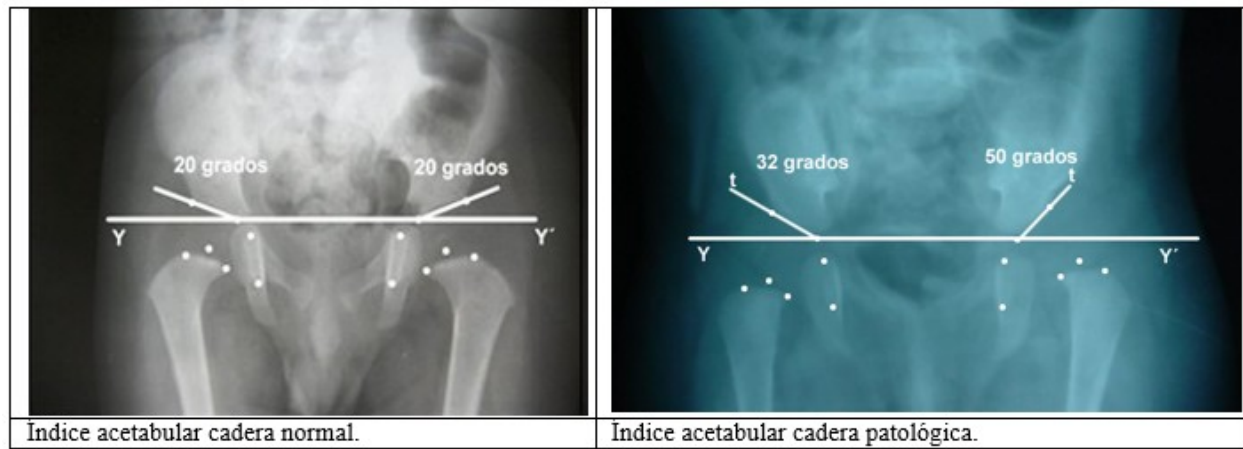


**Fig. 2-** Puntos de referencia para realizar las mediciones en la radiografía. 1) Borde externo osificado del acetábulo, 2) Punto inferior del hueso iliaco, 3) Punto medial de la metáfisis, 4) Punto externo de la metáfisis, 5) Centro geométrico de la cabeza, 6) Punto superior de la imagen en lágrima Köhler, 7) Punto superior de la imagen en lágrima Köhler.

La observación de las características cualitativas del acetábulo es un elemento esencial para determinar si este es normal o está displásico. La displasia del acetábulo, además de ser un elemento morfométrico, es esencialmente morfológico. No pueden dejarse de analizar las características cualitativas de su configuración sugestivas de displasia.

Las mediciones que se realizan con la plantilla, y que constituyen los parámetros utilizados en la clasificación de DDC,<sup>(5)</sup> son el índice acetabular

(Fig. 3, Fig. 4), el porcentaje de migración de Reimers (Fig. 5, Fig. 6), y los cuadrantes de Ombredanne (relación del centro geométrico de la cabeza del fémur con los cuadrantes de Ombredanne (Fig. 7, Fig. 8) y la bisectriz al cuadrante 2). La utilización combinada de estos tres parámetros, junto a la observación de las características cualitativas del acetábulo, permite determinar si la cadera es normal, y en caso de ser patológica, clasificarla en estadios, en dependencia de la severidad de la afección.

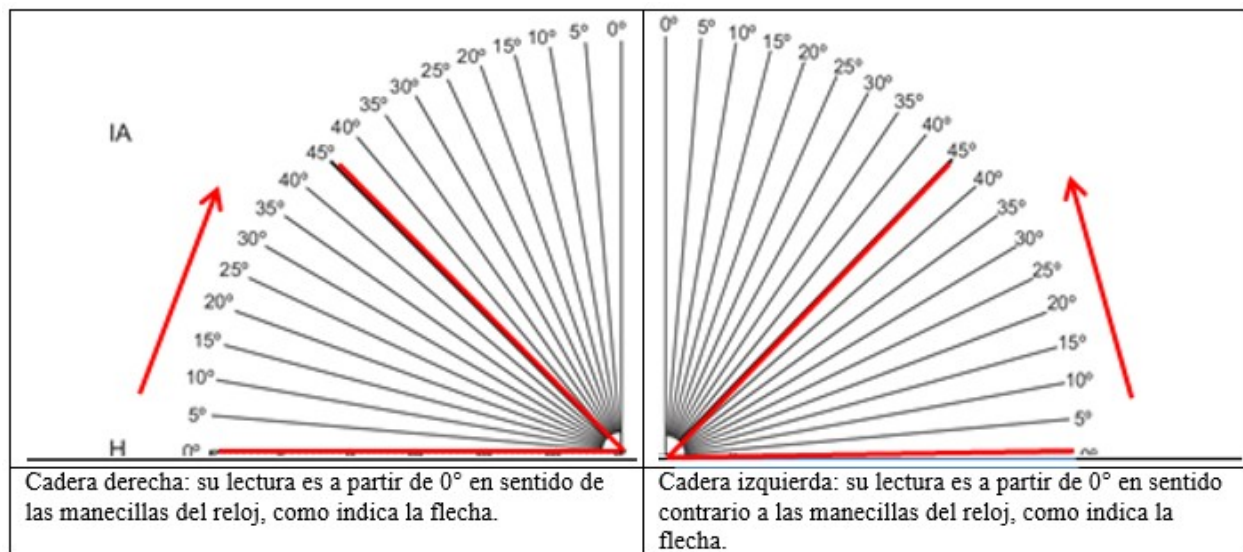


Índice acetabular cadera normal.

Índice acetabular cadera patológica.

**Fig. 3-** Índice acetabular representado en caderas normales (derecha) y caderas patológicas (izquierda).

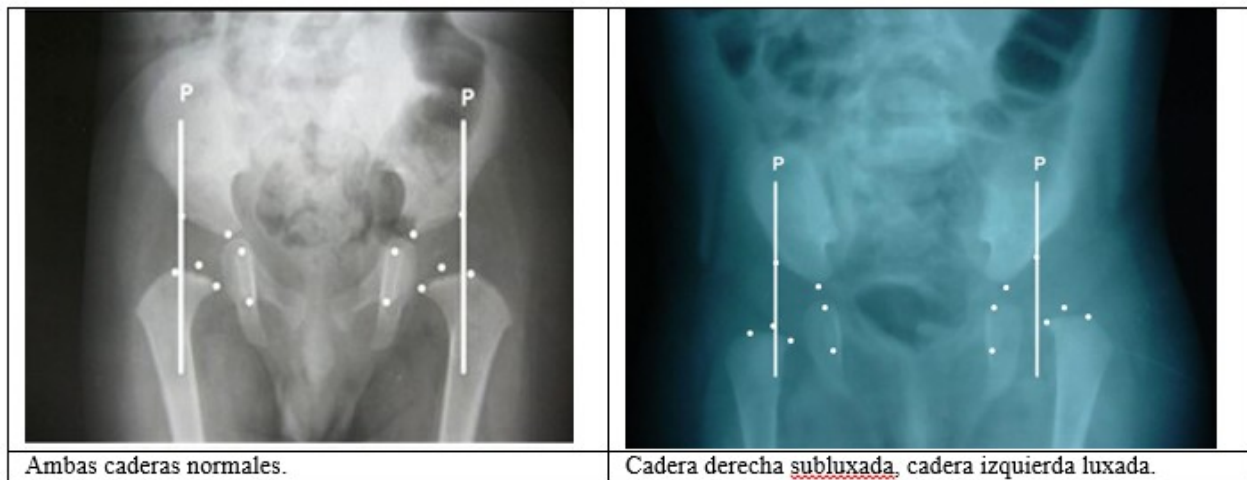
A continuación, se muestra la herramienta a utilizar para medir el índice acetabular (Fig. 4):



Cadera derecha: su lectura es a partir de 0° en sentido de las manecillas del reloj, como indica la flecha.

Cadera izquierda: su lectura es a partir de 0° en sentido contrario a las manecillas del reloj, como indica la flecha.

**Fig. 4-** Se observan las partes de la plantilla destinadas a medir el índice acetabular. La línea h une el punto inferior de ambos huesos iliacos.

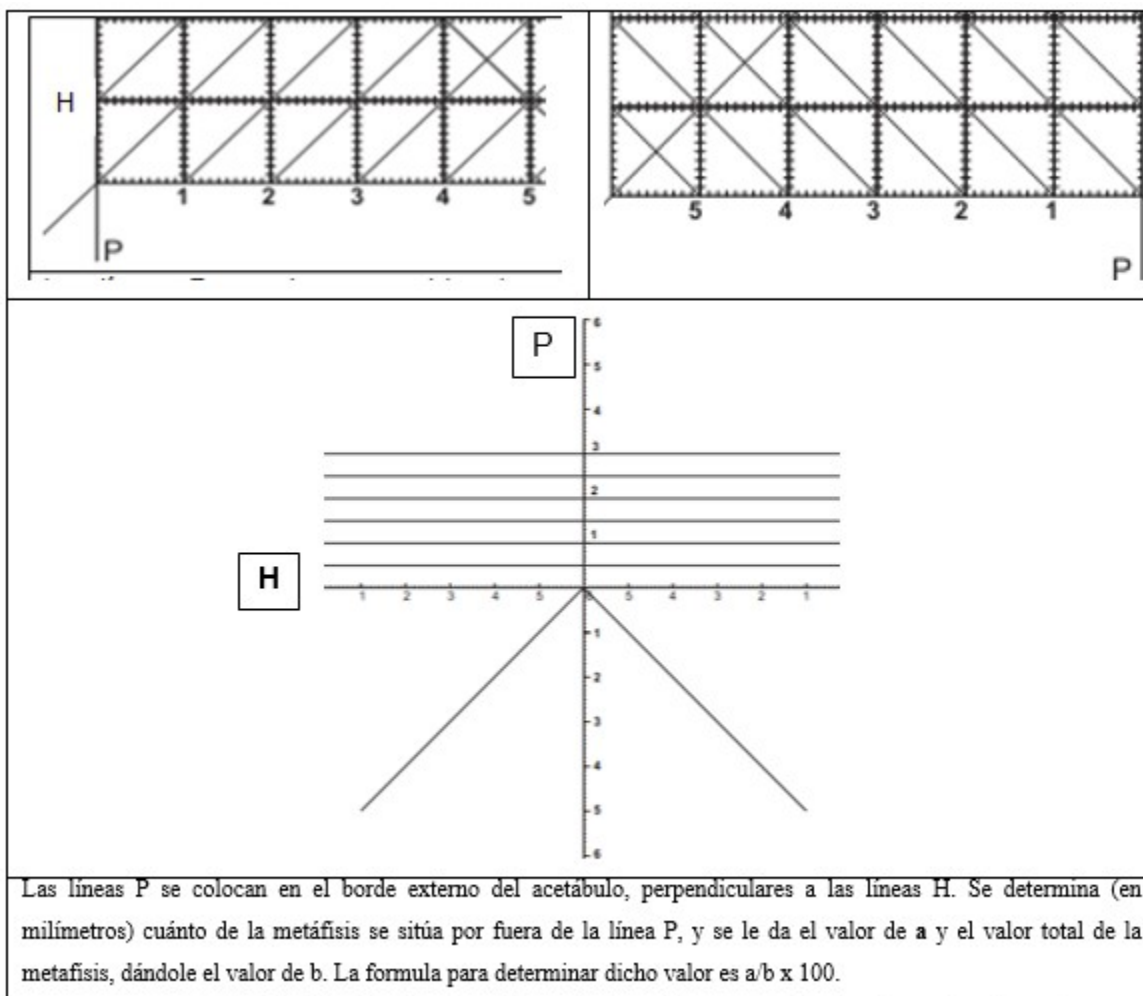


Ambas caderas normales.

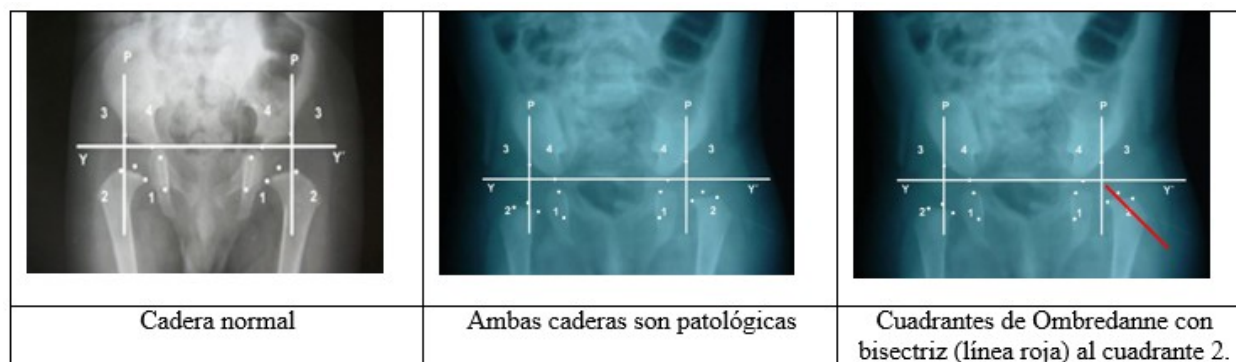
Cadera derecha subluxada, cadera izquierda luxada.

**Fig. 5-** Porcentaje de migración de Reimers, tomando como referencia la anchura de la metáfisis proximal del fémur.

Se muestra la herramienta a utilizar para medir el porcentaje de migración de Reimers: (Fig. 6).

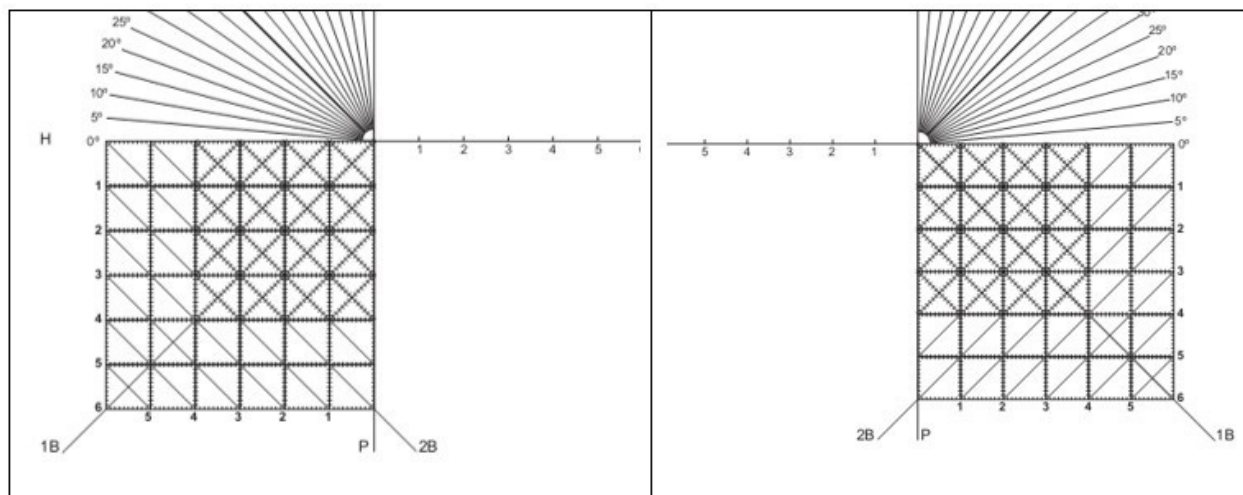


**Fig. 6-** Partes de la plantilla destinadas a la medición del porcentaje de migración de Reimers.

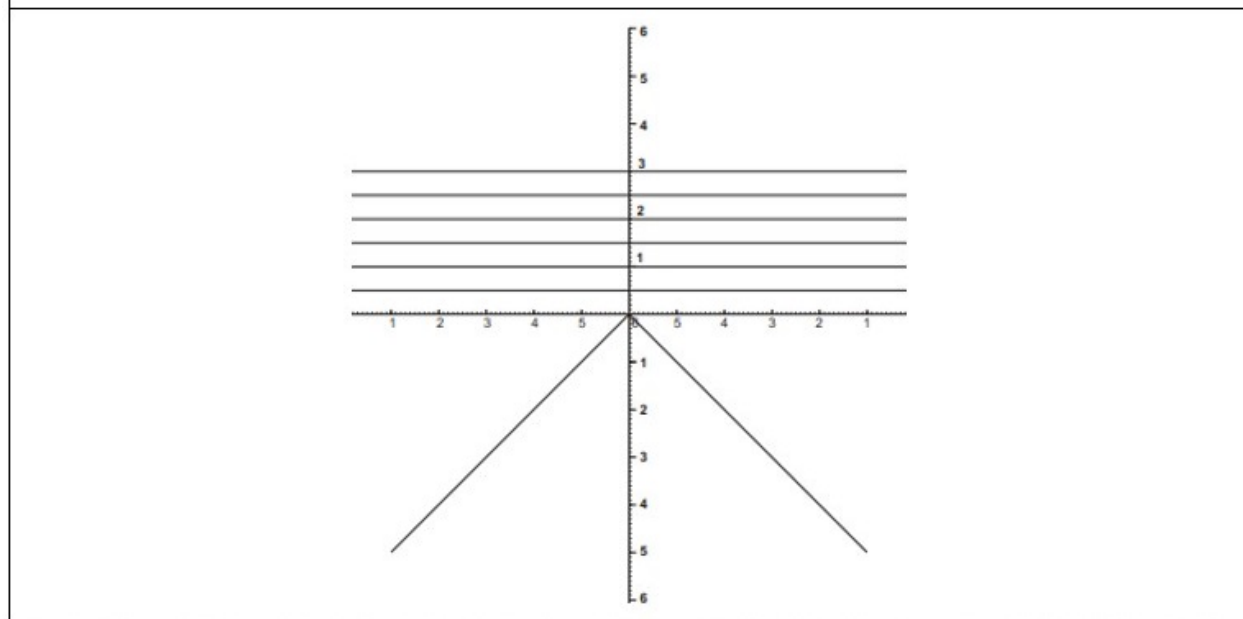


**Fig. 7-** Cuadrantes de Ombredanne representados en caderas normales (izquierda) y patológicas (las dos a la derecha).

Herramientas a utilizar para medir los cuadrantes de Ombredanne: (Fig. 8).



Tanto en la cadera derecha como en la izquierda, la línea H (Hilgenreiner), también conocida como (Y-Y), une el punto inferior de ambos iliones. La línea P, perpendicular a H, pasa por el borde externo del acetábulo. Con la intersección de ambas líneas se forman cuatro cuadrantes. En el sistema de cuadrículas todas las líneas horizontales paralelas son H (Hilgenreiner) (Y-Y) y las verticales paralelas son líneas P (Perkins).



El cuadrante 2 (infero lateral) se divide por una bisectriz con la finalidad de determinar los desplazamientos laterales y superiores del macizo trocántero en las caderas descentradas. El desplazamiento puede ser lateral puro, o lateral con ascenso del macizo trocántero.



**Fig. 8-** Partes de la plantilla destinadas a medir los cuadrantes de Ombredanne.

Otras mediciones que, aunque no forman parte de la clasificación adoptada por los autores,<sup>(5)</sup>

pueden realizarse para medir la cadera del lactante, son el ángulo CE de Wiberg (Fig. 9 y Fig.

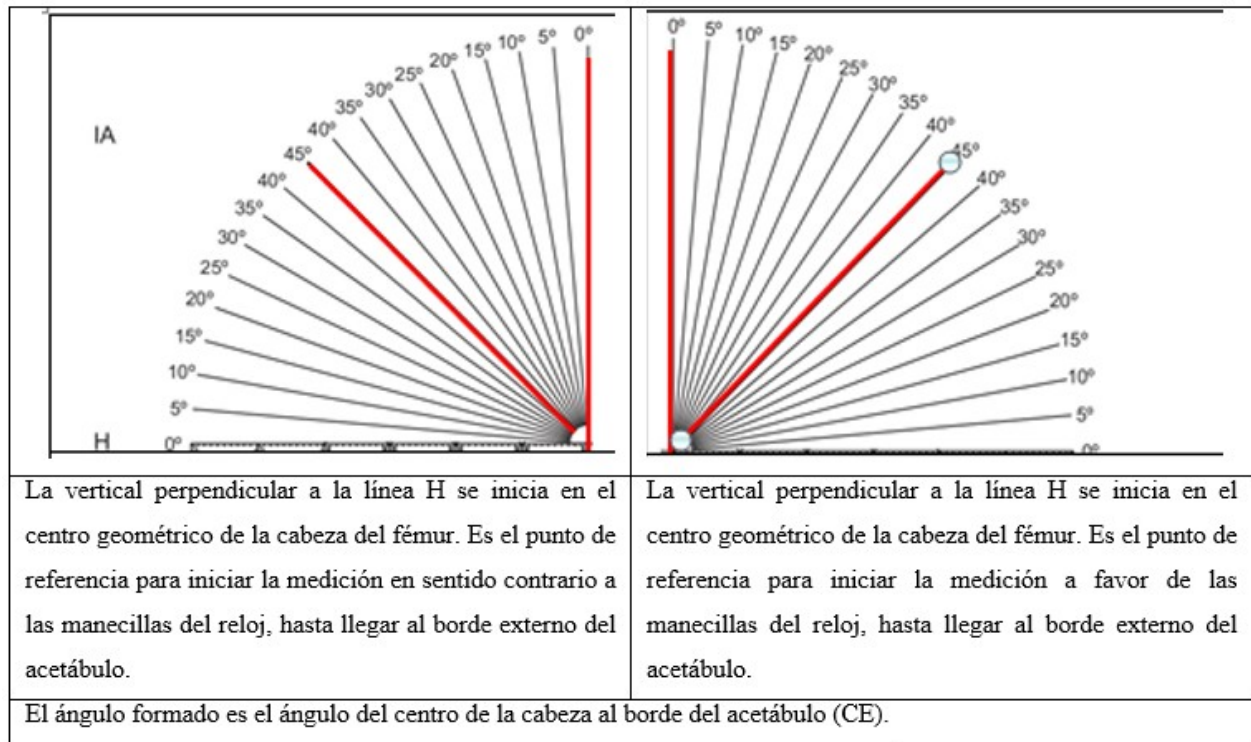


10); y el método de la primera y segunda bisectrices. (Fig. 11, Fig. 12).<sup>(7,8,9,10,11,14)</sup>

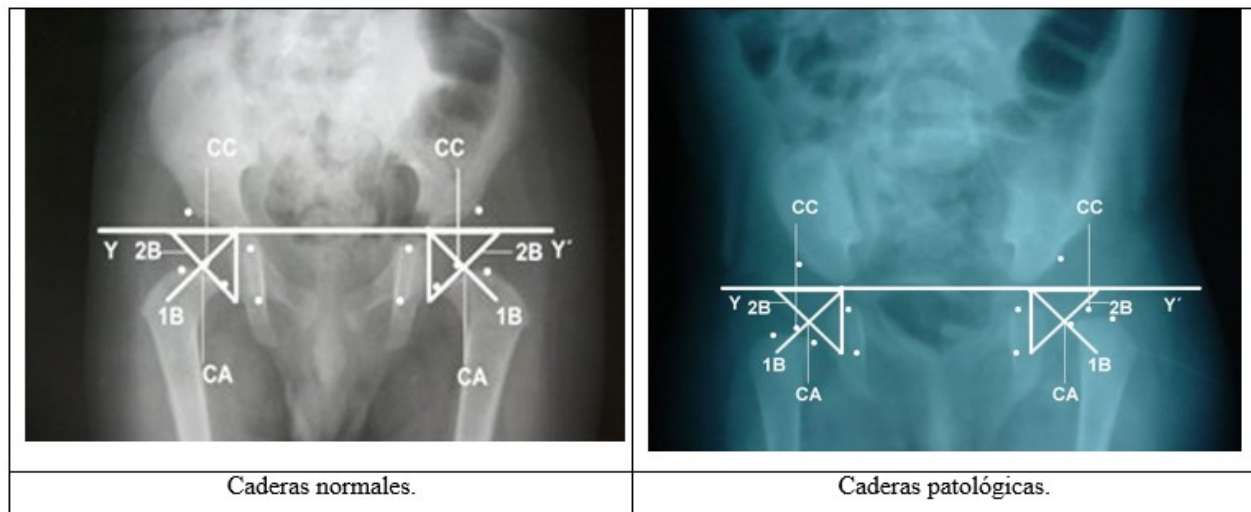
	
<p>Ambas caderas normales.</p>	<p>Cadera derecha en 0°, típica de una subluxación; y cadera izquierda en valores negativos distintivos de una cadera luxada.</p>

**Fig. 9-** Ángulo CE de Wiberg representado en caderas normales y patológicas.

Herramienta a utilizar para medir el Ángulo CE de Wiberg: (Fig. 10).



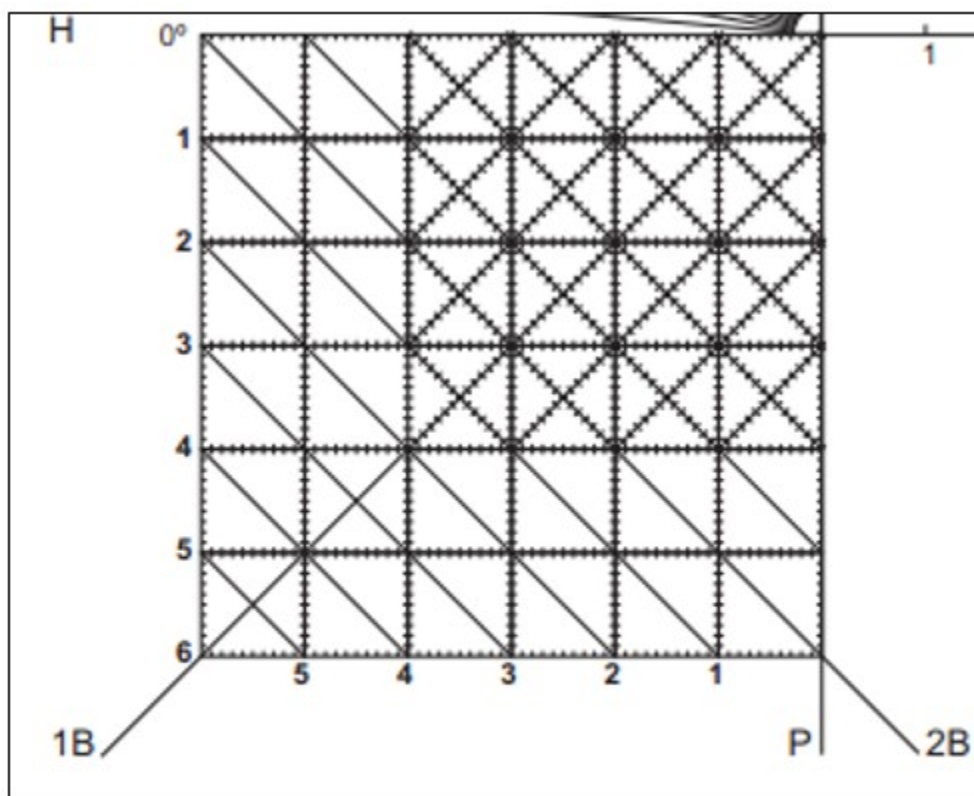
**Fig. 10-** Partes de la plantilla mediante las cuales se puede medir el Ángulo CE de Wiberg.



**Fig. 11-** Método de la primera y segunda bisectriz representado en una radiografía anteroposterior de la pelvis.

En la herramienta a utilizar para aplicar el método de la primera y segunda bisectrices (Fig. 12), el sistema de cuadrículas permite determinar la relación entre el centro geométrico del acetábulo y centro geométrico de la cabeza. El sistema de cuadrículas en su conjunto representa el ángulo acetabular; en esta ocasión P es la línea del fondo acetabular, en la cual se representa la distancia desde el punto inferior del ilion hasta el límite inferior del acetábulo, que resulta el punto inferior de la imagen en lágrima de Köhler. La línea H, al intersectarse con la línea del fondo (P), forma el ángulo acetabular; a dicho ángulo se le determina la primera bisectriz (1B). En una cadera normal la relación entre 1B y

centro geométrico de la cabeza, no debe ser mayor de 3 mm. Seguidamente, se traza la segunda bisectriz, transponiendo a la línea del fondo (P), la distancia existente entre el punto distal del ilion al punto distal de la imagen en lágrima de Köhler. Esta distancia se lleva a la línea H. Al unir ambos puntos se forma la segunda bisectriz. El punto donde se intersectan ambas bisectrices constituye el centro del acetábulo. En una cadera normal el centro geométrico de la cabeza y acetábulo no debe ser mayor de 3 mm. Las cuadrículas, al estar milimetradas, permiten la adecuada medición de las distancias entre los centros geométricos de la cabeza y el acetábulo.



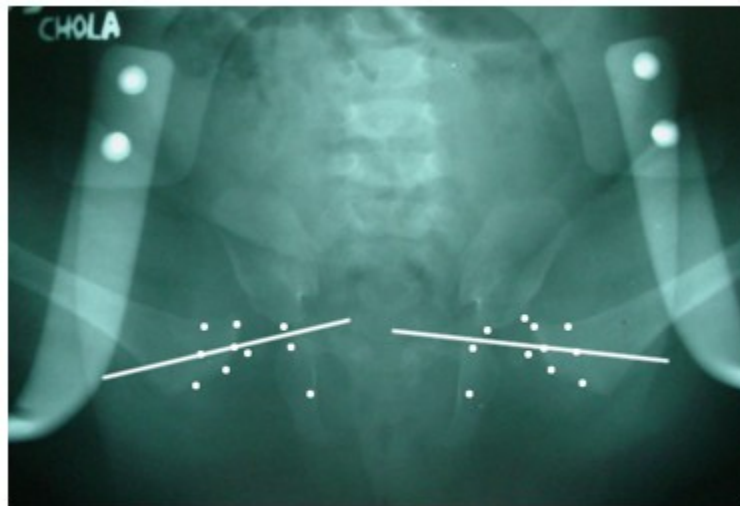
**Fig. 12-** Parte de la plantilla que permite medir la primera y segunda bisectrices. Esquema representativo para la cadera derecha.

**Aplicación práctica del método en una radiografía realizada a paciente con una férula colocada**

Basado en una radiografía anteroposterior de la pelvis del paciente con la ortesis colocada, se localizan los puntos de reparo anatómico, al igual que en la radiografía sin la ortesis. En esta

ocasión se adicionan los puntos que permiten determinar el eje del cuello del fémur y el punto medio de la imagen en lágrima de Köhler (Fig.


13). En una cadera bien centrada, el eje del cuello del fémur debe cortar el cartílago trirradiado.<sup>(7,8,9,10,11,13)</sup>



**Fig. 13-** Relación del eje del cuello con el cartílago trirradiado.

La herramienta a utilizar sería la regla (Fig.14),

para crear el eje imaginario del cuello del fémur, y su prolongación hasta el cartílago trirradiado.

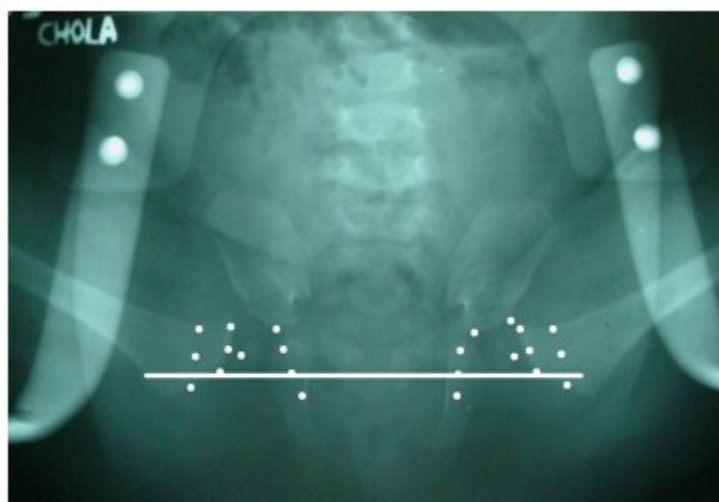


**Fig. 14-** Regla milimetrada.

Se determina el punto medio de la imagen en lágrima de Köhler y los puntos medios de ambas se unen por una recta (eje de la reducción). Con la ortesis colocada, en una cadera bien centrada,

el centro geométrico de la cabeza debe situarse por encima del eje de la reducción (línea que une el punto medio de ambas imágenes en lágrima de Köhler) (Fig. 15). La herramienta a utilizar es

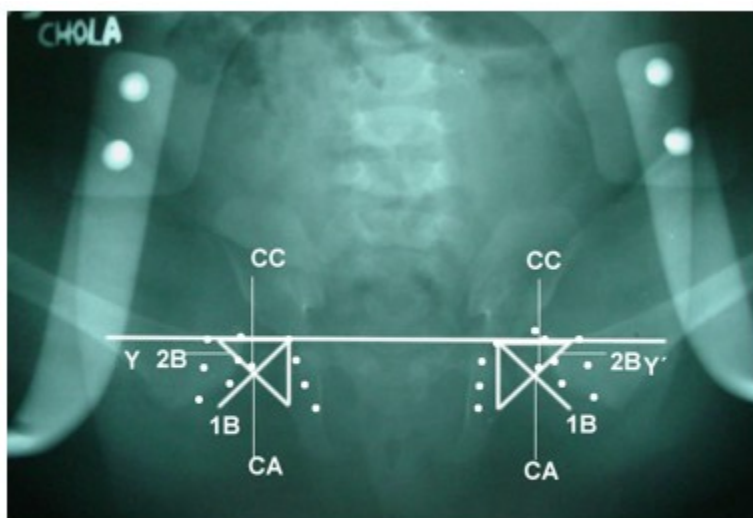
también la regla milimetrada. (Fig. 14).



**Fig. 15-** Relación del centro geométrico de la cabeza del fémur con el eje de la reducción.

Según el método de la primera y segunda bisectrices, en una cadera bien centrada con la ortesis colocada, debe existir correspondencia

entre el centro geométrico de la cabeza (CC) y el centro geométrico del acetábulo (CA), y se acepta como valor máximo de separación entre ambos centros de 3mm. (Fig. 16).

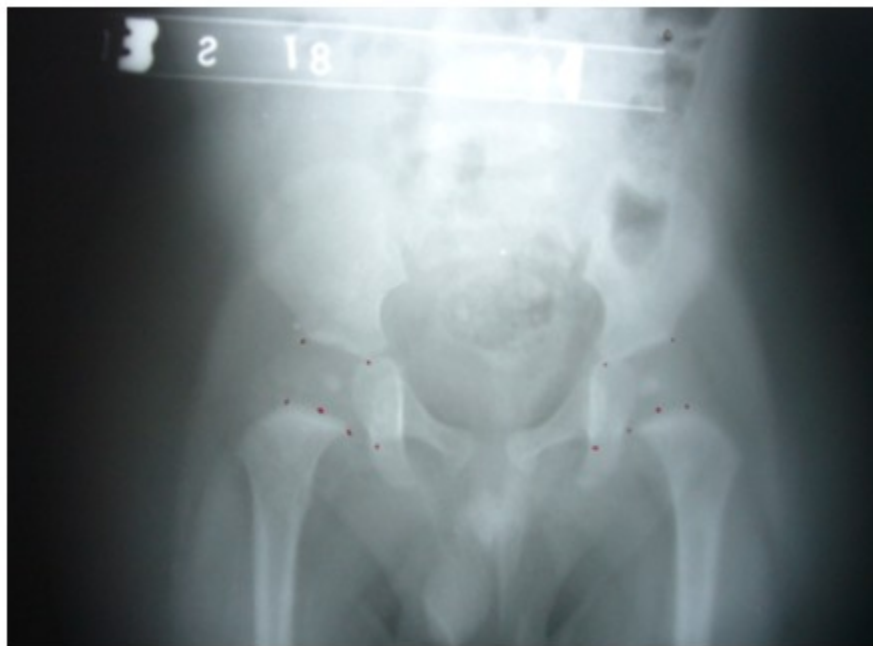

**Fig. 16-** Método de la primera y segunda bisectrices con la ortesis colocada en caderas normales.


En la herramienta factible para esta medición (Fig. 12) se sigue la misma metodología que cuando se aplica el método de primera y segunda bisectrices en rayos x simple anteroposterior de la pelvis, sin la ortesis colocada. Una vez colocada esta, en una cadera bien centrada debe existir correspondencia entre el centro geométrico de la cabeza y el centro geométrico del acetábulo. El sistema de cuadrículas en su conjunto, representa el ángulo acetabular; P es la línea del fondo acetabular, y representa la distancia desde el punto inferior del ilion hasta el límite inferior del acetábulo, que es el punto inferior de la imagen en lágrima de Köhler. La línea H, al intersectarse con la línea del fondo (P), forma el ángulo acetabular; a dicho ángulo se le determina la primera bisectriz (1B). En una cadera normal, la relación entre la 1B y centro geométrico de la cabeza no debe ser mayor de 3 mm. Seguidamente, se traza la

segunda bisectriz, transponiendo a la línea del fondo la distancia entre el punto distal del ilion al punto distal de la imagen en lágrima de Köhler; esta distancia se lleva a la línea H, y al unir ambos puntos, se forma la segunda bisectriz. En el punto donde se intersectan ambas bisectrices, se ubica el centro del acetábulo. En una cadera normal, el centro geométrico de cabeza y acetábulo no debe ser mayor de 3 mm. Las cuadrículas, al estar milimetradas, permiten la adecuada medición de las distancias entre los centros geométricos de la cabeza y el acetábulo. Este método garantiza que la cabeza está bien reducida en el acetábulo una vez colocada la ortesis.

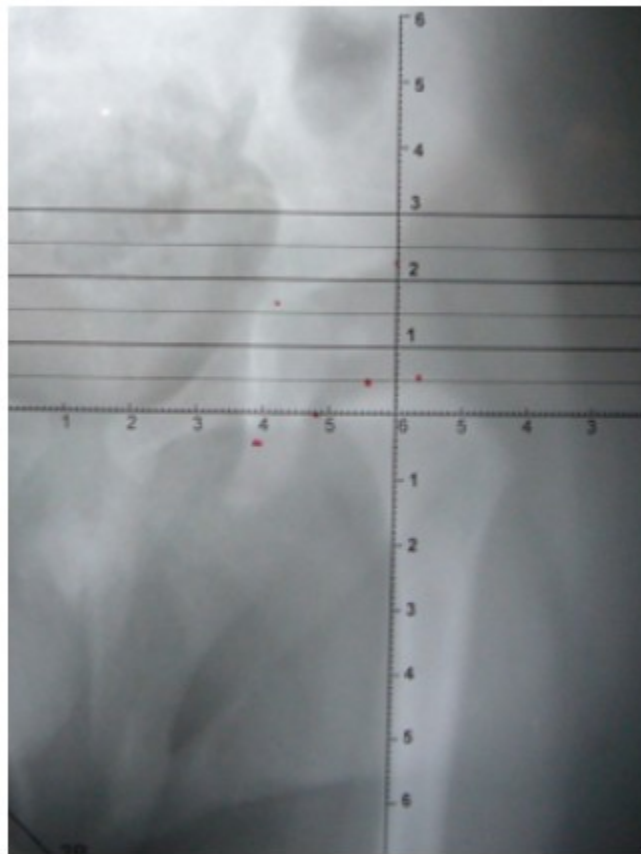
A continuación, se ilustra el empleo de la plantilla en mediciones realizadas a las radiografías de la pelvis a un niño de seis meses de edad. (Fig. 17, Fig. 18, Fig. 19, Fig. 20).



**Fig. 17-** Puntos de referencia para realizar las mediciones radiográficas en una radiografía anteroposterior de la pelvis de un niño de seis meses de edad.




**Fig. 18-** Medición del índice acetabular cadera izquierda.



**Fig. 19-** Porcentaje de migración de Reimers en cadera izquierda.





**Fig. 20-** Ángulo CE de Wiberg en cadera izquierda.

## CONCLUSIONES

No hay antecedentes en la literatura científica de una herramienta de medición de la cadera del lactante con estas características. Es fácil de aplicar por el médico en la consulta. En la radiografía solo se marcan puntos de referencia, no se realizan trazos, por lo que no queda inutilizada para futuras evaluaciones, como sucede cuando se realiza la superposición de mediciones y ángulos. Con las diferentes herramientas disponibles en la plantilla, es posible evaluar la cadera del lactante, independientemente de la osificación del núcleo de la cabeza del fémur; así como determinar si la cadera es normal, y en el caso de ser patológica, clasificarla en dependencia del grado de severidad de la afección.

### Conflicto a intereses:

Los autores declaran que no existe conflicto de interés alguno.

### Contribución de los autores:

Conceptualización: José Julio Requeiro Molina

Curación de datos: José Julio Requeiro Molina, Ana María Machado Consuegra

Análisis formal: José Julio Requeiro Molina, Ana María Machado Consuegra, Liyanira Alonso Leiva, Ovidio Paz Urrechaga, Pedro Conde Bermúdez, Leobys Kautets Pardiñas de León

Investigación: José Julio Requeiro Molina, Ana María Machado Consuegra, Liyanira Alonso Leiva, Ovidio Paz Urrechaga, Pedro Conde Bermúdez, Leobys Kautets Pardiñas de León

Metodología: José Julio Requeiro Molina, Ana María Machado Consuegra, Liyanira Alonso Leiva, Ovidio Paz Urrechaga, Pedro Conde Bermúdez, Leobys Kautets Pardiñas de León

Visualización: Ovidio Paz Urrechaga, Pedro Conde Bermúdez, Leobys Kautets Pardiñas de León

Redacción - borrador original: José Julio Requeiro Molina, Ana María Machado Consuegra

Redacción - revisión y edición: José Julio Requeiro Molina, Ana María Machado Consuegra

### Financiación:

Hospital Pediátrico Universitario Paquito González Cueto (Cienfuegos).

### REFERENCIAS BIBLIOGRÁFICAS

- Raimann A. Enfermedad luxante de cadera. Santiago-Chile: iKu; 2003.
- Tachdjian MO. Displasia congénita de cadera. In: Ortopedia pediátrica. 2da. ed. México: Interamericana McGraw-Hill; 1994.
- Pugliese P. Guía de práctica Clínica: Rastreo imagenológico en displasia del desarrollo de la cadera [Internet]. Neuquén: HPN; 2014. [ cited 15 Nov 2020 ] Available from: <https://www.hospitalneuquen.org.ar/download/rastreo-imagenologico-en-displasia-de-la-cadera/?wpdm=5456>.
- Shaw BA, Segal LS. Evaluation and referral for developmental dysplasia of the hip in infants. Pediatrics. 2016 ; 138 (6): e20163107.
- Requeiro JJ, Machado A, San J, Requeiro J, Paz O, Requeiro G. Clasificación radiográfica de la cadera con desarrollo displásico. Medisur [revista en Internet]. 2013 [ cited 15 Nov 2020 ] ; 11 (4): [aprox. 12p]. Available from: <http://www.medisur.sld.cu/index.php/medisur/article/view/2462>.
- Redón A. La medición radiológica de la cadera del lactante durante la etapa cartilaginosa en el curso Instruccional básico para el diagnóstico oportuno de la cadera congénita. Boletín Médico e Informativo del Instituto Nacional de Rehabilitación [revista en Internet]. 2010 [ cited 9 Mar 2012 ] (21): [aprox. 4p]. Available from: <http://www.inr.gob.mx/Descargas/boletin/021Boletin.pdf>.
- Muñoz J. Cadera del niño. In: Atlas de mediciones radiográficas en ortopedia y traumatología. 2da. ed. México: McGraw-Hill/interamericana; 2011. Available from: [https://www.academia.edu/12828259/Atlas\\_de\\_Mediciones\\_Radiologicas\\_en\\_Traumatologia](https://www.academia.edu/12828259/Atlas_de_Mediciones_Radiologicas_en_Traumatologia).
- Pollet V, Percy V, Prior HJ. Relative risk and incidence for developmental dysplasia of the hip. J Pediatr. 2017 ; 181: 202-7.
- Clarke NM, Taylor CC, Judd J. Diagnosis and management of developmental hip dysplasia. Paediatr Child Health. 2016 ; 26 (6): 252-6.
- Jain R, Patel S. Developmental dysplasia of hip-An overview. International Journal of Orthopaedics [revista en Internet]. 2017 [ cited 9 Mar 2020 ] ; 3 (4): [aprox. 14p]. Available from: <http://www.orthopaper.com/archives/2017/vol3issue4/PartA/3-3-172-661.pdf>.
- Requeiro JJ, Machado AM, Requeiro GM. Diseño de férula en abducción para el tratamiento del desarrollo displásico de la cadera. Medisur [revista en Internet]. 2011 [ cited 9 Mar 2020 ] ; 9 (4): [aprox. 12p]. Available from: <http://www.medisur.sld.cu/index.php/medisur/article/view/1069/733>.
- Requeiro JJ, Machado AM, Pardiñas L, Alonso L, Morejón J, Requeiro GM. Control de la reducción en caderas con desarrollo displásico mientras se usa férula en abducción. Medisur [revista en Internet]. 2017 [ cited 4 Nov 2020 ] ; 15 (2): [aprox. 4p]. Available from: <http://medisur.sld.cu/index.php/medisur/article/view/3485/2298>.
- Requeiro JJ, Alonso L, Machado AM, Pardiñas L, Morejón J, Requeiro GM. Correlación entre ecografía y radiografía en función del diagnóstico del desarrollo displásico de la cadera. Medisur [revista en Internet]. 2017 [ cited 4 Nov 2020 ] ; 15 (5): [aprox. 5p]. Available from: <http://medisur.sld.cu/index.php/medisur/article/view/3518/2414>.
- Requeiro J, Machado AM, Pardiñas L, Alonso L, Morejón J, Requeiro GM. Metodología para medir la cadera en etapa cartilaginosa desde el punto

de vista radiográfico. Medisur [revista en Internet]. 2017 [ cited 4 Nov 2020 ] ; 15 (3):

[aprox. 5p]. Available from: <http://medisur.sld.cu/index.php/medisur/article/view/3517/2332>.