

PRESENTACIÓN DE CASO

Duplicidad intestinal con diagnóstico ecográfico. Presentación de un caso

Intestinal duplicity with ultrasound diagnosis. A case report

Diana García Rodríguez¹  Yisel González Ríos¹  Leidelén Esquivel Sosa¹  Abel Armenteros García¹ 

¹ Hospital Provincial Pediátrico Universitario José Luis Miranda, Santa Clara, Villa Clara, Cuba

Cómo citar este artículo:

García-Rodríguez D, González-Ríos Y, Esquivel-Sosa L, Armenteros-García A. Duplicidad intestinal con diagnóstico ecográfico. Presentación de un caso. **Medisur** [revista en Internet]. 2023 [citado 2023 Mar 24]; 21(2):[aprox. 6 p.]. Disponible en: <https://medisur.sld.cu/index.php/medisur/article/view/5508>

Resumen

La duplicación intestinal es una afección poco frecuente que se diagnostica y resuelve durante los dos primeros años de vida. Pueden ser diverticulares, quísticas o tubulares, comunicadas y no comunicadas. Los síntomas varían con el tipo, tamaño, localización y mucosa que los tapiza. Este trabajo tiene como objetivo presentar el caso de una paciente pediátrica con diagnóstico de duplicidad intestinal ileal, en que las pruebas de imagen aportaron al diagnóstico definitivo. Se trata de una paciente femenina de 16 meses, que presentó dolor abdominal tipo cólico difuso, intermitente, heces sanguinolentas, distensión abdominal e irritabilidad. En radiografía de abdomen simple se evidenció distensión de asas intestinales como niveles hidroaéreos y presencia de gas en recto. En ultrasonido se constató imagen quística hacia hipocondrio derecho, en íntimo contacto con asa intestinal adyacente, signo de la doble pared y nivel líquido-líquido. Se sugirió el diagnóstico de duplicidad intestinal ileal, que fue confirmado con biopsia, posterior a cirugía realizada. Es la ecografía la prueba de primera opción en el diagnóstico de esta afección. Muestra el signo de la doble pared con una capa ecogénica interna (epitelio) y una capa hipoecogénica externa que corresponde a las capas musculares. Los métodos de estudios imagenológicos son de vital importancia para su diagnóstico, es el ultrasonido abdominal quien proporciona un diagnóstico certero, siendo inocuo para el paciente.

Palabras clave: duplicación intestinal, ultrasonografía

Abstract

Intestinal duplication is a rare condition that is diagnosed and resolves within the first two years of life. They can be diverticular, cystic or tubular, communicating and non-communicating. The symptoms vary with the type, size, location and mucosa that covers them. This research aims to present the case of a pediatric patient diagnosed with ileal intestinal duplication, in which imaging tests contributed to the definitive diagnosis. This is a 16-month-old female patient who presented with diffuse, intermittent colicky abdominal pain, bloody stools, abdominal distention, and irritability. A simple abdominal X-ray revealed distention of the intestinal loops, such as air-fluid levels and the presence of gas in the rectum. Ultrasound revealed a cystic image towards the right hypochondrium, in close contact with the adjacent intestinal loop, double wall sign and fluid-fluid level. The diagnosis of ileal intestinal duplication was suggested, which was confirmed with a biopsy after surgery. Ultrasound is the test of first choice in the diagnosis of this condition. It shows the double wall sign with an inner echogenic layer (epithelium) and an outer hypoechoic layer corresponding to the muscle layers. The methods of imaging studies are of vital importance for its diagnosis, it is the abdominal ultrasound that provides an accurate diagnosis, being harmless for the patient.

Key words: intestinal duplication, ultrasonography

Aprobado: 2022-10-27 12:49:43

Correspondencia: Diana García Rodríguez. Hospital Provincial Pediátrico Universitario José Luis Miranda. Villa Clara. Cuba. dianag89@nauta.cu

INTRODUCCIÓN

En 1884, Reginald Fitz introdujo el término duplicación intestinal (DI) para describir y explicar las anomalías quísticas congénitas del tracto gastrointestinal, las que él pensó que eran remanentes del conducto onfalomesentérico.⁽¹⁾

La DI es una afección poco frecuente, que puede hallarse en cualquier parte del trayecto del tubo digestivo. Su mayor frecuencia resulta en yeyuno e ilion (50 %) seguido por las localizadas en el tórax (20 %), colon (15 %), gástricas (7 %), duodenales (5 %) y rectales (5 %). Del total, 75 % son quísticas y 25 % de tipo tubular. Esta malformación se presenta en uno de cada 5000 nacidos vivos (n/v).^(2,3)

Se describe su asociación a otras anomalías congénitas. Dentro de estas ocupan el primer lugar el sistema digestivo, con una incidencia de 2,55 por cada 1 000 n/v; donde las más frecuentes son la fisura labio-palatina, las atresias y las estenosis intestinales. En segundo lugar, se ubica el sistema cardiovascular, con una incidencia de 1,97 por cada 1 000 n/v, con predominio de las cardiopatías acianóticas. Por último, el sistema genitourinario, con 1,85 por cada 1 000 n/v, con predominio de la criptorquidia. Se cree que los defectos son secundarios a una duplicación caudal del intestino posterior, de los genitales y de las vías urinarias inferiores.⁽⁴⁾

Los síntomas varían con el tipo, tamaño, localización y mucosa que los tapiza. El amplio espectro de presentación clínica que tienen las DI hace difícil establecer los diagnósticos diferenciales. Entre los más frecuentes se encuentran el dolor abdominal, náuseas, vómitos, masa palpable, obstrucción intestinal, melenas y la invaginación intestinal.^(1,3,5,6)

Constituye la causa más frecuente de masa abdominal en el periodo neonatal. El diagnóstico puede ser prenatal a través de ecografía o resonancia magnética. En el periodo posnatal es la clínica la que establece los indicios para realizar exámenes complementarios, que pueden ir desde ecografía hasta estudios con tecnecio 99.⁽¹⁾

Los principales diagnósticos diferenciales por la clínica y la imagen son invaginación intestinal, divertículo de Meckel, los linfangiomas quísticos y los quistes mesentéricos.^(7,8)

En el presente reporte se presenta el caso de una paciente femenina, de 16 meses de vida, con DI quística ileal la cual fue diagnosticada en el preoperatorio, mediante ecografía realizada. Por lo poco frecuente de la enfermedad, se decidió la presentación del caso.

PRESENTACIÓN DEL CASO

Paciente femenina de 16 meses, con antecedentes de salud anterior, que acudió al servicio de urgencias por presentar dolor abdominal tipo cólico, difuso, intermitente (con horas de evolución), con heces sanguinolentas, que se acompañaban de distensión abdominal e irritabilidad.

Al examen físico, se observó una paciente cuya facie mostraba síntoma de dolor, estaba pálida, con evidencia de distensión abdominal importante, ruidos hidroaéreos aumentados y signos de irritación peritoneal. Se interconsultó con la guardia de cirugía pediátrica la cual realizó radiografía de abdomen simple donde se evidenció distensión de asas intestinales con disposición central, así como niveles hidroaéreos, con presencia de gas en recto (Fig. 1A y B).

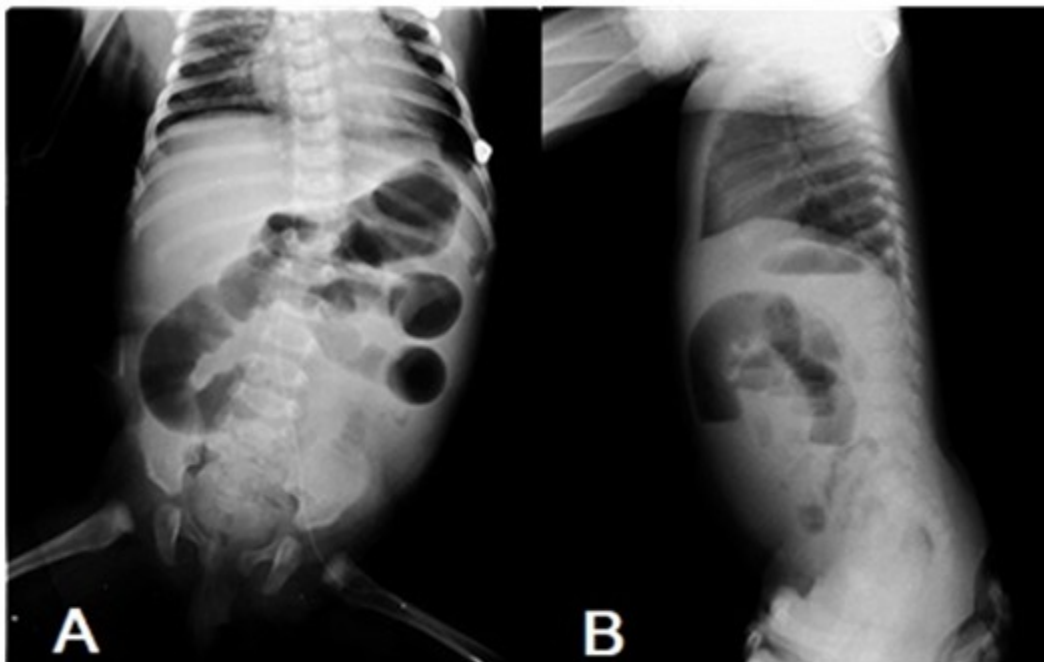


Fig. 1A: Radiografía de abdomen vista anteroposterior de paciente en decúbito supino definiéndose distensión de asas intestinales. **B:** Vista lateral de abdomen de pie con presencia de niveles hidroaéreos.

Se decidió realizar ultrasonido abdominal de urgencia con el pensamiento diagnóstico inicial de una posible invaginación intestinal. En el ultrasonido realizado se constató la presencia de imagen quística hacia hipocondrio derecho con pared bien definida, de contorno interno

hiperecogénico y externo hipoecogénico que recordaba el signo de la doble pared. Se definieron además algunos ecos en su interior con nivel líquido-líquido. Dicha imagen se encontraba en íntimo contacto con un asa intestinal en cercanía al lóbulo hepático izquierdo (Fig. 2A y B).

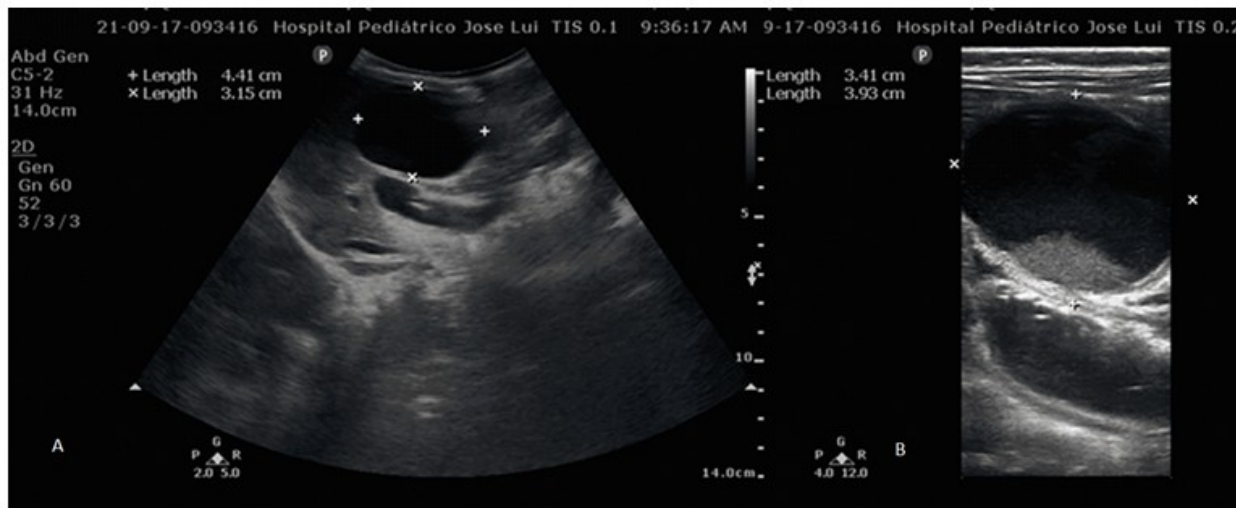

Fig. 2 A. Imagen de ultrasonido abdominal con transductor convexo en que se observa imagen ecolúcida, quística. B: Ultrasonido con transductor lineal que define signo de la doble pared y nivel líquido-líquido.

La paciente fue intervenida quirúrgicamente con el diagnóstico presuntivo de duplicidad intestinal.

Durante el acto quirúrgico fue posible la extirpación completa de la masa quística que se

encontraba en el borde mesentérico, mediante resección y anastomosis termino-terminal. El estudio histológico informó la presencia de duplicidad intestinal ileal con presencia de tejido pancreático y gástrico heterotópico. (Fig.3).

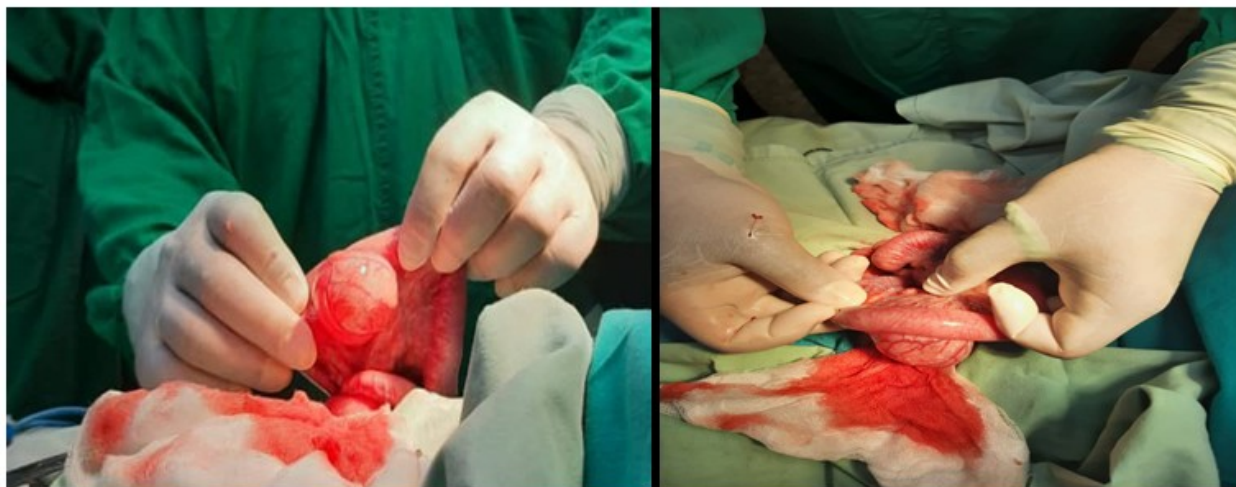

Fig. 3 Piezas quirúrgicas de la duplicidad intestinal quística no comunicante.

Permaneció en sala con evolución satisfactoria y fue dada de alta a los cinco días. Recibió consulta de seguimiento sin presentar complicaciones.

DISCUSIÓN

Las DI son anomalías congénitas raras. La

incidencia estimada es de 1/10.000 n/v y de 1/4.500 en necropsias de neonatos y fetos. Pueden aparecer en todo el trayecto intestinal desde la base de la lengua hasta el recto.⁽⁵⁾ La mayoría se diagnostican y se resuelven durante los primeros años de vida (72 % antes de los 2 primeros años).^(6,7)

Reginald Fitz sugirió un origen a partir de remanentes del conducto onfalomesentérico. Otras teorías refieren que la DI se origina producto del “divertículo embriológico persistente”. Estas sugieren la existencia de pequeños divertículos habitualmente transitorios, que se localizan en el lado antimesentérico de la pared intestinal del embrión. Su persistencia se relaciona con el desarrollo de DI. Sin embargo, en la práctica, la mayoría se localiza en el lado mesentérico del intestino, por lo que la teoría no sería del todo aceptable. Una de las teorías más populares es la “hipótesis de la recanalización luminal aberrante” que explica de forma adecuada las duplicaciones del estómago, intestino delgado y colon. En la actualidad, la hipótesis más aceptada para las DI, en especial aquellas del intestino delgado, es la del “accidente vascular intrauterino”, que considera que estas anomalías son consecuencia de estas.^(1,2,8)

Las DI pueden ser: diverticulares, quísticas o tubulares, otras literaturas las dividen en comunicantes y no comunicantes.⁽⁹⁾ En el caso que se presenta la duplicidad resultó ser quística y se localizó en el lado mesentérico coincidiendo con la mayoría de la literatura revisada.

En el año 1998, Long y otros, clasificaron las DI de acuerdo al tipo de irrigación de la malformación, su relación con el intestino delgado y su mesenterio. Las DI tipo 1 son las que se encuentran a un lado del mesenterio y las arterias que las irrigan transcurren paralelas e independientes a la vascularización intestinal. Las DI tipo 2, son las que se encuentran en el medio de ambas cubiertas peritoneales del mesenterio y su irrigación proviene de las arterias que irrigan el intestino y que rodean ambas superficies de la duplicación, como es el caso de la paciente presentada.^(1,3,6)

Estas deben de cumplir tres características:

1. Presencia de una pared bien desarrollada de músculo liso.
2. Recubrimiento epitelial representando algunas porciones del tubo digestivo

primario o heterotópico.

3. Adherencia a alguna parte del tubo digestivo, con o sin comunicación con la luz intestinal.^(6,7)

Esto fue demostrado mediante el ultrasonido realizado donde se encontró pared de tipo intestinal bien definida, en íntimo contacto con asa delgada.

En la mayoría de las ocasiones, la principal sintomatología está constituida por dolor abdominal recurrente, náuseas, vómitos y puede haber presencia de masa abdominal. Clínicamente es difícil hacer el diagnóstico entre duplicación intestinal, invaginación y divertículo de Meckel, ya que todos pueden cursar con dolor abdominal, evacuaciones con sangre, signos de oclusión intestinal (distensión abdominal y vómitos) y presencia de una masa palpable; en mucho depende de su localización, de la presencia de mucosa gástrica ectópica y de que exista comunicación o no con el tubo digestivo. Por lo tanto, es importante apoyarse en estudios imagenológicos, como ultrasonografía, tomografía, resonancia magnética, con lo cual aumenta el porcentaje de diagnóstico. En tomografía axial computarizada las duplicidades se observan como imágenes homogéneas, con una densidad de 0 a 20 UH (líquida) que no realzan al contraste.^(9,10)

Desde el punto de vista clínico, también los quistes mesentéricos pueden manifestarse con dolor abdominal recurrente, tumoración abdominal o abdomen agudo. Son frecuentes los periodos de obstrucción intestinal intermitente por compresión de las asas del intestino delgado o del colon; es importante el diagnóstico diferencial, tanto clínico como ecográfico, de los quistes mesentéricos con respecto a las DI. En ecografía son lesiones con una sola pared, de consistencia dura, que pueden variar de localización de un examen a otro y provocar compresión sobre estructuras vecinas. Pueden ser pediculados, sésiles; pueden extenderse a retroperitoneo y ser multicéntricos.⁽¹⁰⁾

Pueden aparecer síntomas asociados a complicaciones, como son hemorragia digestiva (34 % de los casos), debido a ulceración de la mucosa, por producción de ácido en la mucosa gástrica heterotópica o por isquemia secundaria a compresión extrínseca del intestino, normal por una duplicación de tipo quística. La obstrucción intestinal se debe a la invaginación, vólvulo

intestinal o compresión extrínseca originada por la duplicación quística. La invaginación intestinal por esta causa se presenta de forma característica en el período neonatal.^(2,6,7) La paciente a la que hacemos referencia presentó dolor abdominal, masa palpable, enterorragia y distensión abdominal, cuadro que resulta característico en este tipo de afección.

El hallazgo de la DI puede ser quirúrgico, aunque en la actualidad es la ecografía una de las pruebas principales en el diagnóstico.⁽⁵⁾

Los autores consideran que la ultrasonografía tiene gran valor diagnóstico para esta entidad pediátrica, al ser un estudio inocuo para el paciente, de fácil acceso, sin emisión de radiaciones, y por las características ecográficas patognomónicas que presentan las duplicidades, que permiten llegar al diagnóstico definitivo sin empleo de otros estudios de más alto costo y riesgo para los pacientes de esta edad.

Las imágenes por ultrasonografía son muy parecidas, ya que en el caso de las duplicaciones se refieren como una imagen de tipo quística con una capa ecogénica interna (epitelio) y una capa hipoecogénica externa que corresponde a las capas musculares, por lo que la ultrasonografía se considera la modalidad diagnóstica de primera opción.⁽²⁾

En el caso de las invaginaciones intestinales, en el corte transversal la imagen se presenta como varios círculos concéntricos (ecogénicos e hiperecoicos), y en el corte longitudinal se observa la imagen en pseudoriñón.⁽⁹⁾

Otro de los diagnósticos diferenciales por ecografía son los linfangiomas quísticos que consisten en espacios linfáticos de diferentes tamaños rodeados de colágeno y músculo liso que contienen líquido seroso, quiloso, sanguíneo o purulento sin conexiones con los vasos linfáticos normales adyacentes. El mesenterio del intestino delgado es la localización intraabdominal más común, con 50-60 % de los quistes localizados en el mesenterio del íleon. En ecografía, se visualizan como una estructura quística anecoica bien definida con paredes finas y multiloculada, de septos finos o gruesos que puede provocar desplazamiento de asas adyacentes.⁽¹¹⁾

Las duplicaciones intestinales que se diagnostican en la infancia deben ser siempre tratadas quirúrgicamente por el potencial de

malignización que presentan en la edad adulta.⁽³⁾

Las duplicaciones del tracto gastrointestinal son poco comunes en la población pediátrica. Se presentan generalmente en menores de dos años y su presentación imita otras afecciones intraabdominales, como la invaginación intestinal, obstrucción intestinal, representando un gran desafío para los cirujanos pediátricos. Los métodos de estudio imagenológicos son de vital importancia para su diagnóstico, dentro de ellos el empleo de ultrasonido abdominal puede proporcionar un diagnóstico certero, como ocurrió en el caso que se presenta donde las características sonográficas fueron indispensables para su diagnóstico certero y oportuno.

Conflicto de intereses

Los autores declaran no tener conflicto de intereses.

Contribuciones de los autores

Conceptualización: Yisel González Ríos, Diana García Rodríguez.

Visualización: Yisel González Ríos, Diana García Rodríguez, Leidelén Esquivel Sosa, Abel Armenteros García.

Redacción- borrador original: Yisel González Ríos, Diana García Rodríguez, Leidelén Esquivel Sosa

Redacción - revisión y edición: Yisel González Ríos, Diana García Rodríguez, Leidelén Esquivel Sosa, Abel Armenteros García.

Financiación

Hospital Provincial Pediátrico Universitario José Luis Miranda. Villa Clara. Cuba.

REFERENCIAS BIBLIOGRÁFICAS

1. Salinas Salinas VA, Fajardo Ponce GY, Moreno Espinoza AM, Mendoza Saldarreaga LG, Gía Correa CG. Duplicación intestinal en la primera porción del duodeno en neonato. Rev Cubana Cir [revista en Internet]. 2019 [cited 31 Ene 2022] ; 58 (4): [aprox. e668p]. Available from: http://scielo.sld.cu/scielo.php?script=sci_arttext&pid=S0034-74932019000400009&lng=es.

2. Pérez M, Carrascob A, Cabrera Valerioc C, Pérez E, Félize E, Toralf E. Duplicaciones del tracto gastrointestinal en niños. Presentación de dos casos. *Ciencia y Salud*. 2020 ; 4 (1): 79-85.
3. Letelier A, Barría C, Beltrán S, Moreno Ch. Duplicación intestinal: Diagnóstico y tratamiento de una condición inusual. *Rev Chil Cir*. 2009 ; 61 (2): 171-5.
4. Cubero Rego M, Díaz Sayas N, Rodríguez Fernández AL, Alfonso González B. Duplicidad digestiva y atresia yeyunal. *Rev Cubana Pediatr* [revista en Internet]. 2017 [cited 11 Mar 2022] ; 89 (1): [aprox. 9p]. Available from: http://scielo.sld.cu/scielo.php?script=sci_arttext&pid=S0034-75312017000100009&lng=es.
5. Cárdenas Elias F, Vázquez Rueda JE, Betancourth-Alvarenga M, Centeno Haro FJ, Murcia Pascual RM, Paredes E. Duplicaciones intestinales: nuestra experiencia. *Cir Pediatr* [revista en Internet]. 2016 [cited 11 Mar 2022] ; 29: 54-7. Available from: https://www.secipe.org/coldata/upload/revista/2016_29-2_54-57.pdf.
6. Vera Almeida JE, Castro Reyes MJ, Párraga J. Duplicación intestinal: a propósito de un caso. *Revista La Técnica* [revista en Internet]. 2013 [cited 11 Mar 2022] ; 11: 66-9. Available from: <https://revistas.utm.edu.ec/index.php/latecnica/article/download/567/437/>.
7. Chanis Águila R, Coronado AK, Modesto Dutari J, Espino M. Duplicación intestinal como causa de sangrado digestivo bajo. *Casos Clínicos* [revista en Internet]. 2017 [cited 1 Feb 2022] ; 46 (3): 50-3. Available from: <https://docs.bvsalud.org/biblioref/2018/02/877525/2017-46-3-50-53.pdf>.
8. Aranda-Paniora F, Pereyra S. Suboclusión intermitente por duplicación intestinal tipo quística. *An Fac Med* [revista en Internet]. 2012 [cited 1 Feb 2022] ; 73 (2): 165-8. Available from: http://www.scielo.org.pe/scielo.php?script=sci_arttext&pid=S1025-55832012000200014&lng=es.
9. Galván-Montaña A, Vela-Vázquez MA, Suárez-Roa ML, Pérez-Galicia JC, Morales Leyte AL, García-Moreno S. Duplicación ileal que simula una invaginación intestinal. Reporte de un caso con dificultad diagnóstica. *Anal Radiol Méx* [revista en Internet]. 2018 [cited 1 Feb 2022] ; 17: 243-9. Available from: <https://www.medigraphic.com/pdfs/anaradmex/arm-2018/arm183j.pdf>.
10. Noboa Aviles CX, Cabrera Moyano DM, Escudero Requena DE, Ruiz Castro CE. Quiste mesentérico y dolor abdominal. *RECIAMUC* [revista en Internet]. 2020 [cited 11 Mar 2022] ; 4 (4): 4-12. Available from: <https://reciamuc.com/index.php/RECIAMUC/article/view/538>.
11. Suárez-Torres I, Reyna-Villasmil E, Torres-Cepeda D. Linfangioma mesentérico quístico de intestino delgado simulando tumoración ovárica. *CES MEDICINA* [revista en Internet]. 2017 [cited 11 Mar 2022] ; 31 (2): 215-21. Available from: <http://dx.doi.org/10.21615/cesmedicina-31.2.11>.