






PRESENTACIÓN DE CASO

Pseudoquiste de páncreas y hernia interna complicada. Presentación de un caso

Pancreatic pseudocyst and complicated internal hernia. A case report

Miguel Licea Videaux¹  Iván Ulises Palacios Morejón¹  Orlando Zamora Santana¹  Josué Vázquez Arizmendi¹  Richard Juan Chacón Melcón¹ 

¹ Hospital Clínico Quirúrgico Hermanos Ameijeiras, La Habana, La Habana, Cuba

Cómo citar este artículo:

Videaux M, Morejón I, Santana O, Arizmendi J, Melcón R. Pseudoquiste de páncreas y hernia interna complicada. Presentación de un caso. **Medisur** [revista en Internet]. 2023 [citado 2023 Mar 24]; 21(2):[aprox. 5 p.]. Disponible en: <https://medisur.sld.cu/index.php/medisur/article/view/5458>

Resumen

Las hernias internas en su mayoría son de causas congénitas. Constituyen entidades nosológicas poco frecuentes. El cuadro abdominal agudo secundario a la complicación de estas se relaciona con oclusión intestinal y necrosis. En ocasiones, algunas enfermedades que anteceden o se descubren en el transcurso del padecimiento clínico, como el pseudoquiste pancreático, pueden dificultar el diagnóstico positivo. En este informe se describe el caso clínico de un paciente con diagnóstico de pseudoquiste de páncreas, que en el transcurso de la enfermedad presentó complicación de hernia interna. El paciente, de 45 años y con diagnóstico de pseudoquiste pancreático, presentó durante su ingreso cuadro de dolor abdominal acompañado de vómitos, lo que dio lugar a la sospecha de ruptura del pseudoquiste. Fue operado de urgencia, y se obtuvo entonces la evidencia de hernia interna (no diagnosticada de forma preoperatoria) complicada con necrosis de segmento de intestino delgado. No se observó ruptura del pseudoquiste pancreático. Las manifestaciones clínicas de la hernia interna complicada y la ruptura del pseudoquiste de páncreas son difíciles de discernir entre sí. El tratamiento quirúrgico de urgencia es el pilar fundamental ante la duda diagnóstica o el empeoramiento clínico del paciente.

Palabras clave: Dolor abdominal, hernia, pseudoquiste pancreático

Abstract

Internal hernias are mostly congenital causes. They constitute rare nosological entities. The acute abdominal picture secondary to the complication of these is related to intestinal occlusion and necrosis. Sometimes, some diseases that precede or are discovered during the clinical condition, such as pancreatic pseudocyst, can make a positive diagnosis difficult. The clinical case of a patient diagnosed with a pancreatic pseudocyst, who presented a complication of internal hernia during the course of the disease it is described in this report. The 45-years-old patient with a pancreatic pseudocyst diagnosis presented symptoms of abdominal pain accompanied by vomiting during his admission, which led to suspicion of rupture of the pseudocyst. He underwent emergency surgery, and evidence of an internal hernia (not diagnosed preoperatively) complicated with small bowel segment necrosis was then obtained. No rupture of the pancreatic pseudocyst was observed. The clinical manifestations of complicated internal hernia and pancreatic pseudocyst rupture are difficult to distinguish from each other. Emergency surgical treatment is the fundamental pillar in the face of diagnostic doubt or clinical worsening of the patient.

Key words: Abdominal pain, hernia, pancreatic pseudocyst

Aprobado: 2023-01-22 13:54:24

Correspondencia: Miguel Licea Videaux. Hospital Clínico Quirúrgico Hermanos Ameijeiras. La Habana miguelicea@infomed.sld.cu

INTRODUCCIÓN

Entre las causas de abdomen agudo quirúrgico, la hernia interna (HI) constituye una entidad poco frecuente. Representa solo el 4 % de todos los casos de oclusión intestinal. Se clasifican según su localización en paraduodenales, pericecales, del Hiato de Winslow, transmesentérica, pélvicas, supravesicales e intersigmoideas.⁽¹⁾ Se define la HI como la protrusión de una víscera intraabdominal o parte de ella a través de un defecto peritoneal o mesentérico. La oclusión intestinal derivada de la presencia de una HI se considera un problema de salud serio, pues eleva la morbi-mortalidad cuando existe compromiso vascular del intestino afectado.⁽²⁾ Al tratarse de una entidad rara, su diagnóstico positivo muchas veces ocurre de forma incidental durante la exploración de la cavidad abdominal en el acto quirúrgico o en la autopsia.⁽³⁾

Es de interés del facultativo, conocer el aumento en incidencia por causas quirúrgicas, como en cirugía bariátrica, de trasplante y pancreatoduodenectomía cefálica. La clínica es variable e inespecífica, con presentación aguda o crónica; por eso el diagnóstico es difícil y con frecuencia tardío, por lo que se incrementa el riesgo de estrangulación de algún órgano. Resultan de vital importancia los estudios radiológicos y de imagen, dentro de los cuales destaca la tomografía axial computarizada (TAC), donde se observan los signos imagenológicos, e incluso la posible localización de herniaciones internas.⁽⁴⁾

En este informe se describe el caso clínico de un paciente con diagnóstico de pseudoquiste de páncreas, que en el transcurso de la enfermedad presentó complicación de hernia interna.

PRESENTACIÓN DEL CASO

Se presenta el caso de un paciente masculino, de

45 años de edad, con antecedentes de litiasis vesicular e hipertensión arterial, esta última controlada con hidroclorotiazida. Sin antecedentes de cirugía abdominal previa, fue remitido al Hospital Clínico-quirúrgico Hermanos Ameijeiras, de La Habana, con diagnóstico de pseudoquiste de páncreas (PP) de cinco semanas de evolución. El examen físico realizado al ingreso evidenció dolor abdominal localizado hacia mesogastrio; astenia y vómitos. Se le realizaron estudios analíticos y de imagen.

Los exámenes complementarios informaron: hemoglobina: 11,4 g/l; hematocrito: 33,8 %; conteo global leucocitos: $18,58 \times 10^9$ /l; glucemia: 11,55 mmol/L; creatinina: 51 μ mol/L; aspartato aminotransferasa: 44 U/L; fosfatasa alcalina: 80 U/L; colesterol: 3,16 mmol/L; y triglicéridos: 1,07 mmol/L.

Ecografía abdominal: asas intestinales distendidas, la mayoría de ellas con abundante líquido en su interior, sin peristalsis. Considerable cantidad de material ecogénico interasas, multitabicado (en panal de abeja) asociado a una colección de paredes engrosadas (7 mm) en región peripancreática; con un contenido de aspecto proteináceo, sin tabiques, de aproximadamente 10 cm de diámetro mayor. Páncreas difusamente engrosado, de bordes deshilachados, sin calcificaciones ni dilatación del conducto de Wirsung. Vesícula escleroatrófica sustituida por litiasis.

TAC de abdomen: Litiasis vesicular múltiple. Lesión quística extendida desde la cabeza hasta la cola del páncreas. Sospecha, hacia su región posterior, de una discontinuidad de pared que drenaba hacia la cavidad abdominal. Gran cantidad de líquido ascítico en todo el abdomen, con asas delgadas dilatadas (36 mm) llenas de líquido y con nivel hidroaéreo. Múltiples adenopatías peripancreáticas, sin otras alteraciones en el resto de los órganos sólidos del abdomen. (Fig. 1).

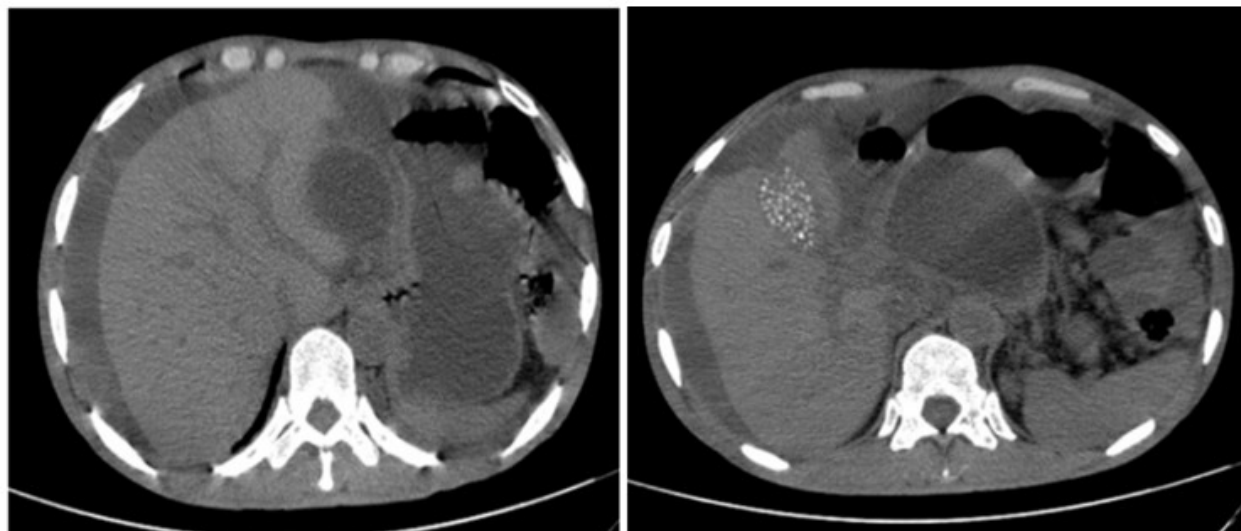


Fig. 1- TAC de abdomen donde se observa pseudoquiste de páncreas, con líquido libre intrabdominal y litiasis vesicular.

Se discutió el caso en colectivo de grupo básico de trabajo, y se decidió su tratamiento quirúrgico de urgencia, con la sospecha de ruptura del PP. En el acto quirúrgico se observó una HI complicada, con necrosis segmentaria de íleon

proximal. (Fig. 2). No se evidenció ruptura del pseudoquiste. Se realizó colecistectomía, drenaje del PP, necrosectomía pancreática, resección de segmento de íleon necrosado, doble ostomía y colocación de drenajes en la cavidad abdominal y en la del pseudoquiste.

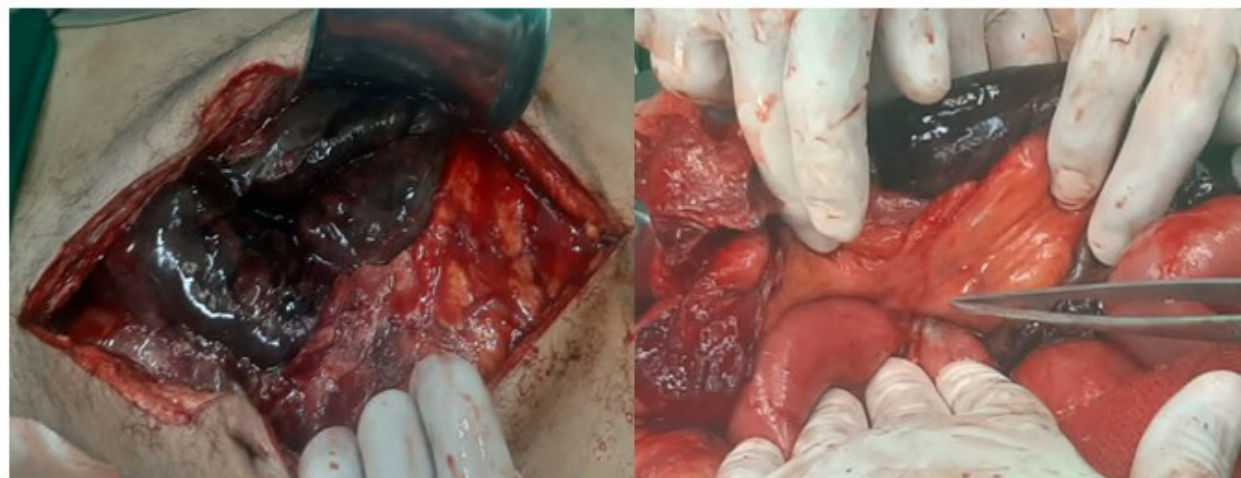

Fig. 2- Imagen derecha: Asas intestinales delgadas con compromiso vascular. Imagen izquierda: Anillo herniario.

Luego de la cirugía, el paciente fue trasladado a sala de Cuidados Intensivos, y posteriormente a sala de Cirugía General. Recibió el alta hospitalaria para seguimiento por consulta externa.

DISCUSIÓN

En los servicios de Cirugía General, las hernias de la pared abdominal siguen siendo las más frecuentes, con gran impacto socio-económico.⁽⁵⁾ Sin embargo, existe escasa información sobre la HI. Se destacan en frecuencia la paraduodenal y pericecal en un 53 % y 13 % respectivamente, según la clasificación de Myers. La lesión del tejido conectivo, como sucede también en pacientes fumadores, y el aumento de la presión intraabdominal son factores que predisponen a su formación.⁽⁶⁾ La presentación clínica de la HI complicada constituye un reto diagnóstico. Cuando debuta como abdomen agudo se relaciona con oclusión intestinal. La náusea y el vómito pueden o no estar presentes, además de un riesgo elevado de mortalidad. El estudio tomográfico se mantiene como el medio complementario de elección para lograr el diagnóstico positivo.⁽⁷⁾ La cirugía es el pilar fundamental para el tratamiento definitivo, con reducción de la HI y reparación del defecto herniario. Tal y como ocurrió en el caso presentado, una complicación de esta afección es la necrosis del segmento intestinal afectado, lo cual hace necesaria la resección del mismo. Esto incrementa la mortalidad en casi la mitad de los casos reportados.^(8,9,10)

El PP es una colección de líquido pancreático, de paredes no epitelizadas, secundario a cuadros de pancreatitis aguda o crónica. Los síntomas están dados por anorexia, náusea, vómito, saciedad temprana y dolor abdominal que se irradia al dorso. Algunos de ellos estuvieron presentes en este paciente. Las complicaciones más frecuentes son la infección, hemorragias, síntomas compresivos y ruptura.⁽¹¹⁾

Una causa extrapancreática de oclusión intestinal puede ser un PP.⁽¹²⁾ Sin embargo, no debe excluirse a la HI como causa de oclusión. La poca frecuencia de estos casos, asociado a subregistros, constituye posiblemente un sesgo diagnóstico. Por ello resulta de interés y beneficio para el paciente, el cirujano y las instituciones de salud, un diagnóstico y tratamiento temprano, reduciendo así posibles complicaciones. El tratamiento de la hernia interna está basado en la protección de las asas

intestinales. Cuando estas han sufrido proceso isquémico y necrosis, se procede a retirar el tejido desvitalizado y cierre del defecto herniario con sutura no absorbible.^(13,14)

El tratamiento del PP históricamente se ha dividido en: médico/conservador y el quirúrgico. En los últimos años han surgido algunos otros, como los drenajes percutáneo y endoscópico. Este último con resultados comparables a los del tratamiento quirúrgico. Estas opciones de tratamiento se rigen por condiciones hospitalarias, características del paciente y del pseudoquistes, su localización, comunicación con el conducto pancreático, tamaño de la pared y asociación o no a proceso infeccioso.⁽¹⁵⁾

La HI es poco frecuente, su patogenia principal es la congénita y existen pocos reportes de oclusión intestinal por HI. La sintomatología es variable, puede ser asintomático o manifestarse como un abdomen agudo. El riesgo de necrosis siempre está presente y eleva la mortalidad casi en la mitad de los casos. La localización de las HI es diversa. Los estudios de imagen son de gran utilidad específicamente la ecografía y TAC abdominal, más aún cuando esta se asocia a la presencia de un PP.

Conflicto de intereses:

Los autores declaran que no existe conflicto de intereses.

Contribución de los autores:

Conceptualización: Miguel Licea Videaux.

Investigación, redacción-borrador original: Josué Vázquez Arizmendi.

Supervisión: Orlando Zamora Santana.

Análisis formal: Richard Juan Chacón Melcón.

Redacción: Iván Ulises Palacios Morejón.

Financiación:

Hospital Clínico Quirúrgico Hermanos Ameijeiras (La Habana).

REFERENCIAS BIBLIOGRÁFICAS

1. Motta GA, Alonso É, González LI, Montero JC.

- La hernia interna como condicionante del síndrome de obstrucción intestinal: identificación y evaluación por tomografía computada multidetector. *Anales de Radiología México* [revista en Internet]. 2012 [cited 11 Ene 2022] ; 3: [aprox. 16p]. Available from: <https://www.medigraphic.com/pdfs/anaradmex/arm-2012/arm123e.pdf>.
2. Morán MN, Rodríguez DA, Portal LN, Duarte Y. Hernia paracecal. *Medicentro Electrónica* [revista en Internet]. 2020 [cited 9 Dic 2021] ; 24 (2): [aprox. 8p]. Available from: <http://www.medicentro.sld.cu/index.php/medicentro/article/view/2916/2554>.
3. Bolio LÁ. Abdomen agudo por hernia interna congénita en un preescolar. *Bol Pediatr*. 2017 ; 57 (239): 42-45.
4. Muñoz AP, Flórez D, Lubinus FG, Arias CA. Hernias internas: Presentación de casos clínicos. *Rev Colomb. Radiol* [revista en Internet]. 2017 [cited 31 Ene 2022] ; 28 (4): [aprox. 16p]. Available from: https://www.webcir.org/revistavirtual/articulos/2018/1_marzo/col/hernias_esp.pdf.
5. Marenco B, Retamar M, Sánchez M, Guadalajara JF, Cano A, López JA. Tipos de hernias. Clasificaciones actuales. *Cir Andal* [revista en Internet]. 2018 [cited 31 Ene 2022] ; 29 (2): [aprox. 6p]. Available from: https://www.asacirujanos.com/admin/upfiles/revista/2018/Cir_Andal_vol29_n2_actualizacion2.pdf.
6. Laiz B, González J, Ruiz J, Cea Soriano M, Durán M. Obstrucción intestinal debido a hernia estrangulada en el espacio prevesical: presentación de un caso y revisión de la literatura. *Rev Chil Cir* [revista en Internet]. 2018 [cited 31 Ene 2022] ; 70 (1): [aprox. 7p]. Available from: https://www.scielo.cl/scielo.php?script=sci_arttext&pid=S0718-40262018000100075.
7. Atencio A, López B, García J, Blanco A, Quispe C. Hernia congénita como causa de dolor abdominal. *Med Clin Pract* [revista en Internet]. 2021 [cited 31 Ene 2022] ; 4 (1): [aprox. 5p]. Available from: <https://www.sciencedirect.com/science/article/pii/S2603924920300999?via=ihub>.
8. Moreno A, Carbonell F. Hernias intraabdominales internas. In: Carbonell F. *Hernia inguinocrural*. Valencia: Ethicon; 2001.
9. Fonseca FK, Cutiño IR, Casado PR, Viltres A. Obstrucción de intestino secundario a hernia paraduodenal izquierda. *Small bowel obstruction secondary to left paraduodenal hernia*. *Rev Colomb Cir* [revista en Internet]. 2021 [cited 1 Feb 2022] ; 36 (2): [aprox. 2p]. Available from: <https://www.revistacirugia.org/index.php/cirugia/article/view/708/634>.
10. Pérez M, Sánchez B, León FJ, Santoyo JY, Santoyo J. Urgencias quirúrgicas no relacionadas con la pandemia COVID-19. Caso clínico: hernia interna yeyunal complicada con necrosis intestinal en el ligamento ancho útero-ovárico. *Covid No-related Surgical Emergencies During COVID-19 Time. Case Report: Broad Ligament Internal Hernia With Associated Small Bowel Necrosis*. *CIRESP* [revista en Internet]. 2021 [cited 4 Feb 2022] ; 99 (7): [aprox. 7p]. Available from: <https://www.sciencedirect.com/science/article/pii/S0009739X20302220?via=ihub>.
11. Klingensmith ME, Wise PE, Courtney CM, Ohman KA, Schill MR, Yu J, Eberlein TJ. *Pancreas*. In: *The Washington Manual of Surgery*. 8th. ed. Alphen aan den Rijn: Wolters Kluwer; 2020.
12. Misra D, Sood T. *Pancreatic Pseudocyst*. In: *StatPearls* [Internet]. Treasure Island (FL): StatPearls Publishing; 2022. Available from: <https://www.ncbi.nlm.nih.gov/books/NBK557594/?report=classic>.
13. Allen MSE, Pablo J, Sobreyra F, Ramos MAS, Aurelius PJ. *Intestinal Necrosis due to an Incarcerated Internal Hernia Through a Peritoneal Defect in the Pouch of Douglas*. *CRMCC-103* [revista en Internet]. 2021 [cited 20 Mar 2022] ; 2021 (3): [aprox. 3p]. Available from: <https://kosmospublishers.com/wp-content/uploads/2021/08/CRMCC-103.pdf>.
14. Tan J, Chin W, Shaikh A, Zheng S. *Pancreatic pseudocyst: Dilemma of its recent management (Review)*. *Exp Ther Med* [revista en Internet]. 2021 [cited 20 Mar 2022] ; 21 (2): [aprox. 28p]. Available from: <https://www.ncbi.nlm.nih.gov/pmc/articles/PMC7792492/>.
15. Ramsey ML, Conwell DL, Hart PA. *Complications of Chronic Pancreatitis*. *Dig Dis Sci* [revista en Internet]. 2017 [cited 21 Mar 2022] ; 62 (7): [aprox. 16p]. Available from: <https://www.ncbi.nlm.nih.gov/pmc/articles/PMC5667546/>.

