



PRESENTACIÓN DE CASO

Máculas melanóticas del pene. Presentación de un caso

Melanotic macules of the penis. A case report

Elizabet Fernández López¹  Noelvis Hernández Bacallao² Daymí Martínez Rodríguez¹ Adialys Acosta Rodríguez¹ 

¹ Hospital General Universitario Dr. Gustavo Aldereguía Lima, Cienfuegos, Cienfuegos, Cuba

² Centro de Especialidades Ambulatorias Héroes de Playa Girón, Cienfuegos, Cienfuegos, Cuba

Cómo citar este artículo:

Fernández-López E, Hernández-Bacallao N, Martínez-Rodríguez D, Acosta-Rodríguez A. Máculas melanóticas del pene. Presentación de un caso. **Medisur** [revista en Internet]. 2023 [citado 2023 May 20]; 21(3):[aprox. -695 p.]. Disponible en: <https://medisur.sld.cu/index.php/medisur/article/view/5469>

Resumen

Las máculas melanóticas del pene son lesiones idiopáticas, benignas, poco frecuentes, en ocasiones multifocales, heterocrómicas e irregulares, que deben diferenciarse del melanoma de mucosas. Se presenta el caso de un paciente con lesiones pigmentadas en el pene, asintomáticas, pero que se habían incrementado en número. Con la ayuda de la dermatoscopia y la histopatología, se llegó al diagnóstico de máculas melanóticas del pene. Aunque son reducidas las opciones terapéuticas en el medio descrito, la trascendencia del diagnóstico de esta dermatosis radica en descartar la posibilidad de su malignidad.

Palabras clave: Enfermedades del pene, melanoma, dermatoscopia

Abstract

Melanotic macules of the penis are idiopathic, benign, rare lesions, sometimes multifocal, heterochromic and irregular, which must be differentiated from mucosal melanoma. A patient with asymptomatic pigmented lesions on the penis, but which had increased in number is presented. With dermoscopy and histopathology test, the diagnosis of melanotic macules of the penis was reached. Although the therapeutic options in the described environment are limited, the significance of this dermatosis diagnosis lies in ruling out the possibility of its malignancy.

Key words: Penile diseases, melanoma, dermoscopy

Aprobado: 2023-03-17 21:31:40

Correspondencia: Elizabet Fernández López. Hospital General Universitario Dr. Gustavo Aldereguía Lima. Cienfuegos elizabetf175@gmail.com

INTRODUCCIÓN

Máculas melanóticas del pene, lentiginosis genital, léntigo del pene o melanososis genital, son varias de las denominaciones para esta dermatosis, caracterizada por la presencia de lesiones pigmentadas localizadas a nivel de la mucosa genital, en las cuales suele faltar la hiperplasia epidérmica lentiginosa, por lo que es más adecuado utilizar el término de mácula melanótica y abandonar el de léntigo.⁽¹⁾

En esta entidad, se trata de lesiones maculares asintomáticas, simétricas y bien delimitadas, con bordes algo irregulares, frecuentemente multifocales, y no siempre con pigmentación homogénea. Pueden aparecer formando parte de síndromes que presentan lesiones hiperpigmentadas en el área genital, como el síndrome de Laugier-Hunziker (asociado a melanoniquia estriada), el síndrome LAMB (mixoma atrial, nevus azules), enfermedad de Peutz-Jeglers (con polipomas intestinales) o el síndrome de Ruvalcaba-Myhre (deficiencia mental, macrocefalia, pólipos del colon, angioliomas).^(2,3)

En el diagnóstico de estas máculas pigmentadas existe una discordancia clínico-histopatológica: su aspecto clínico puede sugerir un melanoma maligno, sin embargo, el estudio anatomopatológico muestra ausencia de atipia, lo cual confirma la benignidad de la lesión.

Este artículo viene a constatar lo anteriormente expuesto, al presentar un caso donde se diagnosticó la dermatosis en cuestión.

PRESENTACIÓN DEL CASO

Se presenta el caso de un paciente de 30 años,

blanco, sin antecedentes personales o familiares de melanoma o nevus atípicos, ni de enfermedad gastrointestinal. Acudió a consulta de Dermatología remitido por especialista del Servicio de Urología del Centro de Especialidades Ambulatorias, de Cienfuegos, donde fue visto inicialmente por lesiones pigmentadas localizadas en el pene, las cuales tenían en ese momento dos años de evolución. Se mantenían asintomáticas, pero se habían incrementado en número, según refirió el paciente.

En correspondencia con los principios éticos de la publicación científica, se solicitó al paciente su consentimiento para publicar la historia del caso, incluidas las imágenes ilustrativas de las lesiones. Los datos positivos al examen físico fueron los siguientes:

-Máculas hiperpigmentadas de morfología irregular en pene, heterocrómicas, localizadas en el glande y surco balanoprepucial. (Fig. 1).

-En la dermatoscopia: patrón heterogéneo con pigmentación irregular y presencia de glóbulos desalineados. (Fig. 2).

-Resto del examen físico negativo.

Se realizó biopsia de una de las lesiones para descartar un melanoma, cuya probabilidad se consideró debido al incremento en el número de lesiones.

El estudio histopatológico informó: hiperpigmentación de la basal con ausencia de atipia melanocítica. El diagnóstico definitivo fue máculas melanóticas del pene. Se decidió mantener al paciente en seguimiento con controles clínicos periódicos.

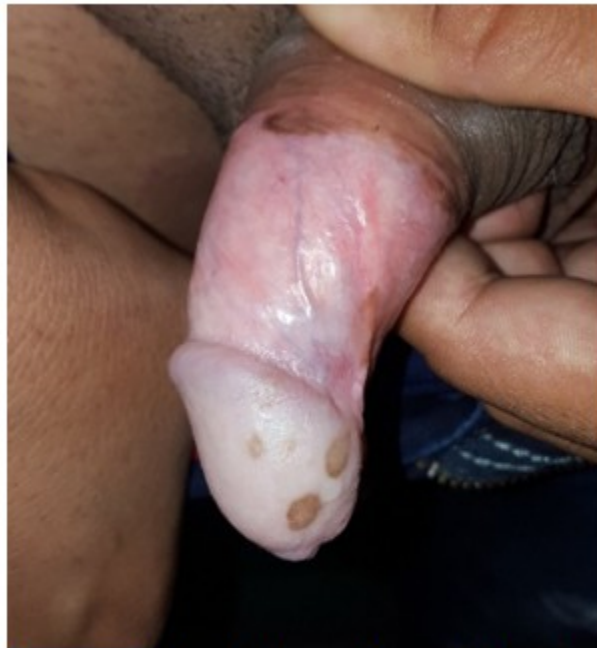

Fig. 1- Máculas hiperpigmentadas de morfología irregular, heterocrómicas, localizadas en el glande y surco balanoprepucial.

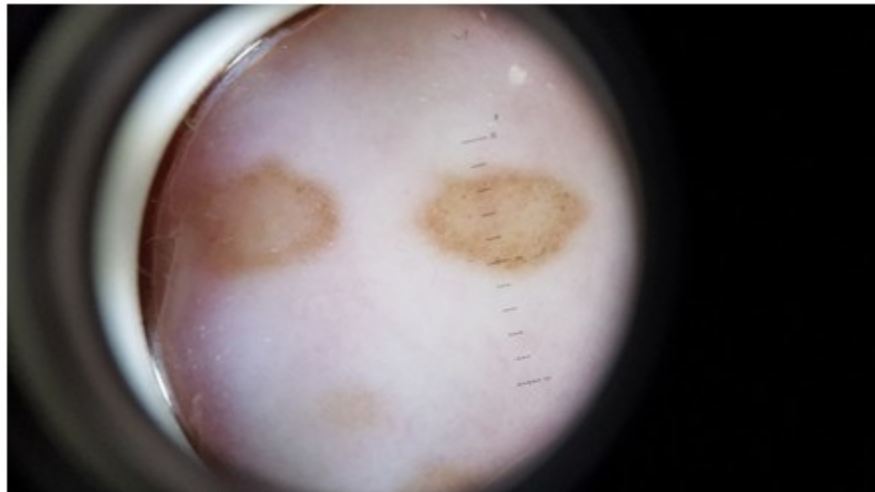


Fig. 2- En la dermatoscopia: patrón heterogéneo con pigmentación irregular y presencia de glóbulos desalineados.

DISCUSIÓN

Las máculas melanóticas del pene son lesiones benignas, en ocasiones multifocales, heterocrómicas e irregulares, que requieren diagnóstico diferencial con respecto al melanoma de mucosas. Generalmente aparecen en adultos jóvenes, y permanecen estables durante décadas, aunque existen escasas publicaciones que describen la posible transformación maligna de estas; en realidad, el melanoma genital es poco frecuente y suele ocurrir en pacientes ancianos.^(4, 5) En el caso presentado, igualmente se trató de un adulto joven, cuyas lesiones en pene habían transitado de forma asintomática, con el único cambio del aumento de la cantidad de estas, dato sugestivo de melanoma, y punto de partida para el estudio del caso.

Estas lesiones pigmentadas se consideran idiopáticas, aunque se han recogido casos en la literatura relacionados con trauma, irritación o tratamientos con PUVA (técnica basada en la interacción del psoraleno y de una radiación ultravioleta de onda sobre la piel). Algunos autores exponen que son causadas por un defecto en el transporte de la melanina a los queratinocitos suprabasales.^(1, 2)

Cuando las lesiones no tienen una pigmentación homogénea, son irregulares y el paciente refiere cambios o aumento en su número, lo ideal sería la exéresis quirúrgica completa de la mácula para realizar un estudio histológico.⁽⁶⁾ En las lesiones multifocales, aquellas que suelen plantear el diagnóstico diferencial con el melanoma, la extirpación completa de la lesión no suele ser factible; en estos casos el uso de la dermatoscopia ayuda al seguimiento y elección adecuada del área donde realizar la biopsia, así como a la confirmación de la benignidad del cuadro.^(7, 8) Este último precisamente resultó el procedimiento diagnóstico en el paciente.

Histológicamente no existe una proliferación anormal de melanocitos, sino un aumento del pigmento melánico en los queratinocitos basales, sin atipia. Al microscopio electrónico se detectan melanocitos normales en número y morfología, con aumento de los melanosomas.⁽³⁾ Se han usado varios tratamientos como la cauterización, crioterapia, electrocoagulación, despigmentación, Láser de erbio y CO₂, e incluso cirugía.^(2, 9) En este caso preferimos mantener al paciente en seguimiento mediante controles clínicos periódicos, pues si bien se puntualiza que la asociación de mácula melanótica y melanoma es

mínima, describiéndose incluso como excepcional, se sugiere un estricto seguimiento clínico- evolutivo por un tiempo prolongado, con toma de muestra para biopsia de ser necesario.^(2, 6)

En el paciente presentado, con los elementos recogidos en el cuadro clínico, la dermatoscopia y los resultados histopatológicos, se llegó al diagnóstico de máculas melanóticas del pene. Estas son lesiones benignas que requieren de un seguimiento clínico e histológico para diferenciarlas de un melanoma, tumor poco frecuente pero muy agresivo; siendo de gran ayuda la evaluación con dermatoscopia. Es fundamental mantener la vigilancia mediante seguimiento por periodo de tiempo considerable.

Conflicto de intereses:

Los autores declaran que no existen conflictos de intereses.

Contribución de autores:

Conceptualización: Elizabet Fernández López

Análisis formal: Elizabet Fernández López, Noélvis Hernández Bacallao

Investigación: Elizabet Fernández López, Adialys Acosta Rodríguez, Daymí Martínez Rodríguez, Noélvis Hernández Bacallao

Redacción-borrador original: Elizabet Fernández López

Redacción-revisión y edición: Elizabet Fernández López, Adialys Acosta Rodríguez, Daymí Martínez Rodríguez, Noélvis Hernández Bacallao

Financiación:

Hospital General Universitario Dr. Gustavo Aldereguía Lima. Cienfuegos

REFERENCIAS BIBLIOGRÁFICAS

1. Cervigón I, Palomo A, Torres LM. Máculas melanóticas del pene. *Actas dermo-sifiliogr* [revista en Internet]. 2007 [cited 18 Abr 2022]; 98 (10): [aprox. 4p]. Available from: <https://www.actasdermo.org/es-maculas-melanoticas-del-pene-articulo-13112423>.
2. Marín E, Rivera IM, Marín EJ. Mácula

- melanótica del pene. Reporte de tres casos. *Dermatología CMQ [revista en Internet]*. 2020 [cited 18 Abr 2022] ; 18 (4): [aprox. 8p]. Available from: <https://www.medigraphic.com/pdfs/cosmetica/dcm-2020/dcm204b.pdf>.
3. Haugh AM, Merkel EA, Zhang B, Bublely JA, Verzì AE, Lee CY, Gerami P. A clinical, histologic, and follow-up study of genital melanosis in men and women. *J Am Acad Dermatol*. 2017 ; 76 (5): 836-40.
4. Sandoval JG, Ricardez AA, Jiménez LE. Melanoma primario de pene. *Rev Mex Urol [revista en Internet]*. 2019 [cited 18 Abr 2022] ; 79 (6): [aprox. 24p]. Available from: https://www.scielo.org.mx/scielo.php?pid=S2007-40852019000600009&script=sci_arttext.
5. Guevara A, Yabar E, Diaz GA, Quiroa F, Meza L, Morante CM. Penile melanoma: a 20-Year analysis of six patients at the National Cancer Institute of Peru, Lima. *Ecancermedicalscience*. 2017 ; 11: 731.
6. Peña JM. Caracterización de las lesiones melanocíticas diagnosticadas en un servicio de Dermatopatología de una institución hospitalaria universitaria de cuarto nivel entre los años 2012 a 2014: estudio descriptivo [Tesis]. Bogotá: Universidad Nacional de Colombia; 2017. [cited 18 Abr 2022] Available from: <https://repositorio.unal.edu.co/bitstream/handle/unal/58815/peñagarciajimenamaria.2017.pdf?sequence=1&isAllowed=y>.
7. Cabo H. *Dermatoscopia*. 2da. ed. Buenos Aires: Ediciones Journal; 2012. p. 291-302.
8. Weber P, Tschandl P, Sinz C, Kittler H. *Dermatoscopy of Neoplastic Skin Lesions: Recent Advances, Updates, and Revisions*. *Curr Treat Options Oncol*. 2018 ; 19 (11): 56.
9. Ornellas AA. Melanoma primario de pene y el tratamiento en estadios tempranos. *Salud(i)cienza [revista en Internet]*. 2017 [cited 18 Abr 2022] ; 22 (5): [aprox. 3p]. Available from: http://www.scielo.org.ar/scielo.php?script=sci_arttext&pid=S1667-89902017000200010&lng=es.