







PRESENTACIÓN DE CASO

Tratamiento ortésico de luxación de cadera derivada de osteomielitis del cuello del fémur. Presentación de dos casos

Orthotic treatment of hip dislocation derived from femoral neck osteomyelitis. Two cases report

José Julio Requeiro Molina¹  Ana María Machado Consuegra¹  Liyanira Alonso Leiva¹  Juana María Morejón Fernández¹  Gabriela María Requeiro Molina²  José Julio Requeiro Morejón³ 

¹ Hospital Pediátrico Universitario Paquito González Cueto, Cienfuegos, Cienfuegos, Cuba

² Policlínico Comunitario Real Campiña, Aguada de Pasajeros, Cienfuegos, Cuba

³ Hogar de Ancianos My Cape Breton, Sidney, Canada

Cómo citar este artículo:

Requeiro-Molina J, Machado-Consuegra A, Alonso-Leiva L, Morejón-Fernández J, Requeiro-Molina G, Requeiro-Morejón J. Tratamiento ortésico de luxación de cadera derivada de osteomielitis del cuello del fémur. Presentación de dos casos. **Medisur** [revista en Internet]. 2023 [citado 2023 May 20]; 21(3):[aprox. -700 p.]. Disponible en: <https://medisur.sld.cu/index.php/medisur/article/view/5573>

Resumen

La osteomielitis es una inflamación ósea causada principalmente por bacterias. En los casos de osteomielitis del cuello del fémur y artritis séptica concomitante, las complicaciones pueden ocasionar, a largo plazo, acortamiento y deterioro articular considerables. Se describen los casos de dos pacientes neonatos, con manifestaciones de hipertermia como signo común; y solo en uno de ellos limitación del movimiento del miembro inferior derecho, contractura en flexión y aducción, dolorosa a la movilización. El diagnóstico se basó en criterios clínicos, imagenológicos y de laboratorio. El tratamiento consistió en el uso de la férula en abducción, lo cual garantizó la reducción concéntrica de la cabeza del fémur en la cavidad acetabular; esto pudo constatarse mediante seguimiento y control de la reducción, a través de radiografía simple de la pelvis en cada consulta. El diagnóstico precoz de la enfermedad determina el empleo de un tratamiento más conservador, además de minimizar la aparición de complicaciones.

Palabras clave: Cabeza del fémur, luxación congénita de la cadera, férulas, terapéutica

Abstract

Osteomyelitis is a bone inflammation caused mainly by bacteria. In cases of the femur's neck osteomyelitis and concomitant septic arthritis, complications can lead to considerable joint shortening and deterioration in the long term. The cases of two neonatal patients are described, with hyperthermia manifestations as a common sign; and only in one of them limited movement of the right lower limb, flexion and adduction contracture, painful on movement. The diagnosis was based on clinical, imaging and laboratory criteria. The treatment consisted in the use of the abduction splint, which guaranteed the concentric reduction of the femoral head in the acetabular cavity; this could be verified by monitoring and control of the reduction, through simple radiography of the pelvis in each consultation. The early diagnosis of the disease determines the use of a more conservative treatment, in addition to minimizing complications.

Key words: Femur head, hip dislocation, congenital, splint, therapeutics

Aprobado: 2023-03-11 21:09:55

Correspondencia: José Julio Requeiro Molina. Hospital Pediátrico Universitario Paquito González Cueto. Cienfuegos jjrequeiro@jagua.cfg.sld.cu

INTRODUCCIÓN

La osteomielitis (OM) es una inflamación ósea causada principalmente por bacterias. En 2017, la encuesta nacional de OM aguda pediátrica en Estados Unidos de América, reportó una tasa anual general de hospitalización de 1,34 a 1,66 por cada 100 000 niños.⁽¹⁾ En países desarrollados se reporta una prevalencia de 2 casos por cada 10 000 niños, la mayoría menores de 5 años, quienes además pueden tener una presentación más agresiva de la enfermedad dada la ubicación intracapsular de la metáfisis, lo que predispone para adquirir una artritis séptica sobre agregada en sitios como el fémur proximal, húmero, radio y la tibia distal.^(2, 3)

Otro aspecto que complejiza esta afección, estriba en que en el neonato y lactante de hasta 18 meses de edad, los vasos sanguíneos entre metáfisis y epífisis de la cabeza del fémur se comunican, por lo que la infección se propaga con facilidad de una región a otra. En el niño mayor de un año y medio, la fisis sirve de barrera funcional a la diseminación de la infección desde la metáfisis a la epífisis; los vasos sanguíneos entre ambas regiones no se comunican. En ambos grupos de edades la sepsis llega al espacio articular al perforarse el hueso, lo que genera una distensión articular que comprime la irrigación sanguínea, provocando una necrosis isquémica adicional de la cabeza del fémur.^(4, 5)

Después de los 18 meses, la presencia de fisis bloquea el paso de vasos sanguíneos a través de ella, la infección de la región metafisaria no pasa a través de la epífisis. Para llegar a la articulación, la osteolisis perfora el cuello del fémur y drena al interior de la articulación.

La comunicación del aporte sanguíneo entre metáfisis y epífisis en este grupo de edad es responsable de complicaciones devastadoras. El proceso infeccioso se extiende por lo común a la epífisis, la cual es destruida por el pus. La participación y destrucción de la fisis causa gran perturbación del crecimiento. Por último, todo este proceso destructivo se acompaña de la luxación patológica de la cadera, debido al aumento de la presión intraarticular, y a la

contractura en flexión y aducción que predispone a la luxación de la articulación.⁽⁵⁾

De esas tres complicaciones resultantes de la OM del cuello del fémur y la artritis séptica concomitante, se deriva, a largo plazo, un gran acortamiento y deterioro articulares. Para evitar la luxación patológica derivada de una OM del cuello del fémur en el curso y artritis séptica de la cadera, el tratamiento ortopédico encaminado a lograr una reducción concéntrica debe ir aparejado al tratamiento específico para combatir la sepsis.⁽⁴⁾

Ante la sospecha clínica de OM del cuello del fémur y artritis séptica de cadera con una subluxación concomitante de dicha articulación, la utilización de un rayos X simple de cadera resulta útil para identificar los signos de OM o de luxación de cadera.^(5, 6)

El presente artículo describe dos casos clínicos donde se ilustra la efectividad del uso de la férula en abducción como tratamiento de la luxación de cadera, derivada de una OM del cuello del fémur.

PRESENTACIÓN DEL CASO

Caso 1

El primer caso es el de una paciente femenina, de 13 días de nacida, producto de un parto instrumentado. Fue llevada a interconsulta con Ortopedia (Hospital Pediátrico Universitario Paquito González Cueto, de Cienfuegos) por limitación del movimiento del miembro inferior derecho, contractura en flexión y aducción, dolorosa a la movilización; también presentó temperatura de 37,3 grados. Fue indicado estudio radiográfico anteroposterior de la pelvis y toma de muestra para cultivo del contenido sinovial a través de una punción en la articulación de la cadera. La imagen radiográfica en vista anteroposterior de la pelvis indicó que, en la cadera derecha (patológica), el macizo trocántero se separaba del acetábulo; así como un aumento del hueco medial (flecha roja); e imagen osteolítica a nivel del borde inferior del cuello del fémur (flecha amarilla). (Fig 1).

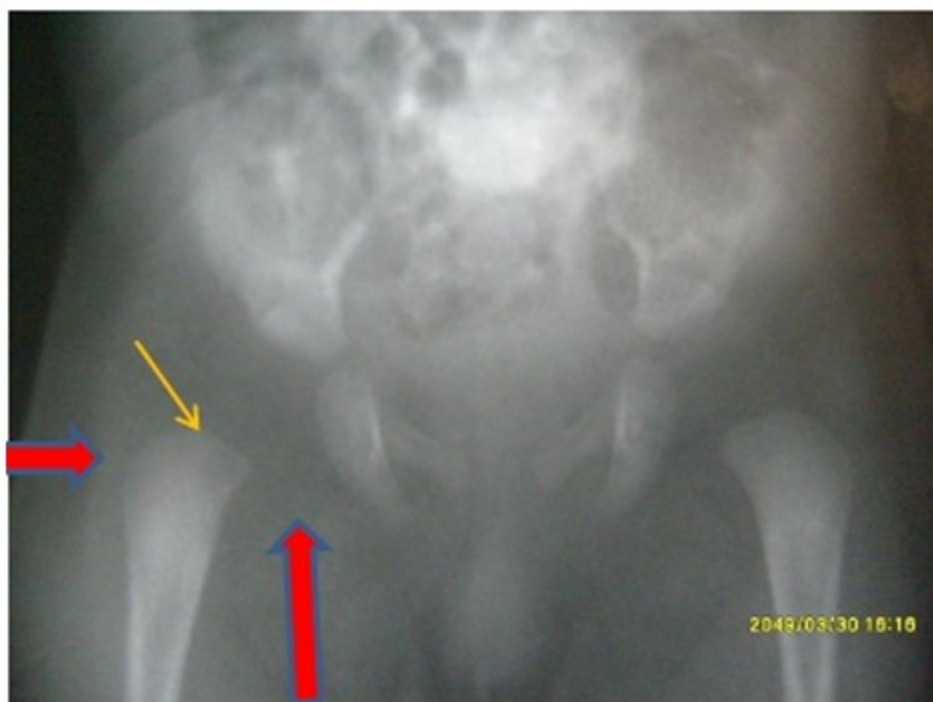

Fig. 1- Imagen radiográfica en vista anteroposterior de la pelvis que muestra al macizo trocantérico separado del acetábulo; aumento del hueco medial (flecha roja); e imagen osteolítica a nivel del borde inferior del cuello del fémur (flecha amarilla).

Resultado del cultivo: positivo al estafilococo áureo.

Con el resultado de ambos estudios, se diagnosticó una osteomielitis del cuello del fémur derecho y subluxación de la cadera del mismo lado. Se indicó como tratamiento de la luxación de cadera, el uso de la férula en abducción por el periodo de tiempo necesario para que la cadera se comportara estable desde el punto de vista clínico, hasta tanto la radiografía mostrara características anatómicas normales de las estructuras implicadas. Y como tratamiento de la osteomielitis se realizó lavado articular de la

cadera y tratamiento antibiótico específico contra el estafilococo, en este caso vancomicina y amikacina.

La férula fue colocada con vistas a que los muslos del niño se mantuvieran en flexión con un ángulo de 90 a 110 grados con relación al abdomen, y con una abducción entre 45 y 70 grados entre los muslos, evitando llegar a la abducción extrema de 90 grados. Esta posición del niño con la férula colocada garantizó que el eje del cuello del fémur se orientara al cartílago trirradiado (fondo de la articulación), como criterio de adecuada reducción. (Fig. 2, fig. 3).

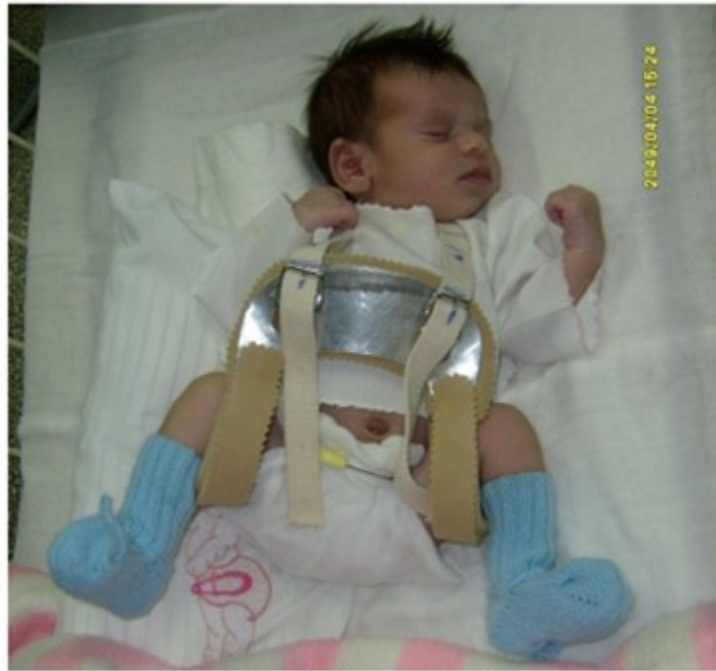

Fig. 2- Vista frontal de la paciente usando la férula en abducción. Flexión de muslos con relación al abdomen entre 45 a 70 grados.

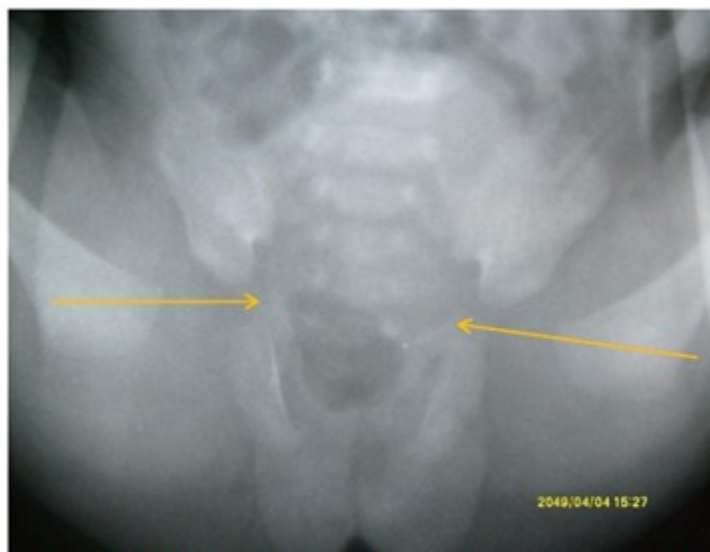


Fig. 3- Vista radiográfica anteroposterior de la pelvis, con la férula colocada. El eje del cuello del fémur (flecha amarilla) se dirige hacia el cartílago trirradiado; imagen radiotransparente en el fondo de la articulación de la cadera, lo que denota una adecuada reducción.

A los siete meses de edad, el examen físico de la paciente reveló simetría de ambos miembros

inferiores, abducción normal de ambas caderas y buena movilidad de la cadera afectada. (Fig. 4).

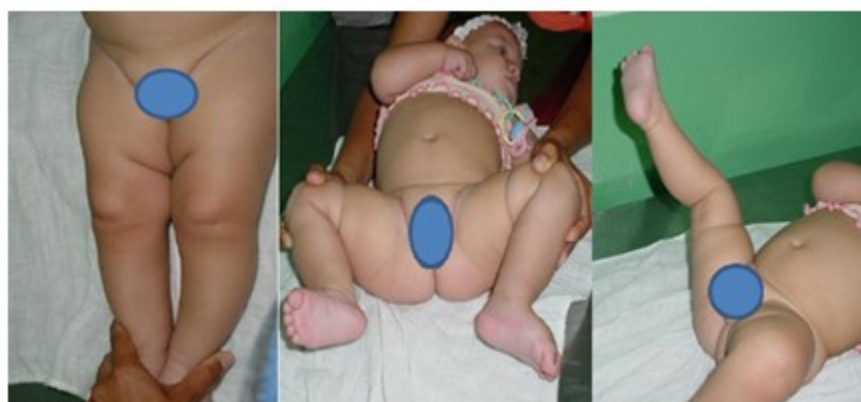

Fig. 4- Paciente a los siete meses, luego de haber usado la férula.

El estudio radiográfico realizado en este momento mostró ambas caderas de configuración normal, con sus respectivos acetábulos cóncavos, cuenca acetabular osificada uniformemente en ambas caderas, borde externo de los acetábulos puntiagudos y bien definidos, el núcleo de osificación de ambas

cabezas femorales bien osificadas y con densidad ósea homogénea. (Fig. 5). El valor del índice acetabular ya era normal. (Fig. 6). La cabeza del fémur y extremo proximal del fémur en ambas caderas se observaron localizados en el cuadrante ínfero interno de Ombredanne, lo cual denotó normalidad. (Fig. 7).

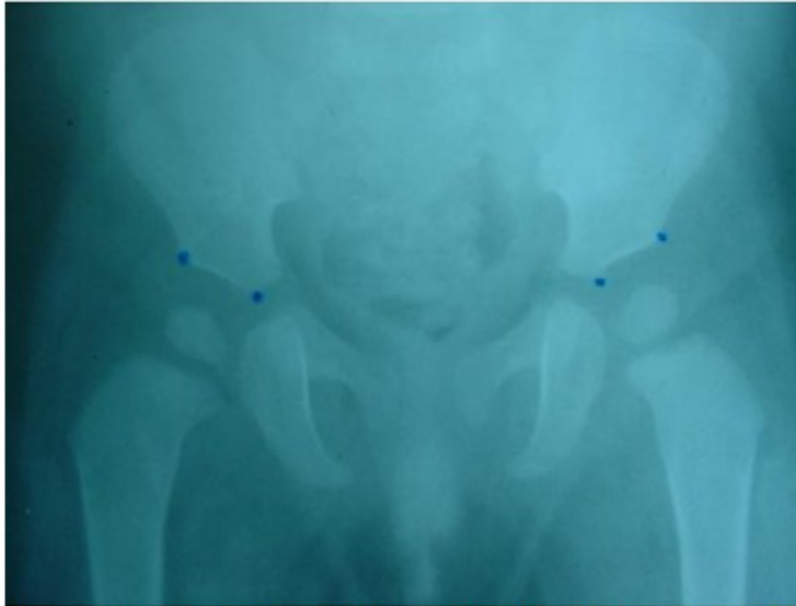

Fig. 5- Vista anteroposterior de la pelvis a los siete meses de edad: caderas de configuración normal, ambos acetábulos cóncavos, y cabezas del fémur bien osificadas.

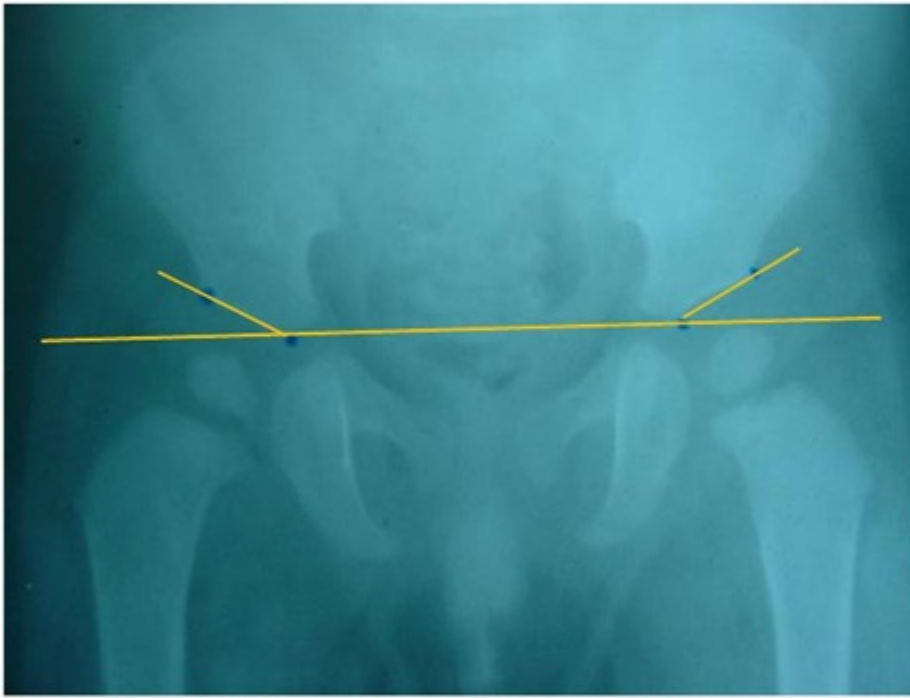


Fig. 6- Ambas caderas muestran valor de índice acetabular normal de 25 grados.

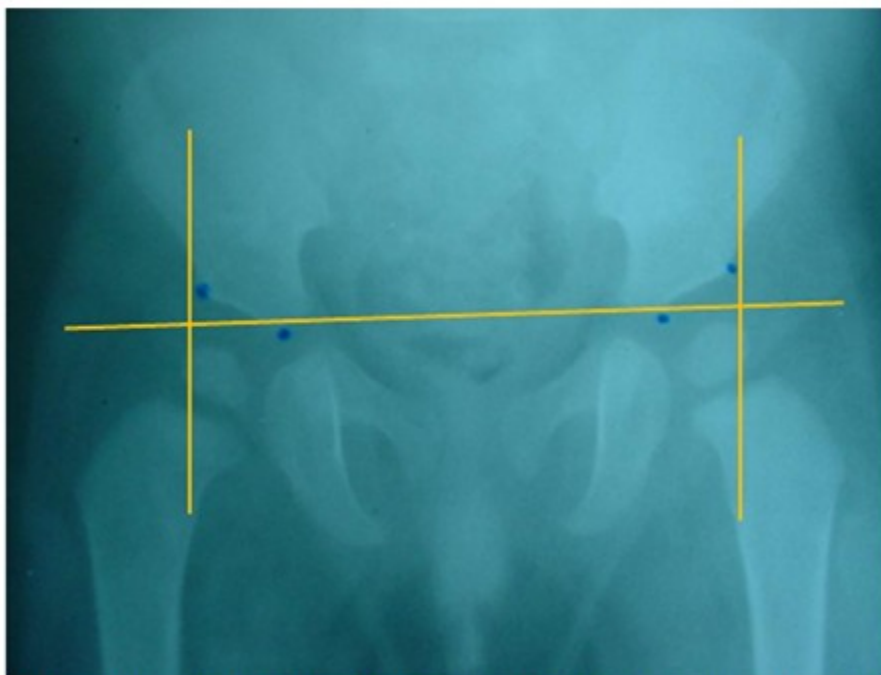


Fig. 7- La medición de los cuadrantes de Ombredanne mostró en ambas caderas el núcleo de osificación de la cabeza del fémur bien ubicado en el cuadrante 1, ínfero interno.

Caso 2

El segundo caso se trata de un paciente masculino, que a sus 12 días de nacido comenzó a presentar temperatura elevada, sin antecedentes patológicos perinatales, y sin evidencia clínica que lo justificara. Los pediatras que atendieron el caso a los 21 días de nacido encontraron, al examen físico, limitación a la movilidad del miembro inferior izquierdo y contractura en flexión de cadera de ese mismo lado. Por tal motivo, solicitaron interconsulta con Ortopedia, donde se constataron los mismos

síntomas, así como la tumefacción en la raíz del muslo y la limitación a la extensión de rodilla, lo que llevó a pensar en una parálisis de los cuádriceps. Se indicó estudio radiográfico antero posterior de la pelvis, cuyas imágenes mostraron luxación patológica de la cadera en el curso de artritis séptica y osteomielitis del cuello del fémur; ensanchamiento del espacio articular; y separación del macizo trocantérico con relación al acetábulo. (Fig. 8, fig. 9). Los signos de luxación fueron claramente evidentes en la cadera izquierda. (Fig. 10).

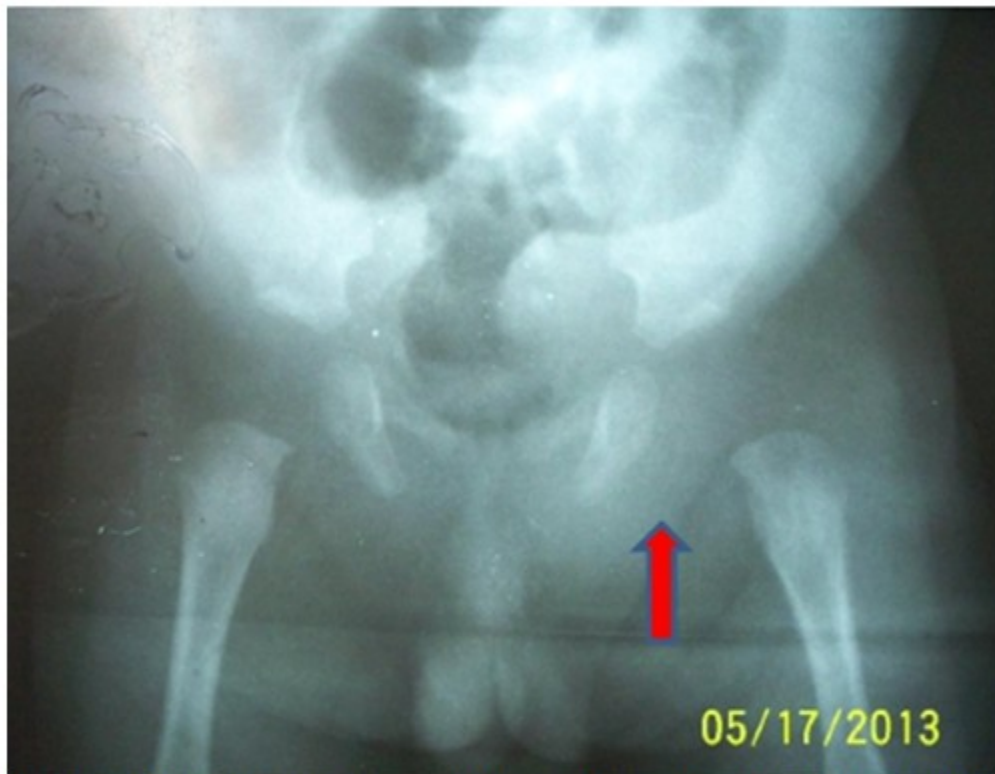

Fig. 8- Vista anteroposterior de la pelvis a los 21 días de nacido el paciente, donde se observa luxación patológica de la cadera izquierda en el curso de artritis séptica y osteomielitis del cuello del fémur; separación del macizo trocantérico con relación al acetábulo (flecha roja).

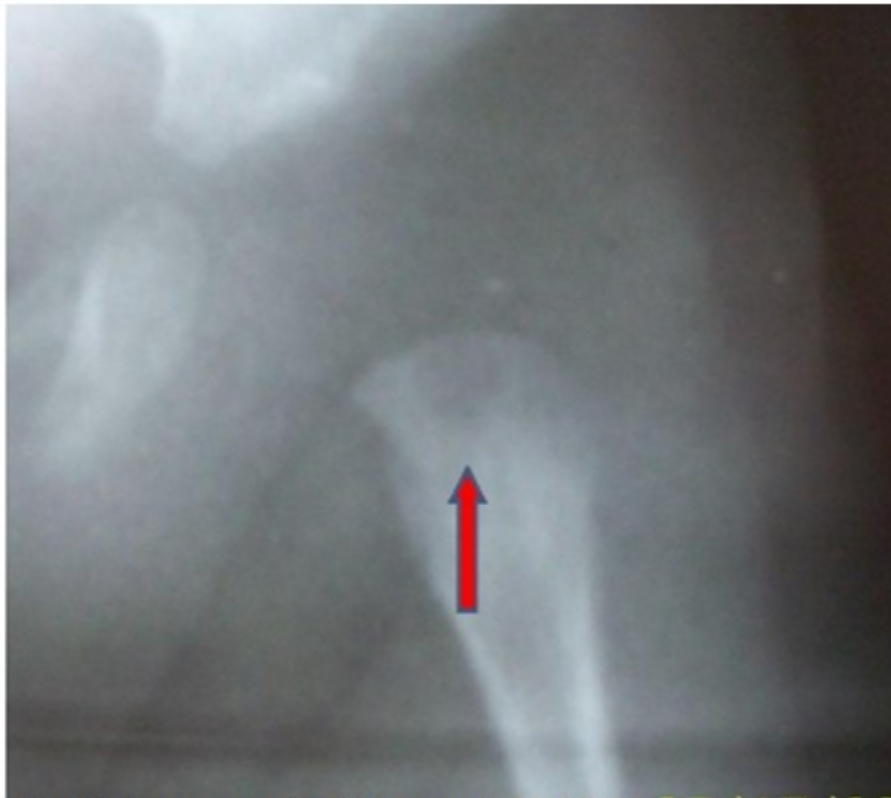

Fig. 9- Imagen osteolítica a nivel del cuello del fémur, caracterizada por rarefacción y disminución de la densidad ósea (flecha roja).

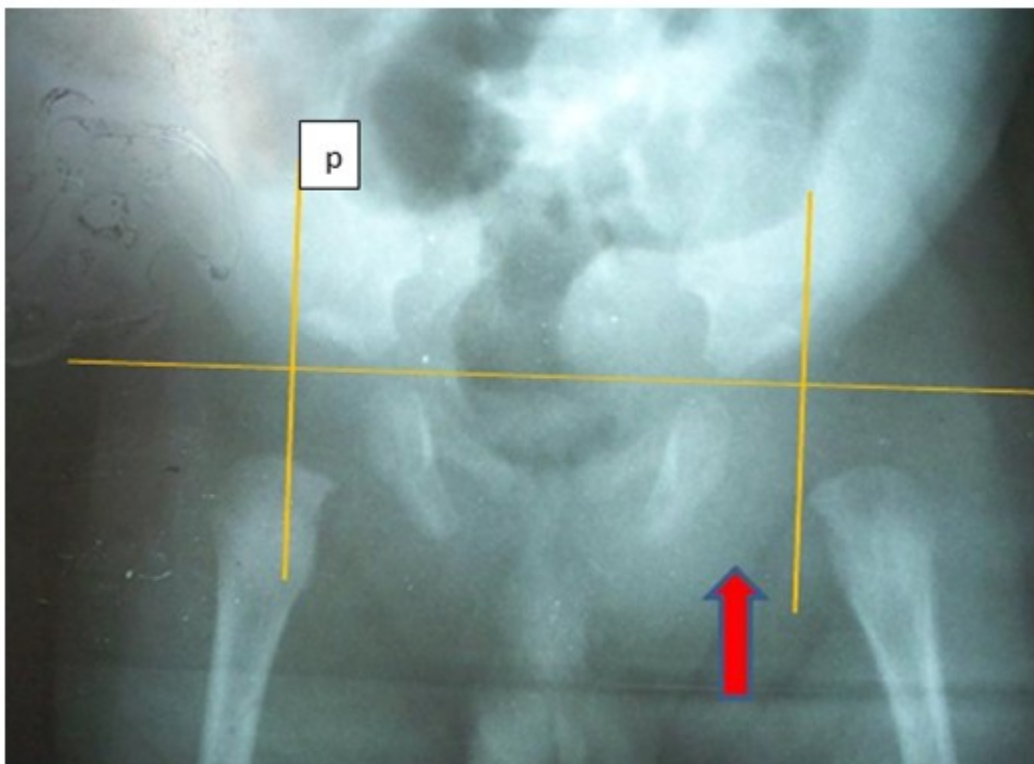


Fig. 10- Se observa la cadera derecha normal, el extremo proximal del fémur izquierdo se localiza en el cuadrante 1 de Ombredanne. En la cadera izquierda, el extremo proximal del fémur se localiza en el cuadrante 2, el 100 % de la metafisis se sitúa lateral a la línea P, lo que denota luxación. Ausencia de la metafisis femoral en el cuadrante 1 (flecha roja).

Se decidió entonces indicar el uso de la férula en abducción (Fig. 11, fig. 12) para lograr la reducción concéntrica de la cabeza del fémur en el acetábulo; así se mantuvo mientras

permaneció ingresado en sala de Neonatología. Como tratamiento del proceso osteomielítico se realizó lavado articular y terapia antibiótica vía intravenosa por un periodo de dos semanas.

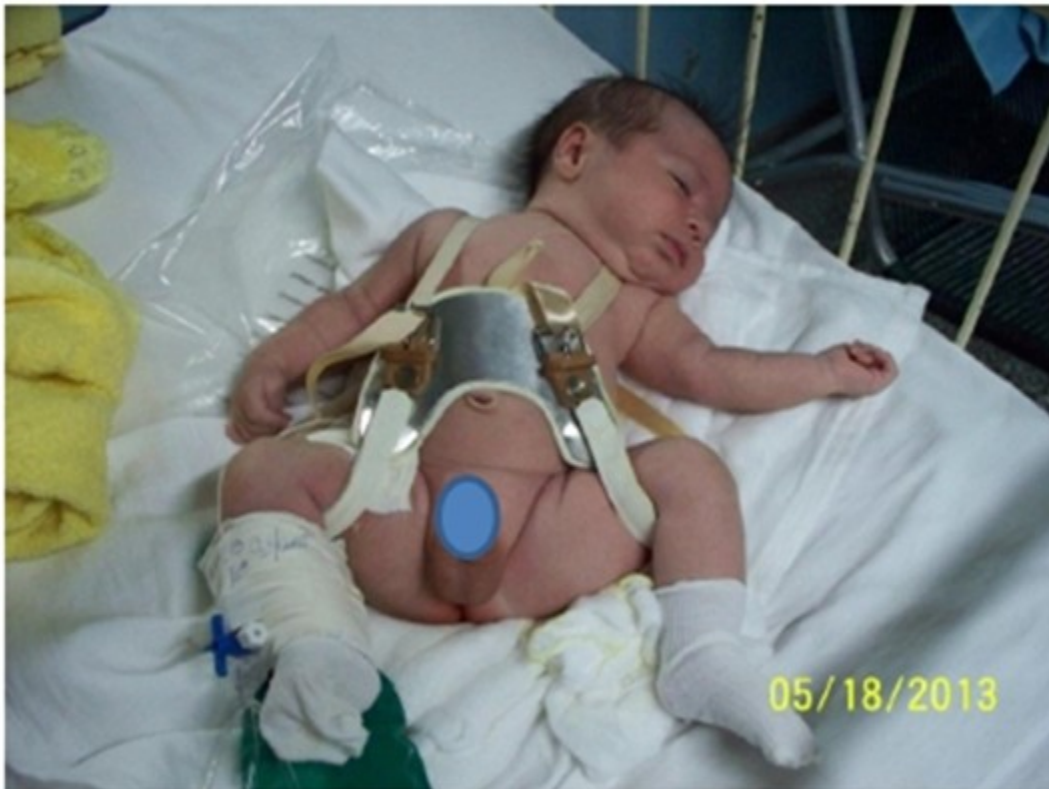

Fig. 11- Paciente con la férula en abducción colocada.

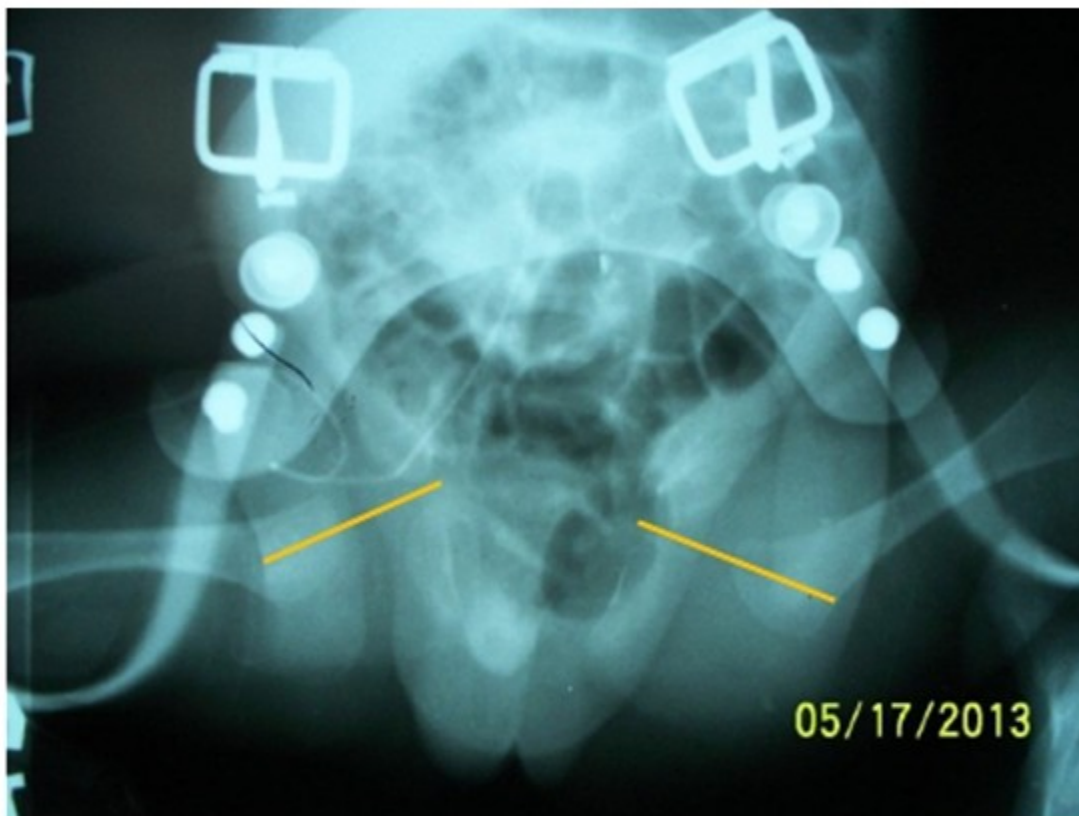

Fig. 12- La radiografía anteroposterior de la pelvis con la ortesis colocada, muestra como el eje imaginario del cuello del fémur (flechas amarillas) en ambas caderas se orienta hacia el cartilago trirradiado (área radiotransparente en el fondo del acetábulo), lo que denota una adecuada reducción de las caderas.

A los 11 días de concluida la terapia antibiótica, se evidenció la recuperación de la movilidad articular y la extensión de rodilla. Y a las seis semanas del tratamiento con la ortesis, se pudo

apreciar a través de otra radiografía de la pelvis (Fig. 13) la restauración de la relación normal entre el macizo trocantérico y el acetábulo en la cadera izquierda; así como la reparación del tejido óseo del cuello del fémur izquierdo.

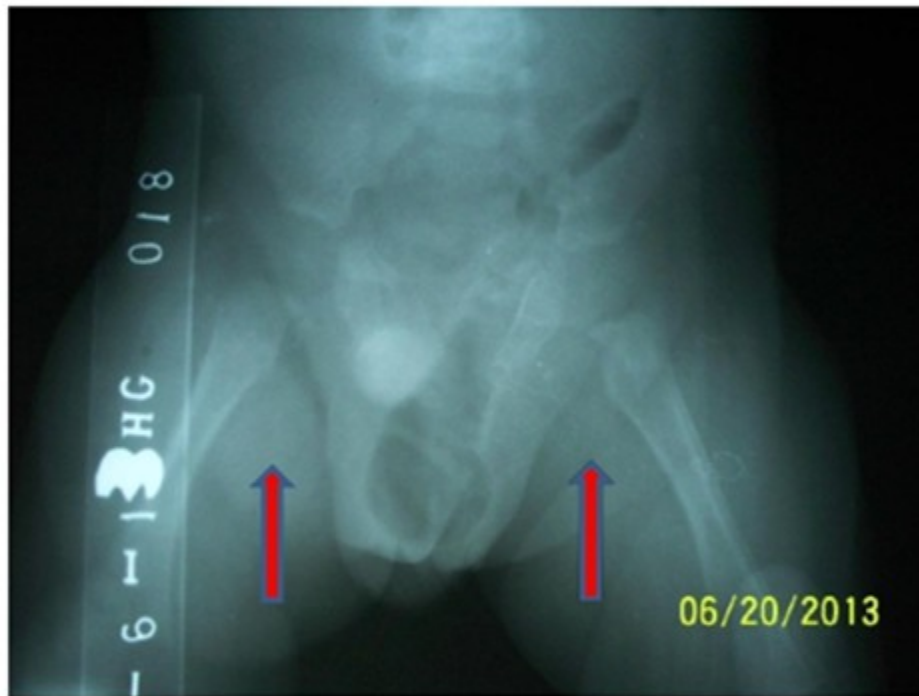

Fig. 13- Restauración de la relación normal entre macizo trocantérico y acetábulo de la cadera izquierda. Reparación del tejido óseo del cuello del fémur izquierdo.

Como parte del seguimiento a este paciente, un nuevo rayos X realizado a los seis meses mostró características normales de ambas caderas: acetábulos cóncavos, cuenca acetabular

osificada uniformemente, borde externo del acetábulo puntiagudo, bien definido; núcleo de osificación de la cabeza del fémur presente, y osificación regular. (Fig. 14, fig. 15).

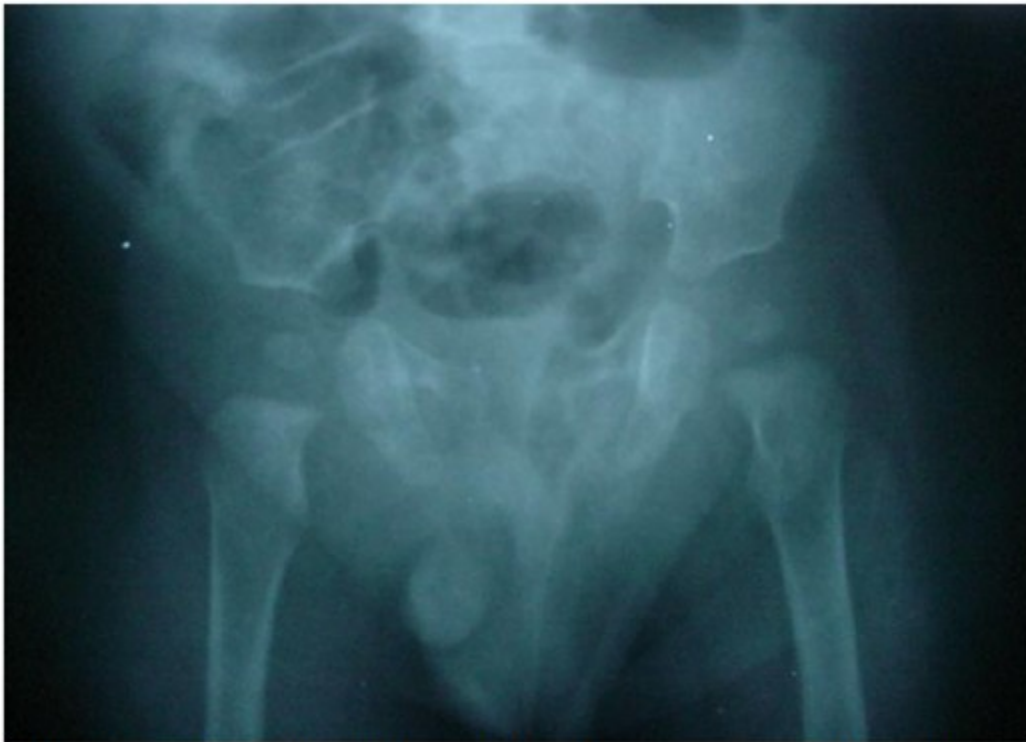

Fig. 14- Radiografía de la pelvis a los seis meses del paciente, con evidentes rasgos de normalidad en ambas caderas, el cuello del fémur izquierdo se ha reestructurado y la cabeza del fémur izquierdo es de tamaño normal y osificación regular.

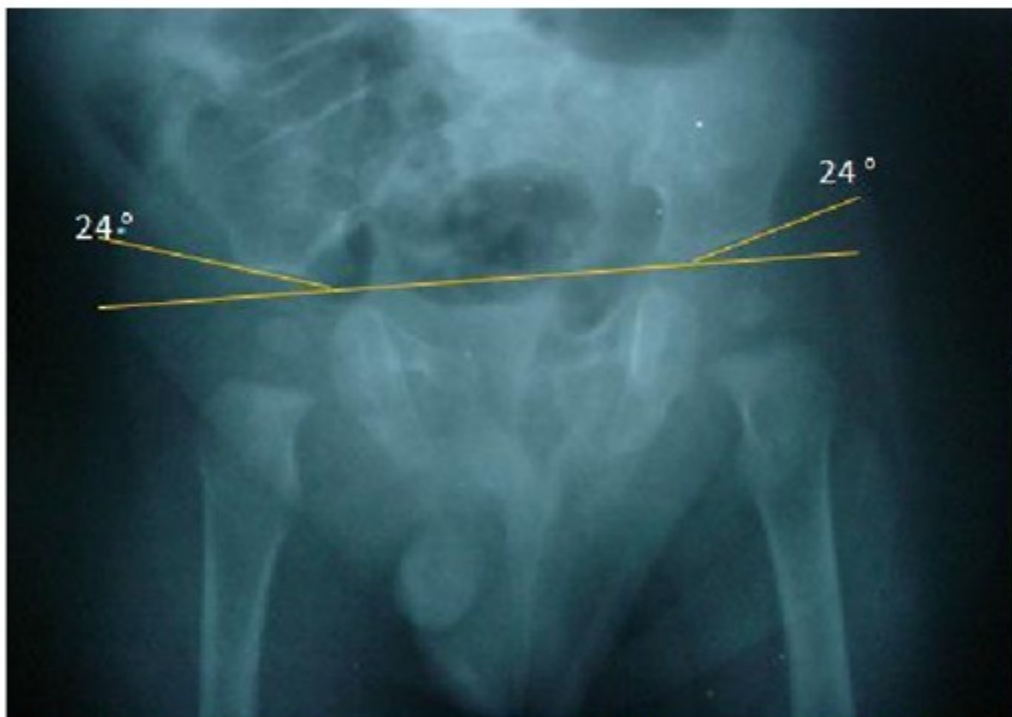


Fig. 15- Ambas caderas muestran el índice acetabular de valor normal.

A los 10 meses se observó igual evolución satisfactoria, tanto al examen físico (Fig. 16), como desde el punto de vista radiográfico. (Fig. 17).

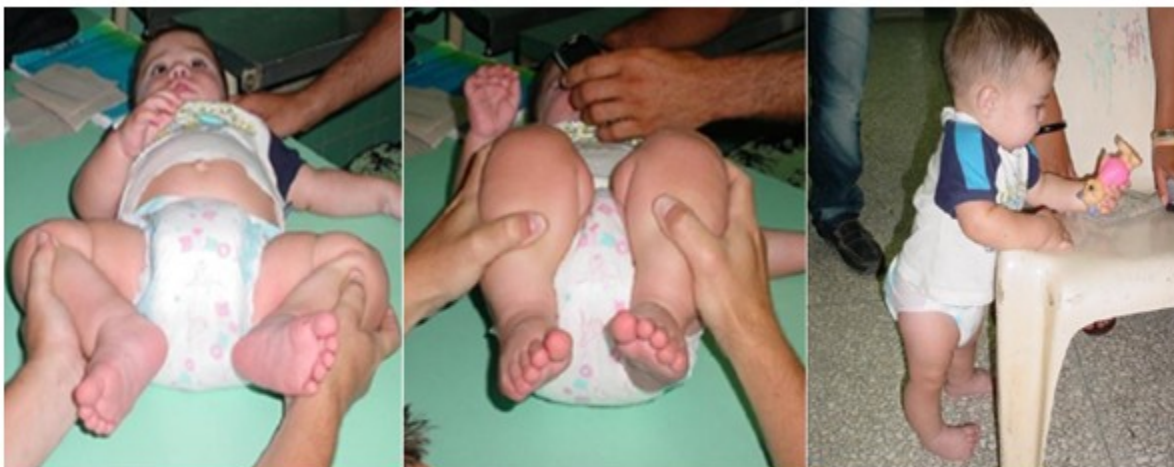

Fig. 16- A los 10 meses se observó abducción máxima de caderas y simetría de ambos miembros inferiores, sin dificultades para iniciar la marcha.

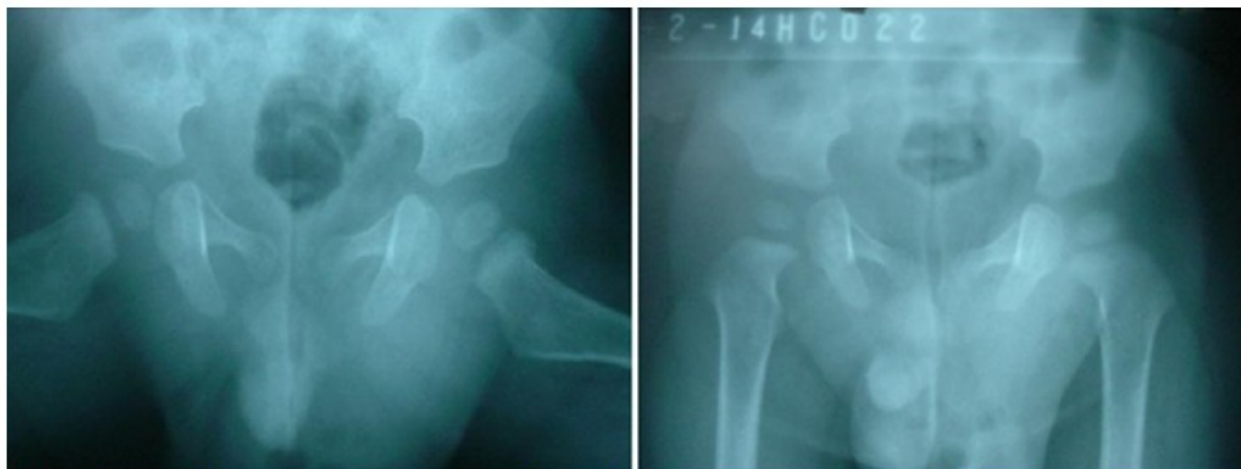

Fig. 17- Tanto la vista anteroposterior de la pelvis en posición de rana (a la izquierda), como la anteroposterior de la pelvis en posición neutra (a la derecha), muestran características normales de ambas caderas a los 10 meses de edad del paciente. El cuello del fémur izquierdo muestra reparación de las lesiones osteolíticas iniciales.

DISCUSIÓN

En los casos presentados el control de la reducción se realizó mediante el uso del rayos X simple.^(6, 7, 8, 9) El tratamiento de la luxación de cadera derivada de una OM del cuello del fémur en un recién nacido debe ir encaminado a la reducción concéntrica de la cabeza del fémur en el acetábulo, siguiendo los mismos principios que en el tratamiento de la luxación o subluxación de caderas en el curso del desarrollo displásico de la cadera.^(4, 5, 7, 8, 9)

La férula en abducción de cadera, mantiene las caderas en un grado de abducción entre 35-70 grados y flexión entre 90 y 110 grados con lo que se garantiza que las cabezas del fémur, en este período sin osificar, en estadio cartilaginoso, se mantengan centradas en el acetábulo. Garantizando esta postura se reduce la luxación patológica de la cadera, se evita que el niño adopte la postura de flexión y aducción, en cambio se mantenga en abducción y flexión en límites seguros.⁽¹⁰⁾

La cápsula articular distendida por el proceso séptico e inflamatorio se retrae con esta postura, y se logra la estabilidad. Mientras tanto se produce la remodelación de la luxación, el

proceso infeccioso se combate con la terapia antibiótica y el lavado de la articulación.^(8, 9, 10, 11)

El tiempo requerido para mantener la férula colocada al niño es aquel que garantice la estabilidad de las caderas desde el punto de vista clínico, y que, desde el punto de vista radiográfico, logre que los acetábulos tengan una configuración normal; además, las cabezas del fémur deben mostrar una osificación, tamaño y densidad normales; y la relación entre el macizo trocantérico y la pelvis debe ser normal, procediendo de igual manera que en el tratamiento de la displasia del desarrollo de la cadera.^(8, 9)

Con el tratamiento ortésico en el curso de una luxación de cadera derivada de osteomielitis del cuello del fémur, se logra mantener la reducción concéntrica de la cabeza del fémur en el acetábulo, la estabilización de la articulación y se lleva la cadera a la normalidad.

Conflicto de intereses:

No existen conflictos de intereses.

Contribución de autores:

Conceptualización: José J. Requeiro Molina

Curación de datos: José J. Requeiro Molina, Ana María Machado Consuegra

Liyanira Alonso Leiva

Análisis formal: José J. Requeiro Molina, Ana María Machado Consuegra

Liyanira Alonso Leiva, José J. Requeiro Morejón

Supervisión: Requeiro, Roberto, Karina Leonor Fernández Sánchez

Visualización: José J. Requeiro Molina

Redacción – borrador original: José J. Requeiro Molina, Juana María Morejón Fernández, Gabriela María Requeiro Molina, José Julio Requeiro Morejón

Redacción – revisión y edición: José J. Requeiro Molina, Ana María Machado Consuegra

Financiación:

Hospital Pediátrico Universitario Paquito González Cueto, Cienfuegos.

REFERENCIAS BIBLIOGRÁFICAS

1. Okubo Y, Nochioka K, Testa M. Nationwide survey of pediatric acute osteomyelitis in the USA. *J Pediatr Orthop B*. 2017 ; 26 (6): 501-6.

2. Agarwal A, Aggarwal AN. Bone and Joint Infections in Children: Acute Hematogenous Osteomyelitis. *Indian J Pediatr*. 2016 ; 83 (8): 817-24.

3. Berástegui DM, Gozalo DA, Saez DF, García Fuertes DE. Infecciones musculoesqueléticas en pediatría: osteomielitis y algo más. *Seram* [revista en Internet]. 2022 [cited 16 Jul 2022] ; 1 (1): [aprox. 15p]. Available from: <https://piper.espacio-seram.com/index.php/seram/article/view/9294>.

4. Raimann A. Enfermedad luxante de cadera. Santiago de Chile: iKu; 2003.

5. Tachdjian MO. Displasia congénita de cadera. In: *Ortopedia Pediátrica*. 2da. ed. México: Interamericana. McGraw-Hill; 1994. p. 1180-3.

6. Romero VL. Artritis séptica en paciente pediátrico [Tesis]. Riobamba: Escuela Superior Politécnica de Chimborazo; 2019. [cited 20 Feb 2020] Available from: <http://dspace.esPOCH.edu.ec/bitstream/123456789/11947/1/94T00394.pdf>.

7. Requeiro JJ, Machado A, San J, Requeiro J, Paz O, Requeiro G. Clasificación radiográfica de la cadera con desarrollo displásico. *Medisur* [revista en Internet]. 2013 [cited 15 Nov 2016] ; 11 (4): [aprox. 16p]. Available from: <http://www.medisur.sld.cu/index.php/medisur/article/view/2462/1236>.

8. Requeiro JJ, Machado A, Pardiñas LK, Alonso L, Morejón J, Requeiro G. Control de la reducción en caderas con desarrollo displásico mientras se usa férula en abducción. *Medisur* [revista en Internet]. 2017 [cited 4 Nov 2017] ; 15 (2): [aprox. 4p]. Available from: <http://medisur.sld.cu/index.php/medisur/article/view/3485/2298>.

9. Requeiro JJ, Machado A, Pardiñas LK, Alonso L, Morejón J, Requeiro G. Metodología para medir la cadera en etapa cartilaginosa desde el punto de vista radiográfico. *Medisur* [revista en Internet]. 2017 [cited 4 Nov 2017] ; 15 (3): [aprox. 5p]. Available from: <http://medisur.sld.cu/index.php/medisur/article/view/3517/2332>.

10. Requeiro JJ, Machado AM, Requeiro GM. Diseño de férula en abducción para el tratamiento del desarrollo displásico de la cadera. *Medisur* [revista en Internet]. 2011 [cited 4 Nov 2017] ; 9 (4): [aprox. 16p]. Available from: <http://www.medisur.sld.cu/index.php/medisur/article/view/1069/733>.

11. Argáez A, Alejos R, Pacheco A, Dzúl J, García A, Méndez N. Osteomielitis de fémur asociada a fractura de cadera en un infante. *Rev Cubana Ortop Traumatol* [revista en Internet]. 2021 [cited 19 Sep 2022] ; 35 (3): [aprox. 24p]. Available from: <http://www.revortopedia.sld.cu/index.php/revortopedia/article/view/285/301>.