

PRESENTACIÓN DE CASO

Síndrome de Currarino incompleto. Presentación de un caso

Incomplete Currarino syndrome. Case presentation

Masleidy Valladares Valle¹  Odalis Yanes Isray¹  Liam Lain Pérez Valladares²  Claudia Vasallo López² 

¹ Hospital General Universitario Dr. Gustavo Aldereguía Lima, Cienfuegos, Cienfuegos, Cuba

² Universidad de Ciencias Médicas de Cienfuegos, Cuba

Cómo citar este artículo:

Valladares-Valle M, Yanes-Isray O, Pérez-Valladares L, Vasallo-López C. Síndrome de Currarino incompleto. Presentación de un caso. **Medisur** [revista en Internet]. 2023 [citado 2023 Jul 30]; 21(4):[aprox. -910 p.]. Disponible en: <https://medisur.sld.cu/index.php/medisur/article/view/5505>

Resumen

El síndrome de Currarino es una enfermedad hereditaria y de baja incidencia, compuesta por una tríada: estenosis anal, malformación sacro coccígea y masa presacra. Puede cursar desapercibido hasta la adultez y generar subdiagnósticos. Se describe un paciente de 75 años, masculino, piel negra, de procedencia urbana y con antecedentes de hipertensión arterial, quien acudió al hospital por presentar hematuria, dolor en fosa lumbar izquierda y estreñimiento. Se realizaron estudios imagenológicos, como ultrasonido, tomografía de abdomen y resonancia magnética lumbosacra, los cuales condujeron al diagnóstico de tumor renal, síndrome de Currarino incompleto (dado por dos elementos de la tríada: malformación sacro coccígea y masa presacra) asociado a otra enfermedad malformativa raquímedular, médula anclada. Son pocos los casos reportados en el mundo (casi 300), por lo que se considera una entidad rara, pero de fácil diagnóstico debido al advenimiento de las nuevas tecnologías en el campo de la imagenología.

Palabras clave: Enfermedades renales, malformaciones anorrectales, meningocele, defectos del tubo neural

Abstract

Currarino syndrome is a hereditary disease with a low incidence, composed of a triad: anal stenosis, sacrococcygeal malformation and presacral mass. It can go unnoticed until adulthood and generate subdiagnoses. A 75-years-old male, black-skinned, urban origin patient with a history of arterial hypertension is described, who attended the hospital presenting hematuria, pain in the left lumbar fossa, and constipation. Radiological studies such as ultrasound, abdominal tomography and lumbosacral magnetic resonance were performed, which led to the diagnosis of a renal tumor, incomplete Currarino syndrome (given by two elements of the triad: sacrococcygeal malformation and presacral mass) associated with another spinal cord malformation disease, tethered cord. There are few cases reported in the world (almost 300), so it is considered a rare entity, but easy to diagnose due to new imaging technologies.

Key words: Kidney diseases, anorectal malformations, meningocele, neural tube defects

Aprobado: 2023-03-17 21:32:30

Correspondencia: Masleidy Valladares Valle. Hospital General Universitario Dr. Gustavo Aldereguía Lima de Cienfuegos. Cienfuegos masleidyvv@jagua.cfg.sld.cu

INTRODUCCIÓN

El síndrome de Currarino es descrito por Guido Currarino en 1981, compuesto por una tríada de malformación ano rectal, masa presacra y alteraciones sacras, aunque Kennedy en 1926 ya había registrado esta asociación.⁽¹⁾

Constituye un trastorno congénito muy poco común.⁽²⁾ Es una enfermedad autosómica dominante con penetrancia variable ligada al gen HLXB9 en la región 7q36, además de presentar genotipo y fenotipo múltiples.⁽³⁾ Se manifiesta de manera esporádica en un 30 % de los casos.⁽⁴⁾

La incidencia de este anómalo síndrome se desconoce. La bibliografía reporta menos de 300 casos, discurrendo que muchos de ellos transitan desapercibidos, sin ser diagnosticados.⁽⁵⁾

Los adultos que padecen la enfermedad se comportan generalmente asintomáticos; se les detecta de manera incidental al realizar ecografías, resonancia magnética de columna y tomografías de abdomen.⁽⁶⁾

En el presente trabajo se describe el caso de un paciente diagnosticado incidentalmente con un síndrome de Currarino incompleto en el curso de estudios por una tumoración renal, cuyo valor científico radica en la baja frecuencia de su aparición y la poca sintomatología referida por el paciente en el trayecto de su vida.

PRESENTACIÓN DEL CASO

Se comenta el caso de un paciente de 75 años, masculino, piel negra, de procedencia urbana y con antecedentes de hipertensión arterial (HTA) con seguimiento. Acudió al Hospital Universitario Dr. Gustavo Aldereguía Lima, de Cienfuegos, por presentar hematuria, dolor en fosa lumbar derecha y estreñimiento crónico.

Se le realizó una ecografía abdominal donde se observó el riñón derecho aumentado de tamaño y de superficie irregular, hallazgos que condujeron a plantear la presencia de un tumor renal. Asimismo, se visualizó una masa en hipogastrio, a predominio ecolúcida, que comprimía a la vejiga.

Todo lo anterior llevó a la realización de una tomografía de abdomen simple y contrastada (Fig. 1), la cual mostró las evidencias siguientes: masa hiperdensa de más o menos tres centímetros, lobulada en el polo inferior del riñón derecho que capta en densidad ligeramente después de estudio endovenoso (EV) en relación con un tumor renal. Se observó, además, la presencia una gran masa hipodensa de densidad quística presacra, bien delimitada, que contactaba con conducto espinal, acompañada de una malformación sacra tipo IV o sacro "en cimitarra", hemisacro subtotal unilateral; todos los segmentos sacros presentes en el lado izquierdo, y solo parte de ellos en el contralateral.

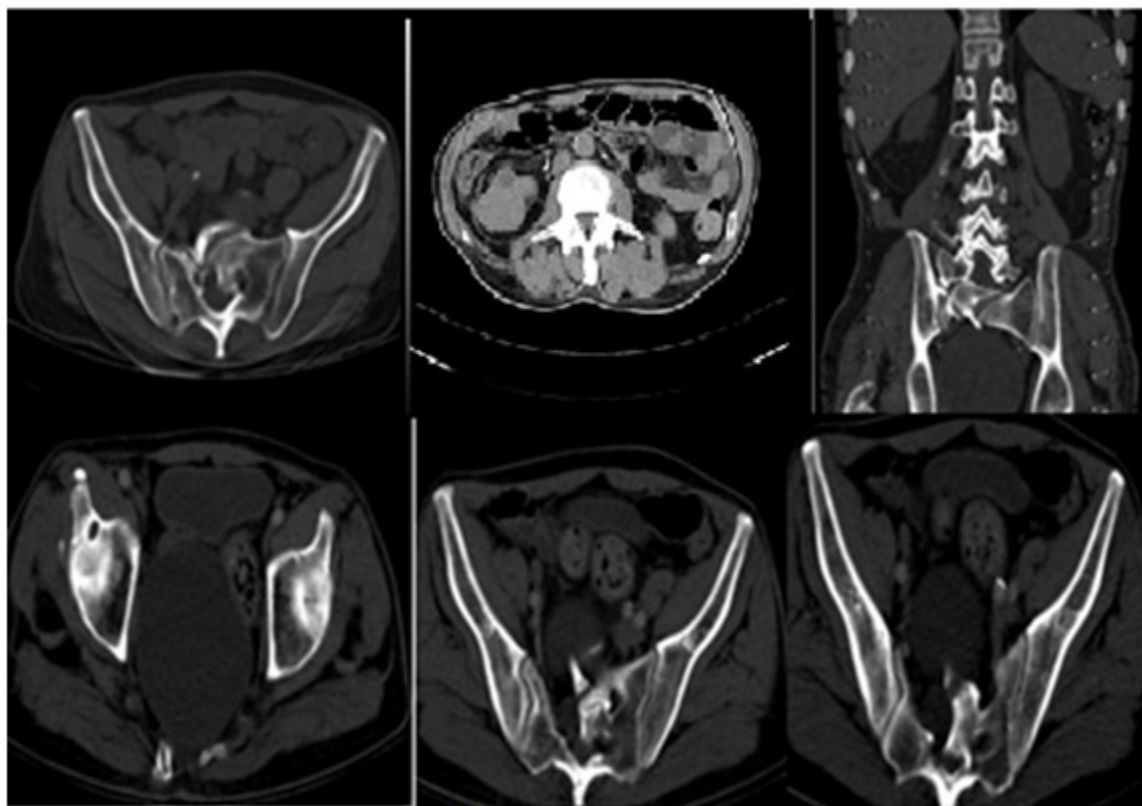


Fig. 1- TAC de abdomen. Masa quística pre sacra que contacta con conducto espinal y malformación sacra, agenesia parcial, tipo IV o sacro “en cimitarra”. Tumor renal derecho.

En la resonancia magnética (RM) lumbosacra (Fig. 2) se evidenció presencia de voluminosa masa presacra con señal alta similar al líquido cefalorraquídeo, que desplazaba la ampolla

rectal anteriormente en relación con meningocele sacro anterior. Terminación del *filum* terminal con una médula anclada a nivel de L3-L4.

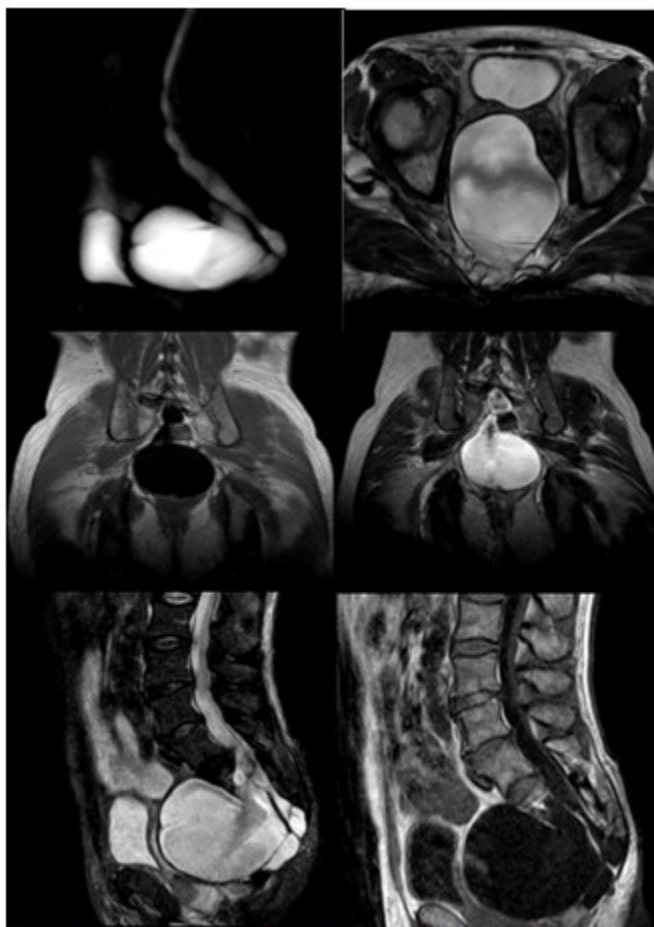

Fig. 2- Resonancia magnética (RM) lumbosacra (secuencia sagital, coronal, mielo resonancia y axial). T1: proceso expansivo hipointenso en pelvis. T2: hiperintenso, que dependía de saco dural a través de un defecto; meningocele sacro anterior asociado a médula anclada.

Por todos los hallazgos imagenológicos detectados, se planteó el diagnóstico de tumor renal, síndrome de Currarino incompleto (dado por dos elementos de la tríada: malformación sacro coccígea y masa presacra), asociado a otra enfermedad malformativa raquímedular, médula anclada.

Al paciente se le realizó una nefrectomía. La biopsia informó tumor de células claras. Se encuentra con buen estado de salud con seguimiento por consulta.

DISCUSIÓN

Se presentó el caso de un paciente que acudió a consulta por signos y síntomas de un tumor renal, cuya presencia y diagnóstico se basaron en

estudios de imágenes; e incidentalmente, un síndrome de Currarino incompleto, conformado solo por dos componentes de la tríada, malformación sacra tipo IV o sacro “en cimitarra” y tumoración presacra que correspondió con un meningocele sacro anterior, sin que se visualizara malformación anorrectal. Generalmente, el síndrome de Currarino completo se diagnostica desde el nacimiento, y el incompleto se revela en la edad adulta, como el caso en cuestión.⁽³⁾

Cursa de forma asintomática en gran cantidad de pacientes. El síntoma primordial y más frecuente resulta el estreñimiento crónico, en correspondencia con lo expuesto por el paciente.⁽⁴⁾

Existen varias formas de presentación del

síndrome, desde la completa o incompleta, hasta la malformación aislada del sacro. Se propone una clasificación de acuerdo con la presencia de las alteraciones y características: 1) Síndrome de Currarino completo cuando existe la presencia de hemisacro, malformación anorrectal y masa presacra; 2) Síndrome de Currarino incompleto cuando está presente el hemisacro y una de las otras alteraciones; y 3) Síndrome de Currarino mínimo cuando solo el hemisacro está presente.⁽⁷⁾

La masa presacra puede ser un teratoma, un quiste dermoide, una duplicación rectal u otro tumor no común, y el meningocele sacros anterior,⁽⁸⁾ este último fue la modalidad que se presentó en el paciente.

El meningocele sacro anterior se debe a una herniación de la duramadre a la pelvis, el retroperitoneo y espacio intraperitoneal, mediante defectos en los agujeros sacros o forámenes de conjunción. Son más frecuentes entre los 20 a 39 años y en el sexo femenino.⁽⁹⁾ El caso descrito correspondía a un paciente masculino mayor de 60 años.

La tomografía computarizada y la RM son los estudios imagenológicos que permiten el diagnóstico. El primero facilita detalles óseos,

mientras que la RM constituye el examen de elección.⁽¹⁰⁾ Los meningoceles sacro anterior en las secuencias en RM se describen como una lesión quística con señal de LCR, rodeado de una fina pared perceptible.⁽⁹⁾

Pueden acompañarse de otras malformaciones diferentes, como las urológicas (doble uréter, doble riñón, reflujo vesicoureteral, riñón displásico o hipospadias), genitales (útero bicorne, vagina septada, genitales ambiguos y clítoris bífido), y del sistema nervioso central (malformación de Arnold Chiari tipo I y médula anclada; esta última presente en el paciente reportado).⁽¹¹⁾

La agenesia sacra (AS) se refiere a la ausencia total o parcial del sacro, pudiendo ser como forma aislada, o generalmente formando parte de un síndrome conocido como el Síndrome de Regresión Caudal (SRC) o secuencia de regresión caudal, siendo una malformación congénita a nivel de la parte más caudal de la columna vertebral.⁽¹²⁾ Es una patología poco frecuente, al documentarse su incidencia entre 0,01 y 0,05 por cada 1000 nacidos vivos.⁽¹³⁾

Pang⁽¹⁴⁾ elaboró una clasificación descriptiva más extensa y detallada, publicada en 1993: (Tabla 1).

Tabla 1- Agenesia sacra (clasificación de Pang).

Tipo I: Agenesia sacra total con carencia de alguna vértebra lumbar.	IW- El hueso iliaco se articula con los lados de la última vértebra lumbar, mantiene el diámetro pélvico transverso normal. IN- El hueso iliaco se articula o fusiona con el contralateral, debajo de la última vértebra lumbar, hay una disminución del diámetro transverso pélvico e inestabilidad espino-pélvica.
Tipo II: Agenesia sacra con todas las vértebras lumbares presentes.	IIW- El hueso iliaco se articula con las carillas articulares de L5 manteniendo el diámetro transverso pélvico normal. IIN- El hueso iliaco se articula o fusiona con el contralateral por debajo de L5, con acortamiento severo del diámetro pélvico transverso e inestabilidad espino -pélvica.
Tipo III: Agenesia sacra parcial, al menos S1 está presente, pero con ausencia de alguno de los segmentos caudales.	-
Tipo IV: Hemisacro.	IVa- Hemisacro total; ausencia de todos los segmentos sacros de un lado, presentan severa escoliosis. IVb- Hemisacro subtotal unilateral, todos los segmentos sacros están presentes en un lado y solo parte de ellos están el contralateral. IVc- Hemisacro subtotal bilateral; ausencia de segmentos sacros en ambos lados en diferente magnitud.
Tipo V: Agenesia coccígea	Va. - Total. Vb. - Subtotal.

Elaboración propia a partir de: Pang D. Sacral agenesis and caudal spinal cord malformations. *Neurosurgery*. 1993;32(5):755-78.

El síndrome de Currarino se refirió hace poco más de 40 años, por lo que el subdiagnóstico en las formas incompleta o mínima debe ser alto. Se describe un caso de una entidad rara, pero de fácil diagnóstico, más aún en la actualidad, con el advenimiento de nuevas tecnologías, en particular las relacionadas con estudios imagenológicos, que son fundamentales para detectar esta entidad.

Conflicto de intereses:

Los autores declaran la no existencia de conflicto de intereses.

Contribución de los autores:

Conceptualización: Masleidy Valladares Valle, Liam Lain Pérez Valladares

Visualización: Liam Lain Pérez Valladares, Claudia Vasallo Pérez, Odalis Yanes Isray

Redacción del borrador original: Liam Lain Pérez Valladares, Claudia Vasallo Pérez, Odalis Yanes Isray

Redacción, revisión y edición: Masleidy Valladares Valle, Claudia Vasallo Pérez

Financiación:

Hospital General Universitario Dr. Gustavo Aldereguía Lima. Cienfuegos.

REFERENCIAS BIBLIOGRÁFICAS

- Gómez Y, Echevarría D, Ramos M, Rondón E. Diagnóstico prenatal del síndrome de Currarino completo. Presentación de un caso. *Gac Méd Espirit*. 2021 ; 23 (1): 116-21.
- Xia H, Fu M, Wang H, Cao X, Yan X, Zhou Y, et al. Síndrome de Currarino: función del tracto urinario inferior, plan de tratamiento y resultados. *Invest Clin [revista en Internet]*. 2021 [cited 5

- Abr 2022] ; 62 (2): [aprox. 16p]. Available from: <https://produccioncientificaluz.org/index.php/investigacion/article/view/36027/38462>.
3. Vinod MS, Shaw SC, Devgan A, Mukherje S. The currarino triad. *Med J Armed Forces India*. 2018 ; 74 (4): 374-6.
4. Arnáez M, Frías Z, Pantoja M, Gómez-Coronado JA. Síndrome de Currarino como enfermedad infrecuente dentro del diagnóstico diferencial de la patología anexial oncológica. *Rev Cubana Obstet Ginecol [revista en Internet]*. 2017 [cited 5 Abr 2022] ; 43 (4): [aprox. 12p]. Available from: http://scielo.sld.cu/scielo.php?script=sci_arttext&pid=S0138-600X2017000400008&lng=es.
5. Cearns MD, Hettige S, De Coppi P, Thompson Dominic NP. Currarino syndrome: repair of the dysraphic anomalies and resection of the presacral mass in a combined neurosurgical and general surgical approach. *J Neurosurg Pediatr*. 2018 ; 22 (5): 584-90.
6. Rahimizadeh A, Ehteshami S, Rahimizadeh A, Karimi M. Anterior sacral meningocele complicated by rectothecal fistula and rectorrhea: A Case report and review of the literature. *Surg Neurol Int*. 2020 ; 11: 117.
7. Cuturilo G, Hodge JC, Runke CK, Thorland EC, Al-Owain MA, Ellison JW, et al. Phenotype analysis impacts testing strategy in patients with Currarino syndrome. *Clin Genet*. 2016 ; 89 (1): 109-14.
8. Vélez N, López LS, Rivera JA, Anturi AC, Espinal DA. Currarino's syndrome. A case report. *Colomb Médica [revista en Internet]*. 2009 [cited 5 Abr 2022] ; 40 (2): [aprox. 5p]. Available from: <http://www.scielo.org.co/pdf/cm/v40n2/v40n2a11.pdf>.
9. Jácome N, Barliza F, Torra OL, Franco LE. Quiste aracnoideo sacro recidivante con meningocele anterior gigante. Reporte de caso. *Rev Chil Radiol [revista en Internet]*. 2019 [cited 5 Abr 2022] ; 25 (2): [aprox. 8p]. Available from: <https://www.scielo.cl/pdf/rchradiol/v25n2/0717-9308-rchradiol-25-02-75.pdf>.
10. Laos EJ. Meningocele sacro anterior gigante y síndrome de Currarino incompleto en paciente adulta: reporte de un caso. *Horiz Med [revista en Internet]*. 2021 [cited 21 Abr 2022] ; 21 (2): [aprox. 5p]. Available from: <https://dialnet.unirioja.es/descarga/articulo/8425635.pdf>.
11. El-Kheir A, Khaled C, Raia Doumit CN, Khoneisser A. Partial Currarino Syndrome in Adulthood Mistaken for a Simple Presacral Mass. *Am J Med Case Reports*. 2019 ; 7 (12): 317-9.
12. Méndez M, Ortega C, Soto M, Tames A. Agenesia Sacra. *Revista Clínica de la Escuela de Medicina de la Universidad de Costa Rica [revista en Internet]*. 2020 [cited 5 Abr 2022] ; 10 (2): [aprox. 8p]. Available from: <https://www.medigraphic.com/pdfs/revcliescmed/ucr-2020/ucr202a.pdf>.
13. Lacunza RO, Costa MG. Agenesia caudal con disrafismo espinal cerrado, reporte de un caso. *Rev Peru Ginecol Obstet [revista en Internet]*. 2020 [cited 5 Abr 2022] ; 66 (4): [aprox. 10p]. Available from: http://51.222.106.123/index.php/RPGO/article/view/2291/pdf_1.
14. Pang D. Sacral agenesis and caudal spinal cord malformations. *Neurosurgery*. 1993 ; 32 (5): 755-78.