




PRESENTACIÓN DE CASO

Ozonoterapia como apoyo en el tratamiento de la úlcera del pie diabético. Presentación de un caso

Ozone therapy as support in the treatment of diabetic foot ulcer. A case report

Isidro Matos Lamote¹  Jorge Enrique Rodríguez León²  Carlos García Arencibia¹  Maydelin Pérez Reina³ 

¹ Policlínico Universitario Dr. Mario Muñoz Monroy, Abreus, Cienfuegos, Cuba

² Unidad Municipal de Higiene y Epidemiología, Abreus, Cienfuegos, Cuba

³ Policlínico Universitario Tomás Romay y Chacón, Yaguaramas, Cienfuegos, Cuba

Cómo citar este artículo:

Matos-Lamote I, Rodríguez-León J, García-Arencibia C, Pérez-Reina M. Ozonoterapia como apoyo en el tratamiento de la úlcera del pie diabético. Presentación de un caso. **Medisur** [revista en Internet]. 2023 [citado 2023 Jul 30]; 21(4):[aprox. -917 p.]. Disponible en: <https://medisur.sld.cu/index.php/medisur/article/view/5673>

Resumen

Una de las complicaciones más comunes de la diabetes mellitus es la úlcera del pie diabético, como una fuente importante de morbilidad y mortalidad. Se presenta el caso de una paciente de 43 años, con diagnóstico de diabetes mellitus tipo 2, de siete años de evolución, remitida desde el Cuerpo de Guardia del Policlínico Universitario Dr. Mario Muñoz Monroy, de Abreus, con el diagnóstico de pie diabético neuroinfeccioso complicado con un absceso. Se realizó drenaje del absceso, modificación del tratamiento con insulina y desbridamiento de la lesión. Además, se indicó antibiótico y Heberprot-P®. Ante la ausencia de evolución satisfactoria, se realizó nuevo desbridamiento, con amputación de tercer y cuarto dedos del pie izquierdo; se retomó el tratamiento inicial, esta vez combinado con ozonoterapia vía local y rectal. A partir de la semana 18 la paciente evolucionó favorablemente, con presencia de buena granulación, desaparición gradual del dolor y aceleración del proceso de cicatrización completa de la lesión, además de conseguir un control metabólico eficiente. El caso descrito confirma la eficacia y seguridad del uso combinado del Heberprot-P® y la terapia con ozono.

Palabras clave: Diabetes mellitus, pie diabético, ozono, factor de crecimiento epidérmico, terapias complementarias

Abstract

One of the most common complications of diabetes mellitus is diabetic foot ulcer, as an important source of morbidity and mortality. The case of a 43-years-old patient with a diagnosis of type 2 diabetes mellitus, of seven years of evolution, referred from the Emergency Department of the Dr. Mario Muñoz Monroy University Polyclinic, Abreus, with the diagnosis of neuroinfectious diabetic foot complicated with an abscess is presented. Drainage of the abscess, modification of insulin treatment, and debridement of the lesion were performed. In addition, antibiotics and Heberprot-P® were indicated. In the absence of satisfactory evolution, new debridement was performed, with amputation of the third and fourth toes of the left foot; the initial treatment was resumed, this time combined with local and rectal ozone therapy. From week 18 on, the patient progressed favorably, with the presence of good granulation, gradual disappearance of pain and acceleration of the complete healing process of the lesion, in addition to achieving efficient metabolic control. The described case confirms the efficacy and safety of the Heberprot-P® combined use and ozone therapy.

Key words: Diabetes mellitus, pie diabético, ozono, factor de crecimiento epidérmico, terapias complementarias

Aprobado: 2023-05-18 16:51:56

Correspondencia: Isidro Matos Lamote. Policlínico Universitario Dr. Mario Muñoz Monroy. Abreus, Cienfuegos lamote1966@gmail.com

INTRODUCCIÓN

La Atención Primaria de Salud comprende un conjunto de procederes y servicios de promoción, prevención, curación y rehabilitación, así como la protección de grupos poblacionales específicos, y el abordaje de problemas de salud con tecnologías propias de este nivel de atención.^(1,2)

El caso particular de la diabetes mellitus, considerada como una enfermedad de primer nivel, desde la óptica de la salud pública a nivel mundial, por constituir una de las enfermedades crónicas no transmisibles más frecuentes, por la severidad y diversidad de sus complicaciones crónicas, constituye hoy día un serio problema de salud y un desafío para cualquier sistema.^(3,4)

La Organización Mundial de la Salud calcula que, a escala mundial, 422 millones de personas mayores de 18 años padecían diabetes en el año 2014,⁽⁴⁾ cifra que se esperaba pudiera duplicarse en los años siguientes. En Cuba, en 2018 padecían la enfermedad 654678 personas, estimándose que el 30 por ciento de quienes la padecen lo desconocen. Cienfuegos ocupa el cuarto puesto en cuanto a prevalencia de diabetes en el país, con una tasa de 55,4.⁽⁵⁾

Una de las complicaciones más comunes de la diabetes mellitus es la úlcera del pie diabético, reconocida como una fuente importante de morbilidad y mortalidad.⁽⁶⁾ Las estadísticas de salud de Cuba en el año 2017 muestran que la prevalencia de úlcera del pie diabético en el sexo femenino fue de 55 %, contra 45 % en hombres, situación que exige un enfoque multidisciplinario, con un fin común: evitar las lesiones y las amputaciones.^(6,7)

Actualmente se dispone de un novedoso medicamento cubano, HeberprotP®, cuyo principio activo es el factor de crecimiento epidérmico obtenido por vía recombinante; estimula la proliferación de fibroblastos, queratinocitos y células endoteliales de los vasos; ha llegado a solucionar una necesidad médica no cubierta: la cicatrización de la úlcera de miembros inferiores en pacientes diabéticos.^(8,9) Una de las tendencias de la medicina contemporánea en los últimos años que se destaca con un vigor creciente, es la incorporación de técnicas complementares de la Medicina Bioenergética y Natural en la atención primaria.⁽¹⁰⁾ Sin dudas, la ozonoterapia resulta una de las técnicas complementarias que ha demostrado eficacia terapéutica. El ozono,

conocido como “gas de la vida”, se encuentra en estado libre en la naturaleza, y su empleo es uno de los descubrimientos más notables de los últimos años en el campo de la medicina alternativa, como agente terapéutico.^(11,12)

Los resultados de estudios preclínicos, con dosis recomendadas en diversas investigaciones, demuestran que el ozono, no tiene efecto genotóxico ni toxicológico en general, y no se han informado reacciones adversas, por lo que no ofrece riesgo para la seguridad del paciente. De modo que constituye una terapia con eficacia demostrada como técnica complementaria en la atención integral a los pacientes diabéticos, muy extendida en la Atención Primaria de Salud.^(13,14)

El objetivo de esta presentación de caso es ratificar la eficacia terapéutica del uso combinado de la ozonoterapia como técnica complementaria y Heberprot-P®, visto desde la óptica tecnocientífica, en el tratamiento de las úlceras del pie diabético a nivel de la atención primaria.

PRESENTACIÓN DEL CASO

Se presenta el caso de una paciente de 43 años de edad y procedencia rural, con antecedentes familiares de diabetes mellitus tipo 2 (la madre y una tía), antecedentes personales de diabetes mellitus tipo 2, de 7 años de evolución, tratamiento diabetológico regular con antidiabéticos orales: metformina (500mg), 1 tableta antes del desayuno, almuerzo y comida. Refirió tratamiento dietético y seguimiento en consulta periódica de atención integral a pacientes diabéticos. Acudió al Cuerpo de Guardia del Policlínico Docente Dr. Mario Muñoz Monroy, del municipio de Abreus, provincia de Cienfuegos. Expresó que había comenzado con enrojecimiento en el cuarto espacio interdigital del pie derecho, y dolor en el punto de apoyo del mismo pie; luego notó la presencia de una lesión tipo ampolla en esa misma región, con aumento de la temperatura y cambio de coloración, ligero dolor y que al romperse dejó secreción amarilla verdosa y, una lesión ulcerosa a ese nivel. Durante varios días estuvo presentando glucometría alta y decaimiento, razón por la que fue atendida por el médico de familia de su área de salud y se decidió entonces que acudiera al Cuerpo de Guardia de urgencia.

Fue evaluada clínicamente y examinada. La glucemia de urgencia expresó un valor de 23 mmol/L (414mg/100 mL), por lo que se decidió

remitir de urgencia al segundo nivel de atención. Ingresó así en el Servicio de Angiología y Cirugía Vascular, del Hospital General Dr. Gustavo Aldereguía Lima, de Cienfuegos, a causa de la descompensación de su enfermedad de base y la lesión dermatológica del pie.

Al realizarle el examen físico se observó una lesión en cuarto espacio interdigital del pie derecho, con aumento de temperatura del antepie, cambio de coloración, aspecto inflamatorio, aumento de volumen, ligero dolor, absceso con salida de secreción purulenta y fétida en el cuarto espacio interdigital del pie derecho. Se constató mediante la palpación la presencia de pulsos periféricos en ambos miembros inferiores (femorales y poplíteos),

aunque muy disminuidos. Se diagnosticó pie diabético neuroinfeccioso con absceso del cuarto dedo del pie derecho.

Inmediatamente se inició tratamiento médico con antibiótico, ceftriaxona (1g) 1 bulbo EV c/12h y metronidazol (500 mg) 1 frasco EV c/8 h, durante un ciclo de siete días. El tratamiento diabetológico fue modificado a Insulina NPH 100 U, a dosis 0,5 u/kg de peso, $\frac{1}{3}$ de la dosis (12 U) a las 9:00 de la noche y $\frac{2}{3}$ de la dosis (25 U) antes del desayuno, con realización de perfil glucémico periódico. Se indicó régimen dietético correspondiente con dieta de 1500 kcal; se realizó una cura amplia de la lesión, con desbridamiento, quedando una lesión residual de uno cuatro centímetros aproximadamente. (Fig. 1).

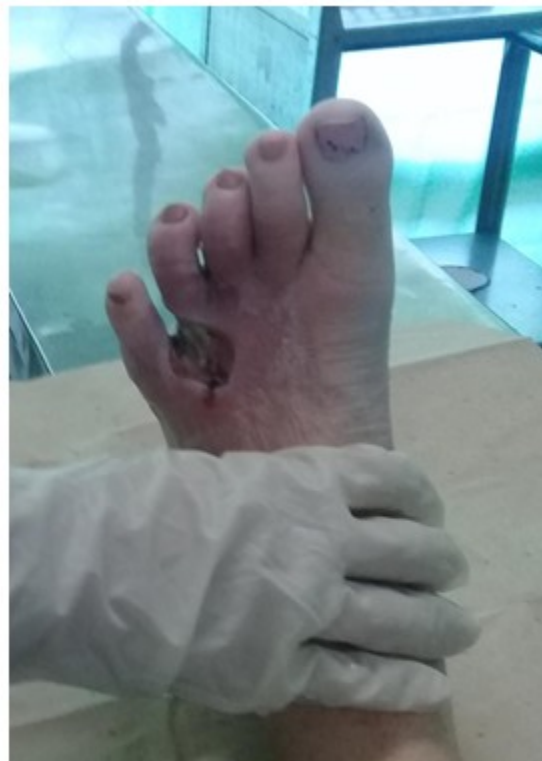

Fig. 1- Pie diabético antes de comenzar el tratamiento combinado. Se observa lesión residual después de drenaje de un absceso complicado.

Se determinó que se trataba de una úlcera grado II según clasificación de Wagner. La siguiente conducta fue iniciar tratamiento con HeberprotP®, (0,75mg) en días alternos tras recibir el consentimiento de la paciente y mantenerla en régimen de internamiento en el hospital, con seguimiento por el equipo de trabajo del servicio de Angiología y Cirugía Vascular, orientándose la desinfección del área

enferma con solución salina al 0,9 %, además de la aplicación de crema antibiótica de Nitrofurazona y vendaje de gasa, en los días que no se aplicó Heberprot-P®.

Entre la cuarta y quinta semanas se consiguió el control glucémico de la paciente, y el tejido comenzó a granular, pero fue insuficiente y no útil para lograr cicatrización de toda la lesión, con extensión de la lesión necrótica. (Fig. 2).

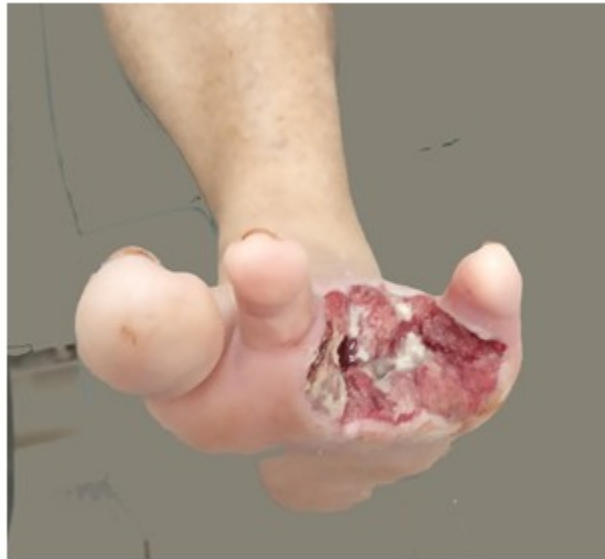

Fig. 2- Pie diabético a las tres o cuatro semanas de tratamiento con Heberprot-P®. Se observa amputación del tercer y cuarto dedos por extensión de la lesión.

En este punto, se decidió amputar tercer y cuarto dedos del pie; se extremaron medidas de antisepsia durante el proceso de cura y se continuó con el Heberprot-P®.

En la octava semana, dada la mejoría de la lesión residual y estabilidad clínica de la paciente, se decidió el alta clínica y seguimiento por el equipo multidisciplinario del área de salud, con evaluación periódica por el especialista en Angiología y Cirugía Vascular, que como parte del equipo de extensión comunitaria atiende el área de salud; e indicación de continuar tratamiento con Heberprot-P® y sumar el ozono medicinal, previo consentimiento de la paciente,

y teniendo en cuenta que no tenía impedimentos para su utilización.

Se inició tratamiento sistémico O₂/O₃ vía rectal, 20 sesiones 40mg/L, 200ml y tratamiento local durante 20 días con bolsas de polietileno conteniendo O₂/O₃, siendo humedecida previamente el área a tratar, y permaneciendo 30 minutos, previa asepsia y aplicación de oleozón tópico.

A las 12 semanas, la paciente presentó un área de enrojecimiento, con salida de secreción amarillenta en parte inferior de la lesión residual que se extendía por el centro de la región plantar,

lo que hizo necesario recurrir a la cirugía vascular, desbridando nuevamente, eliminando tejido necrótico y esfacelos, con extensión de la residual a gran parte de la región plantar. (Fig. 3).

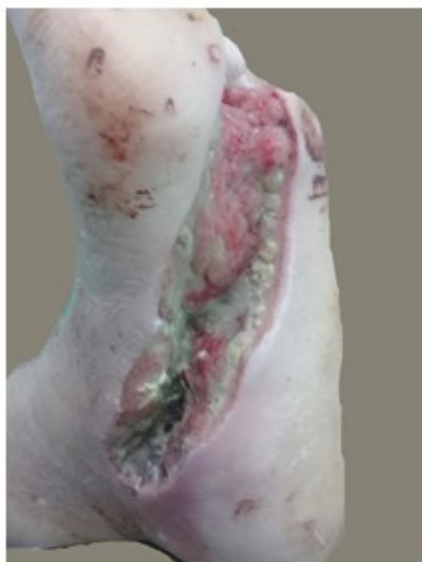

Fig. 3- Pie diabético en la duodécima semana de tratamiento. Se observa aumento de la lesión residual por absceso complicado.

(dolor en el sitio de inyección y tiriteo), comunes en pacientes atendidos con Heberprot-P® a principio del tratamiento, que no se presentaron luego del tratamiento combinado. (Fig. 4).

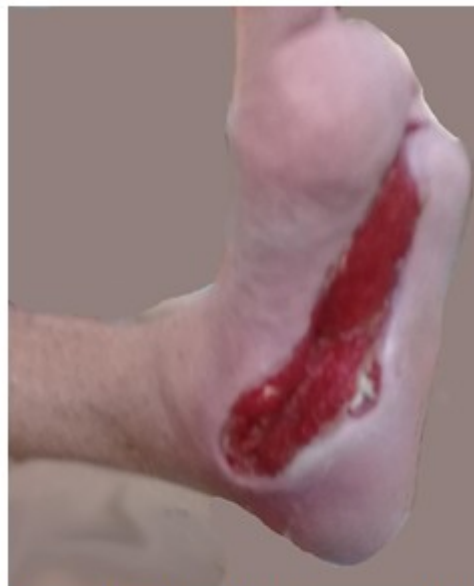

Fig. 4- Pie diabético a 18 semanas de comenzar el tratamiento; semana 10 de terapia combinada. Se observan signos de granulación.

Se continuó tratamiento antibiótico vía oral y terapia combinada de HeberprotP® días alternos y ozonoterapia, con vigilancia estrecha del perfil glucémico. Aproximadamente a las 18 semanas, se observó mejoría clínica de la paciente, así como una óptima granulación de toda la lesión, con tendencia a cicatrización, sin aparición de complicaciones de la lesión. Solo se manifestaron reacciones adversas clínicas ocasionales y leves

La reevaluación de la paciente por el equipo multidisciplinario, luego de las 18 semanas de tratamiento, concluyó que esta continuaba con una evolución satisfactoria, mayor resiliencia, control metabólico consolidado y sostenido, con glucemias que no rebasaban los 5,55 mmol/L (100mg/100 mL). En la semana 21 de tratamiento, la mejora de la lesión fue más evidente. (Fig. 5).

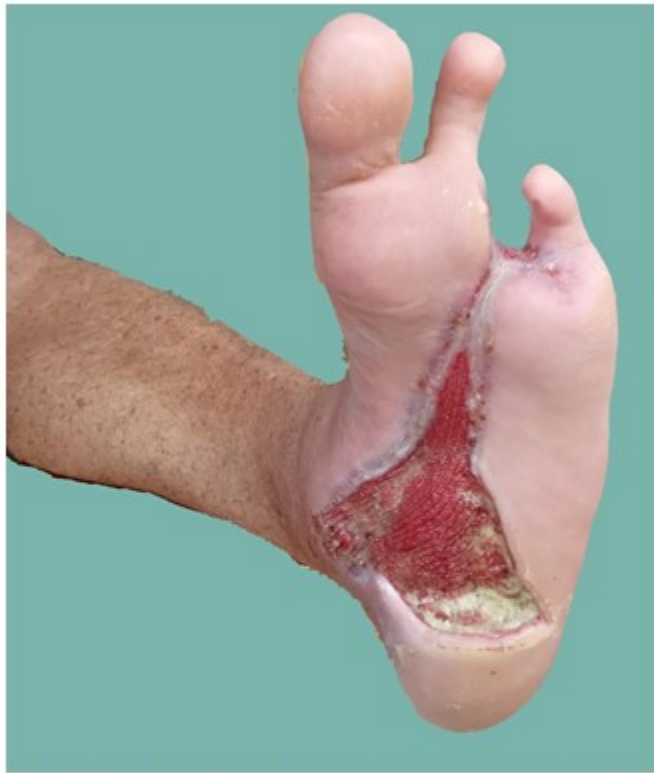

Fig. 5- Pie diabético a la semana 21 de evolución; 16 semanas de terapia combinada. Se observan signos de granulación con cicatrización gradual.

El proceso de granulación y cicatrización de la lesión se completó después de 32 semanas de tratamiento, iniciándose proceso de rehabilitación en el centro de rehabilitación del área de salud. (Fig. 6).

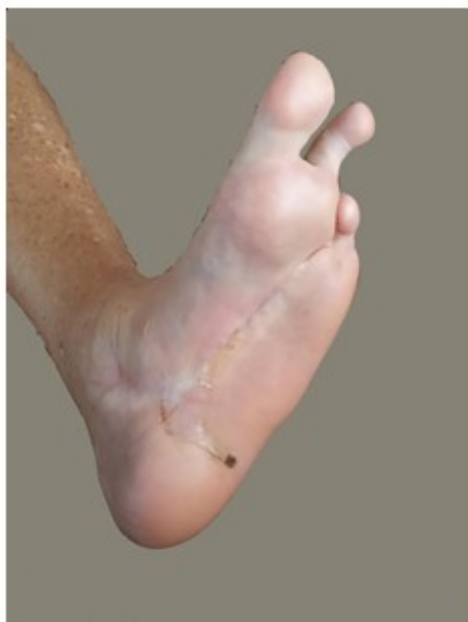

Fig. 6- Pie diabético a 32 semanas de comenzar el tratamiento; 26 semanas de terapia combinada. Se observan signos de cicatrización y resolución total de la lesión.

DISCUSIÓN

Los resultados obtenidos con la paciente presentada concuerdan con los de diversos estudios realizados y demuestran la utilidad práctica del Heberprot-P®, visto como una tecnociencia combinada con técnicas complementarias, como lo es la ozonoterapia, de probada utilidad clínica en la Atención Primaria de Salud y otros niveles de atención.⁽¹³⁾

Existen muchas evidencias de la utilidad práctica de ambas terapias,^(14, 15) documentadas por investigaciones donde los pacientes tratados experimentaron una evolución satisfactoria. En un estudio realizado por Álvarez Duarte y colaboradores,⁽¹⁰⁾ donde también se emplearon al unísono ambos tratamientos, se logró que más del 82 % de los pacientes sanaran.

La experiencia obtenida en el caso expuesto confirma la eficacia y seguridad del uso del Heberprot-P® y la terapia con ozono como técnica complementaria en la práctica médica,

en un paciente portador de diabetes mellitus tipo 2 con diagnóstico de pie diabético neuroinfeccioso complicado con un absceso. Se obtuvo la resolución completa luego de 28 semanas de tratamiento, con reacciones adversas mínimas. Se ganó en resiliencia, además de reforzarse criterios relacionados con la utilización de técnicas complementarias y de avances tecnológicos apropiados desde la Atención Primaria de Salud, como elementos que contribuyen a generar calidad de vida en las comunidades.

Conflicto de intereses:

Los autores no declaran conflicto de intereses.

Contribuciones de los autores:

Conceptualización: Isidro Lamote Matos, Jorge Enrique Rodríguez León, Carlos García Arencibia, Maydelin Pérez Reina

Visualización: Isidro Lamote Matos, Jorge Enrique Rodríguez León, Carlos García Arencibia, Maydelin Pérez Reina

Redacción- borrador original: Isidro Lamote Matos, Jorge Enrique Rodríguez León, Carlos García Arencibia, Maydelin Pérez Reina

Redacción- revisión y edición: Isidro Lamote Matos, Jorge Enrique Rodríguez León, Carlos García Arencibia, Maydelin Pérez Reina

Financiación

Hospital General Universitario Dr. Gustavo Aldereguía Lima. Cienfuegos, Cuba

Policlínico Universitario Dr. Mario Muñoz Monroy. Abreus, Cienfuegos, Cuba

REFERENCIAS BIBLIOGRÁFICAS

- Hernández EH, Acevedo P, Ávila P, Sánchez JF, Quiroga M. La salud pública como pilar para la educación de los profesionales de salud en Colombia. *Educ Med Super [revista en Internet]*. 2020 [cited 13 Ene 2023]; 34 (1): [aprox. 10p]. Available from: http://scielo.sld.cu/scielo.php?script=sci_arttext&pid=S0864-21412020000100013&lng=es.
- González LT, Cuesta L, Pérez L, Presno MC,

Fernández IE, Pérez TC, et al. El Programa del médico y enfermera de la familia: desarrollo del modelo de atención médica en Cuba. *Rev Panam Salud Publica*. 2018 ; 42: e31.

3. Di Fabio L, Gofin R, Gofin J. Análisis del sistema de salud cubano y del modelo atención primaria orientada a la comunidad. *Rev Cubana Salud Pública* [revista en Internet]. 2020 Jun [cited 2023] ; 46 (2): [aprox. 11p]. Available from: http://scielo.sld.cu/scielo.php?script=sci_arttext&pid=S0864-34662020000200004&lng=es.

4. Torres E, Arévalo H, Suarez I, Vega N. Perfil clínico de pacientes atendidos con diabetes mellitus tipo 2 en un programa de reversión. *Rev Fac Med Hum* [revista en Internet]. 2021 [cited 13 Ene 2023] ; 21 (1): [aprox. 7p]. Available from: http://www.scielo.org.pe/scielo.php?script=sci_arttext&pid=S2308-05312021000100145&lng=es.

5. Serra M, Serra M, Viera M. Las enfermedades crónicas no transmisibles: magnitud actual y tendencias futuras. *Finlay* [revista en Internet]. 2018 [cited 13 Ene 2023] ; 8 (2): [aprox. 8p]. Available from: <https://revfinlay.sld.cu/index.php/finlay/article/view/561>.

6. Lago YA, Labrada DÁ, Breijo A, Lago D, Sosa D. Factores de riesgo y lesiones macrovasculares en pacientes con diabetes mellitus tipo 2. *Multimed* [revista en Internet]. 2021 [cited 13 Ene 2023] ; 25 (6): [aprox. 10p]. Available from: http://scielo.sld.cu/scielo.php?script=sci_arttext&pid=S1028-48182021000600011&lng=es.

7. García JM, Brito D, Santos B, Ricardo D, García E, Fleites L. La educación del paciente diabético con pie de riesgo. *Acta Médica del Centro* [revista en Internet]. 2018 [cited 13 Ene 2023] ; 12 (1): [aprox. 12p]. Available from: <https://revactamedicacentro.sld.cu/index.php/amc/article/view/873/1108>.

8. Castillo S, Thabo M, Ledwaba L, Ngcobo T, Singh-MMed N, Baldomero J, Torres A, Reyes O, Castillo D. Heberprot-P en el tratamiento de las úlceras del pie diabético. *Rev Cubana Med Mil* [revista en Internet]. 2022 [cited 13 Ene 2023] ; 51 (3): [aprox. 8p]. Available from: <https://revmedmilitar.sld.cu/index.php/mil/article/view/1923/1271>.

9. Verdaguer L, Estrada L, Bertrán J. Aplicación del Heberprot-P® en un paciente con pie

diabético neuroinfeccioso. *MEDISAN* [revista en Internet]. 2017 [cited 13 Ene 2023] ; 21 (9): [aprox. 5p]. Available from: http://scielo.sld.cu/scielo.php?script=sci_arttext&pid=S1029-30192017000900009&lng=es.

10. Álvarez H, Hernández J, Arpajón Y, Gálvez JR, Reynaldo D, Jay VG. Beneficios de la intervención con ozonoterapia en pacientes con pie diabético neuroinfeccioso. *Rev Cubana Angiol Cir Vasc* [revista en Internet]. 2014 [cited 13 Ene 2023] ; 15 (1): [aprox. 8p]. Available from: http://scielo.sld.cu/scielo.php?script=sci_arttext&pid=S1682-00372014000100003&lng=es.

11. Oliveira LO, Vieira da Silva P, Vanina J. Heberprot-p® and ozone therapy in the treatment of diabetic foot ulcers: a bibliographic review. *RSD* [revista en Internet]. 2021 [cited 14 Jun 2023] ; 10 (15): [aprox. 20p]. Available from: <https://rsdjournal.org/index.php/rsd/article/view/22952/20230>.

12. Schwartz A, Rivera HG, Talbott B. Ozonoterapia en el tratamiento del pie diabético neuroinfeccioso. Reporte de caso. *Ozone Ther Glob J* [revista en Internet]. ; 9 (1): [aprox. 17p]. Available from: <http://www.xn/revistaespaoladeozonoterapia/7xc.es/index.php/reo/article/download/151/147>.

13. Fabelo A, Figueroa A, Valdés C, Pérez D, Álvarez A. Evolución de las úlceras de pie diabético con el tratamiento mixto de Heberprot-P® y ozonoterapia. *Rev Cubana Angiol Cir Vasc* [revista en Internet]. 2019 [cited 13 Ene 2023] ; 20 (1): [aprox. 11p]. Available from: http://scielo.sld.cu/scielo.php?script=sci_arttext&pid=S1682-00372019000100003&lng=es.

14. Lara G, Fernández AT, Geroy A, Núñez AC, Milián E. Resultados de la aplicación de Heberprot-P para el tratamiento de la úlcera del pie diabético. *Medisur* [revista en Internet]. 2019 [cited 13 Ene 2023] ; 17 (5): [aprox. 11p]. Available from: http://scielo.sld.cu/scielo.php?script=sci_arttext&pid=S1727-897X2019000500641&lng=es.

15. Azcuy M, Ramírez S. A propósito del artículo "Resultados de la aplicación de Heberprot-P para el tratamiento de la úlcera del pie diabético". *Medisur* [revista en Internet]. 2020 [cited 13 Ene 2023] ; 18 (2): [aprox. 2p]. Available from: http://scielo.sld.cu/scielo.php?script=sci_arttext&pid=S1727-897X2020000200145&lng=es.

