




PRESENTACIÓN DE CASO

Accidente vascular encefálico isquémico como manifestación de mixoma auricular. Presentación de un caso**Ischemic stroke as a manifestation of atrial myxoma. A case presentation**

María Gabriela Balarezo García¹  Diego Armando Suárez²  Olivia Elizabeth Altamirano Guerrero³ 

¹ Universidad Autónoma de Los Andes, Ambato, Ecuador

² Hospital Santa Inés Ambato, Ecuador

³ Hospital Docente Ambato, Ecuador

Cómo citar este artículo:

Balarezo-García M, Suárez D, Altamirano-Guerrero O. Accidente vascular encefálico isquémico como manifestación de mixoma auricular. Presentación de un caso. **Medisur** [revista en Internet]. 2023 [citado 2023 Nov 21]; 21(6):[aprox. -1354 p.]. Disponible en: <https://medisur.sld.cu/index.php/medisur/article/view/30538>

Resumen

La enfermedad cerebrovascular constituye una de las principales causas de muerte a nivel mundial. Múltiples factores desencadenan los accidentes vasculares encefálicos isquémicos, entre ellas los tumores cardíacos, como el mixoma auricular. Se presenta el caso de una paciente femenina de 32 años, que al examen físico mostró afasia motora, hemiplejía fascio-braquio-crural derecha y discreta paresia de la mirada vertical con nistagmos. Se realizaron estudios de imagen (tomografía de cráneo, ecocardiograma transtorácico y angiotomografía de vasos de cuello) sugerentes de embolización sistémica en el territorio de la carótida izquierda, secundarios a la fragmentación de un tumor cardíaco. Se decide derivar a la paciente a cirugía cardiovascular para endarectomía carotídea con exéresis del tumor cardíaco, el cual evolucionó satisfactoriamente. Persistió el daño neurológico debido al tiempo transcurrido entre el diagnóstico y el tratamiento. Teniendo en cuenta la baja frecuencia del mixoma cardíaco y la posibilidad de asociarse con ictus isquémico se decide presentar este caso.

Palabras clave: Atrios cardíacos, mixoma, neoplasias, accidente cerebrovascular

Abstract

Cerebrovascular disease is one of the main causes of death worldwide. Multiple factors trigger ischemic strokes, including cardiac tumors such as atrial myxoma. A 32-years-old female patient, who on physical examination showed motor aphasia, right fascio-brachio-crural hemiplegia and discrete vertical gaze paresis with nystagmus is presented. Imaging studies were performed (skull tomography, transthoracic echocardiogram and angiotomography of neck vessels) suggestive of systemic embolization in the left carotid territory, secondary to the fragmentation of a cardiac tumor. It was decided to refer the patient to cardiovascular surgery for carotid endarectomy with excision of the cardiac tumor, which progressed satisfactorily. Neurological damage persisted due to the time elapsed between diagnosis and treatment. Taking into account the low frequency of cardiac myxoma and the possibility of being associated with ischemic stroke, it was decided to present this case.

Key words: Heart atria, myxoma, neoplasms, stroke

Aprobado: 2023-10-20 15:18:33

Correspondencia: María Gabriela Balarezo García. Universidad Autónoma de Los Andes. Ambato maria_gabriela0@hotmail.com

INTRODUCCIÓN

La enfermedad cerebrovascular (ECV) es la tercera causa de muerte en países industrializados y la cuarta en países en vía de desarrollo. Según datos de la Organización Mundial de la Salud cada año 15 millones de personas en el mundo sufren un ictus, de ellas 5,5 millones mueren y otros cinco quedan con alguna invalidez permanente. En los Estados Unidos de Norteamérica se considera que anualmente se producen entre 500 000 y 700 000 casos nuevos, con un costo de atención que excede los 30 000 millones de dólares y la prevalencia de sobrevivientes es cercana a los tres millones. En los países en vías de desarrollo las ECV producen dos veces más muertes que las ocasionadas por el síndrome de inmunodeficiencia adquirida, la malaria y la tuberculosis juntas.⁽¹⁾

La definición más generalizada de enfermedad cerebrovascular considera como tal a todas las afecciones que ocasionan un trastorno encefálico de carácter transitorio o permanente que se caracteriza por el déficit neurológico súbito de causa vascular, ya sea isquémico (77 %) o hemorrágico (23 %). En el accidente vascular encefálico isquémico (AVEi), es el resultado final de un grupo heterogéneo de procesos patológicos que afectan la vasculatura del sistema nervioso, producen isquemia, alteración del metabolismo neuronal y tienen como presentación diversidad de síndromes neurovasculares. En el AVEi es imprescindible un diagnóstico etiológico certero, que permita realizar el tratamiento en la fase aguda y establecer una prevención secundaria adecuada a cada caso.⁽²⁾

Los tumores cardiacos son una entidad rara en medicina, con una baja incidencia. Se estima que los tumores primarios del corazón se presentan en menos del 0,03 % de la población. Los

mixomas cardiacos (MC) son los tumores cardiacos más comunes, con una incidencia de 0,5 por cada 1 000 000 personas.^(3,4)

Según refieren Kohno y colaboradores⁽⁵⁾ los MC se presentan mayormente entre la sexta y séptima década de vida, con mayor incidencia en mujeres; en el 75 % de los casos, el tumor se asienta en el atrio izquierdo, y en el 15-20 % en el derecho; entre el 40 y 50 % de los casos presentan fenómenos embólicos.

Una de las complicaciones más serias es la afectación neurológica, donde el AVEi constituye el episodio más común.^(6, 7, 8, 9) De igual forma, pueden presentarse otras manifestaciones, generalmente acompañando la afectación neurológica.⁽¹⁰⁾

Teniendo en cuenta la baja frecuencia del mixoma cardiaco y la posibilidad de asociarse con ictus isquémico se decide presentar un caso donde dicha entidad se pone de manifiesto.

PRESENTACIÓN DEL CASO

Se presenta el caso de una paciente femenina de 32 años, nacida y residente en la ciudad de Ambato, Ecuador, quien fue asistida en el área de emergencia por deterioro súbito y severo del nivel de conciencia, afasia y hemiplejia derecha. Como antecedentes patológicos describió hipotiroidismo en tratamiento con levotiroxina 50 ug diarios, 2 gestas, 1 parto, y 1 cesárea.

Al examen físico, se constataron signos vitales dentro de parámetros normales, afasia motora, hemiplejia fascio-braquio-crujal derecha y discreta paresia de la mirada vertical con nistagmos.

Se indicó realizar tomografía axial computarizada simple de cráneo, la cual informó de imagen hipodensa compatible con infarto cerebral en hemisferio izquierdo. (Fig. 1).

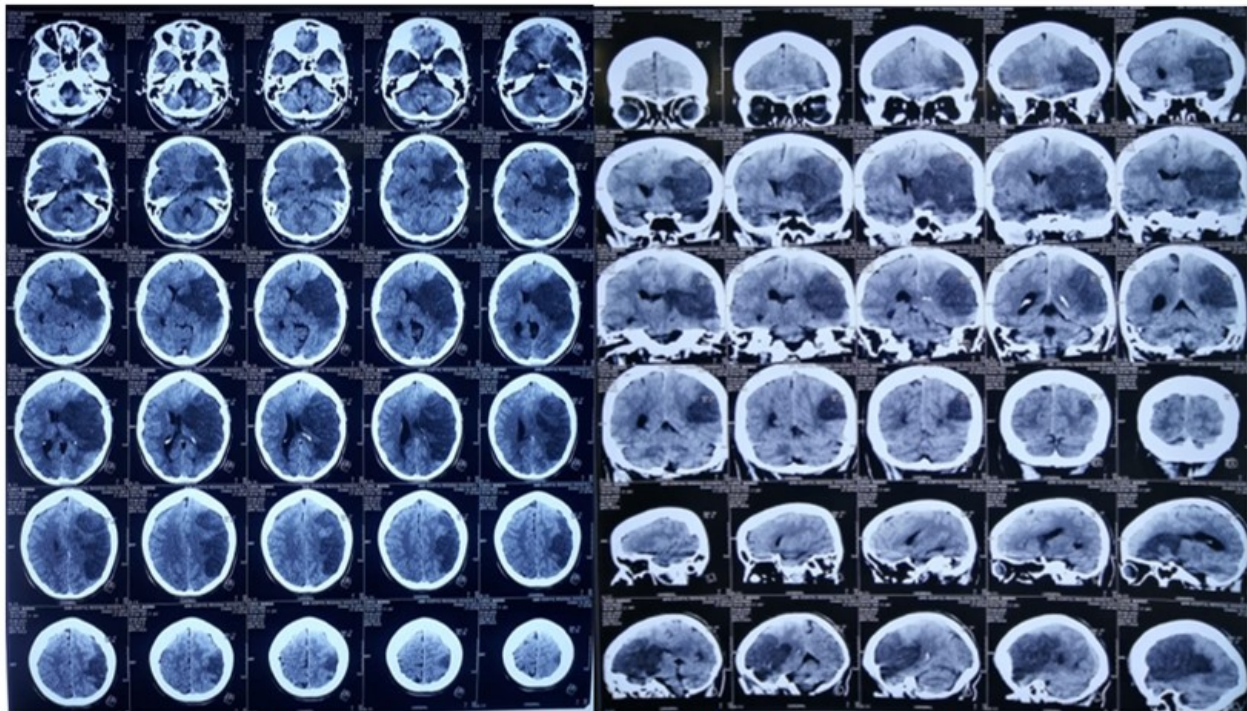


Fig. 1- Tomografía de cráneo que muestra imagen hipodensa compatible con infarto cerebral hemisférico izquierdo.

En el ecocardiograma transtorácico se documentó ventrículo izquierdo de forma y tamaño normales, sin obstrucción de tracto de salida, ni alteraciones en la contractilidad,

fracción de eyección del 68 %, y la presencia de masa lobulada, de ecogenicidad intermedia de 2,2 x 3,6 cm, pediculada sobre el septum interauricular, aproximadamente a 2,4 cm del plano valvular mitral. (Fig. 2).

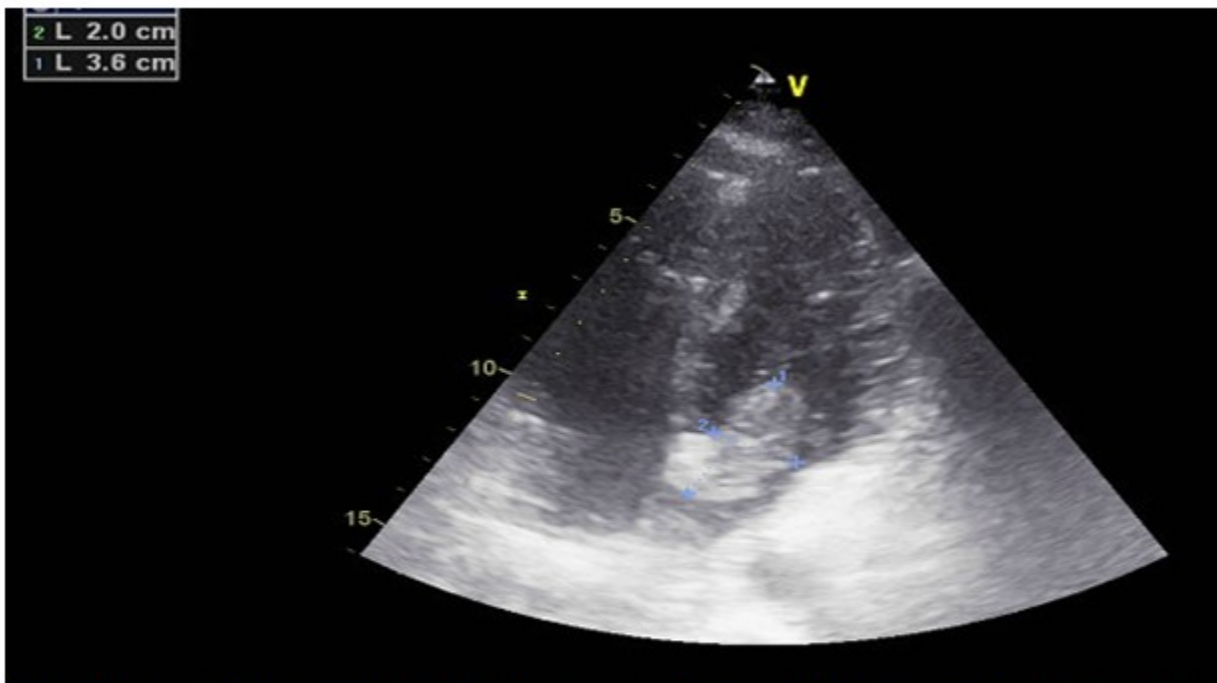


Fig. 2- Ecocardiograma transtorácico en el que se observa masa tumoral de 2,0 x 3,6 cm en aurícula izquierda.

La angiotomografía contrastada de vasos de cuello reportó obstrucción completa en el flujo de la arteria carótida izquierda. (Fig. 3).

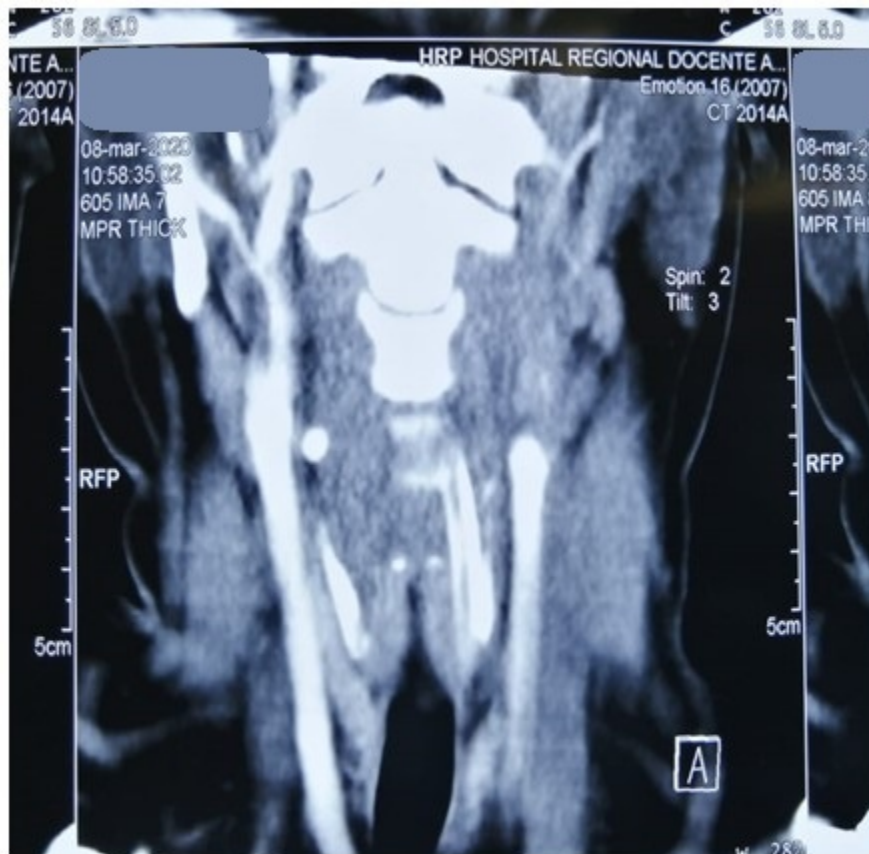

Fig. 3- Angiotomografía de vasos de cuello que muestra obstrucción completa del flujo en la arteria carótida izquierda.

Estos estudios fueron sugerentes de embolización sistémica en el territorio de la carótida izquierda, secundarios a la fragmentación de un tumor cardiaco. Se decidió entonces derivar a la paciente a cirugía cardiovascular para endarectomía carotídea con exéresis del tumor cardiaco, procedimientos que se realizaron tras 12 días del evento primario.

El procedimiento de endarectomía carotídea inició con incisión cervical izquierda de aproximadamente 15 centímetros, longitudinal, con exposición e identificación de bifurcación carotídea, así como de arteria carótida izquierda, para extraer una masa sólida de 1,1 x 0,8 cm, con lo que se restableció el flujo distal y proximal.

En un segundo acto quirúrgico se realizó atriectomía izquierda con circulación extracorpórea, para asegurar la resección completa del tumor sin fragmentación. Se abordó

en forma biauricular; en primer lugar, se identificó la zona de implantación próxima a la fosa oval y se resecó, a través de la aurícula derecha, un tumor de aspecto morulado en su totalidad.

Se finalizaron los procedimientos de forma convencional, sin incidentes y con buena evolución postoperatoria; sin embargo, por el tiempo que transcurrió entre el evento primario y el acto quirúrgico, la paciente presentaba al alta secuelas neurológicas severas, con hemiplejía fascio-braquio-crural derecha y afasia motora.

El estudio anatomopatológico mostró fragmentos constituidos por matriz mixoide con células estrelladas y fusiformes de núcleo hiper cromático y componente vascular prominente (Fig. 4). El examen histopatológico del tumor resecado confirmó el diagnóstico de mixoma auricular de bajo grado.

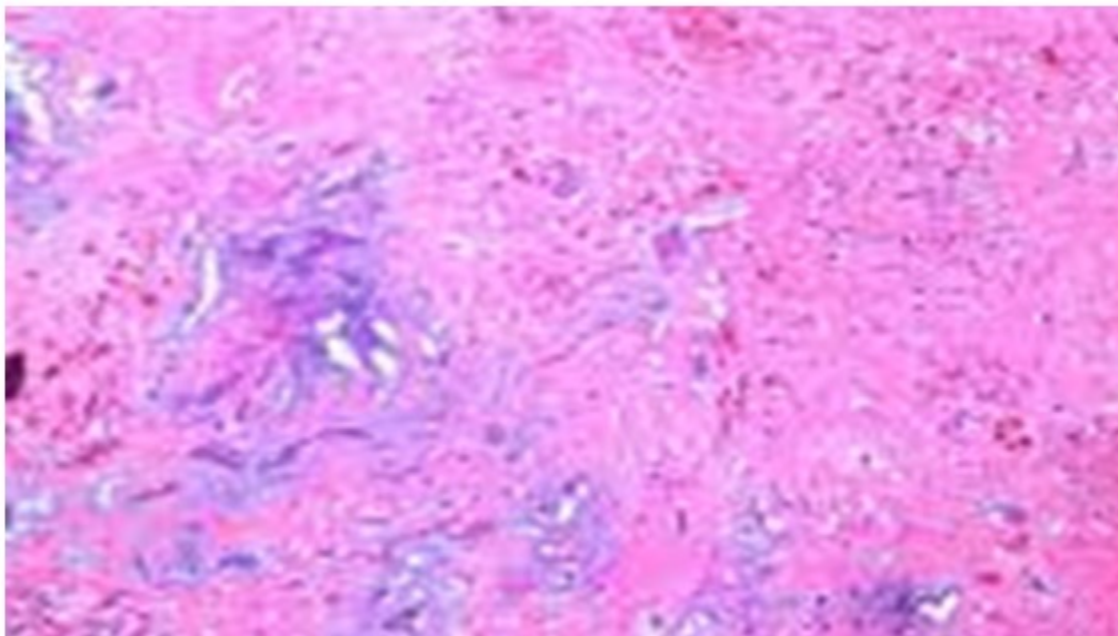


Fig. 4- Microscopía del mixoma auricular (10x - coloración hematoxilina-eosina) mostrando abundante matriz extracelular (mixoide).

DISCUSIÓN

En Ecuador la incidencia del mixoma cardíaco es desconocida. Los datos más cercanos son otros estudios realizados en la región, pero generalmente de alcance local, o en un único centro de salud.

En Chile, un estudio realizado entre 2015 y 2021 en el Hospital Regional de Temuco⁽¹¹⁾ encontró que del total de cirugías cardíacas realizadas, solo 14 correspondieron a tumores cardíacos, y de ellos, 12 fueron mixomas (86 %). Además, entre estos pacientes, el 25 % presentó algún episodio de déficit neurológico.

Pavón y colaboradores⁽¹²⁾ refieren que los MC generalmente son diagnosticados de forma incidental, pues menos del 30 % se presentan sintomáticos, y constituyen las principales manifestaciones la astenia, fiebre, pérdida de peso, mialgias y artralgias. Su forma de presentación puede variar, al manifestarse en forma de obstrucción intracardiaca, con insuficiencia cardíaca congestiva, signos de

embolización, síntomas sistémicos o constitucionales, e incluso manifestaciones inmunológicas.

Varios estudios sugieren que los MC son mayormente diagnosticados en mujeres pasada la quinta y sexta décadas de vida.⁽¹¹⁾ El estudio de Montero y colaboradores⁽¹³⁾ identificó en 41 pacientes con MC que el 80,5 % fueron féminas, y la edad media fue de $60,5 \pm 13$ años, resultado que difiere del caso presentado. Sin embargo, también se ha identificado que estos pueden presentarse en otras edades, como reportan Schiele y colaboradores,⁽¹⁴⁾ al identificar un MC en una paciente de 11 años.

La ecocardiografía transtorácica y transesofágica son de gran utilidad para la evaluación preoperatoria de los tumores cardíacos, y constituyen los métodos diagnósticos más empleados en la actualidad. Estos permiten establecer varias especificaciones sobre el tumor, como la precisión del tamaño, la zona de implantación tumoral y comprobar la posible afectación de estructuras adyacentes, lo que

podría influir en el manejo quirúrgico.^(15, 16, 17) En el presente estudio se empleó la ecografía transtorácica, la cual mostró la masa tumoral, su localización y tamaño. En base a ello se pudo trazar el plan terapéutico pertinente para este caso.

En los MC el tratamiento de elección es la cirugía con fines curativos en la mayor parte de los casos. Además, para evitar la presencia de recidivas se sugieren las resecciones amplias de los tejidos circundantes de la masa. En caso de que el tumor afectase a alguna válvula (lo cual no ocurrió en el caso en cuestión), puede ser necesaria la reparación o el remplazo por una prótesis.⁽¹⁵⁾ El tratamiento quirúrgico posee baja mortalidad, con un pronóstico positivo y una supervivencia entre el 85 % y el 90 % a los 15 años.^(18, 19)

Una de las posibles complicaciones que puede presentarse durante la intervención quirúrgica es la embolización tumoral sistémica por ruptura del MC. Por ello, en la presente se decidió realizar una intervención dedicada únicamente a extirpar el tumor, empleando circulación extracorpórea.

Existe un déficit de datos estadísticos sobre la incidencia de los mixomas cardíacos en Ecuador y América Latina de forma general. Esto resultan generalmente asintomáticos, siendo su diagnóstico incidental en un gran número de los casos; si se ubican en la aurícula izquierda poseen un alto potencial embolígeno sistémico, y son los accidentes cerebrovasculares una de sus complicaciones con mayores repercusiones. Las posibles secuelas neurológicas secundarias a un accidente cerebrovascular isquémico como manifestación de mixoma auricular izquierdo dependerán del tiempo transcurrido entre el evento inicial y la exéresis del trombo o fragmento de tumor del sitio donde se haya alojado, para permitir el restablecimiento del flujo cerebral.

Conflicto de intereses:

Los autores declaran que no existen conflictos de intereses.

Contribuciones de los autores:

Conceptualización de ideas: Olivia Elizabeth Altamirano Guerrero, María Gabriela Balarezo García, Juan Sebastián Lima Icaza.

Visualización: Olivia Elizabeth Altamirano Guerrero, María Gabriela Balarezo García, Juan Sebastián Lima Icaza.

Redacción- borrador original: Olivia Elizabeth Altamirano Guerrero, María Gabriela Balarezo García, Juan Sebastián Lima Icaza.

Redacción- revisión y edición: María Gabriela Balarezo, Diego Armando Suárez, Olivia Elizabeth Altamirano.

Financiación:

Sin financiamiento externo.

REFERENCIAS BIBLIOGRÁFICAS

1. Organización Panamericana de la Salud. La carga de las enfermedades cardiovasculares en la Región de las Américas, 2000-2019 [Internet]. Washington DC: OPS; 2021. [cited 21 May 2023] Available from: <https://www.paho.org/es/enlace/carga-enfermedades-cardiovasculares>.
2. Pigretti SG, Alet MJ, Mamani CE, Alonzo C, Aguilar M, Alvarez HJ, et al. Consensus on acute ischemic stroke. Medicina (B Aires). 2019 ; 79 (Supl 2): 1-46.
3. Reynen K. Frequency of primary tumors of the heart. Am J Cardiol. 1996 ; 77 (1): 107.
4. Gao A, Yang J, Tian T, Wu Y, Sun X, Qi N, et al. Visual analysis based on CiteSpace software: a bibliometric study of atrial myxoma. Front Cardiovasc Med [Internet]. 2023 [cited 21 May 2023] ; 10 (2023): [aprox. 24p]. Available from: <https://www.frontiersin.org/articles/10.3389/fcvm.2023.1116771/full>.
5. Kohno N, Kawakami Y, Hamada C, Toyoda G, Bokura H, Yamaguchi S. Cerebral Embolism Associated with Left Atrial Myxoma That Was Treated with Thrombolytic Therapy. Case Rep Neurol. 2012 ; 4 (1): 38-42.
6. Shrestha S, Raut A, Jayswal A, Yadav RS, Poudel CM. Atrial myxoma with cerebellar signs: a case report. J Med Case Rep [Internet]. 2020 [cited 21 May 2023] ; 14 (1): [aprox. 21p]. Available from: <https://jmedicalcasereports.biomedcentral.com/articles/10.1186/s13256-020-2356-5>.

7. Salem M, Hillmer J, Friedrich C, Panholzer B, Saad M, Salem M, et al. Cardiac Myxomas Resembling Malignant Neoplasia: Incidentally Diagnosed vs. Cerebral Embolized Myxomas. *Cancers (Basel)*. 2022 ; 14 (5): 1111.
8. Vélez JL, Bucheli R, López Rondón E, Cifuentes P. Infarto maligno de la arteria cerebral media derecha secundario a embolismo de mixoma auricular. Reporte de caso. *Rev Med Herediana* [Internet]. 2019 [cited 21 May 2023] ; 30 (2): [aprox. 8p]. Available from: <https://revistas.upch.edu.pe/index.php/RMH/article/view/3551/3920>.
9. Gabriela M, Armando D, Daniel F. Accidente cerebrovascular isquémico como manifestación de mixoma auricular: reporte de caso. *AD*. 2022 ; 5 (2): 86-95.
10. Liévano MJ, Sánchez J, Acosta G, Cifuentes J, Holaya H, Ramírez S. Mixoma auricular izquierdo como causa de accidente cerebral isquémico transitorio e infarto agudo de miocardio con elevación del ST. *Rev Colomb Cardiol* [Internet]. 2020 [cited 21 May 2023] ; 27 (6): [aprox. 6p]. Available from: http://www.scielo.org.co/scielo.php?script=sci_arttext&pid=S0120-56332020000600602.
11. Bahamondes JC, Contreras A, Muñoz J, Figueroa J, Díaz A, Contreras J. Tumores cardíacos benignos operados en un Centro de Cirugía Cardiovascular Regional 2015 - 2021. *Rev Chil Cardiol* [Internet]. 2023 [cited 21 May 2023] ; 42 (1): [aprox. 6p]. Available from: http://www.scielo.cl/scielo.php?script=sci_arttext&pid=S0718-85602023000100031&lng=en&nrm=iso&tlng=en.
12. Pavón AJ, Fernández CR, Cisnero L, Pérez CJ. Los tumores cardíacos: un acercamiento a una rara afección. *EsTuSalud* [Internet]. 2020 [cited 21 May 2023] ; 1 (1): [aprox. 11p]. Available from: <https://revestusalud.sld.cu/index.php/estusalud/article/view/14/14>.
13. Montero L, Pérez D, Carnero M, Villagrán E, Maroto LC. 15 años de experiencia en el tratamiento quirúrgico del mixoma cardíaco. *Cirugía Cardiovasc* [Internet]. 2020 ; 27 (2): [aprox. 20p]. Available from: <https://www.sciencedirect.com/science/article/pii/S1134009619302943?via=ihub>.
14. Schiele S, Maurer SJ, Pujol Salvador C, Vitanova K, Weirich G, Meierhofer C, et al. Left Atrial Myxoma. *Circ Cardiovasc Imaging*. 2019 ; 12 (3): e008820.
15. Toledo JF, Amaya RD, Somoza FR. Tumor cardíaco primario: mixoma auricular izquierdo. Un reporte de caso y revisión de la literatura. *Rev Cubana Cardiol Cir Cardiovasc* [Internet]. 2021 [cited 21 May 2023] ; 27 (3): [aprox. 7p]. Available from: <https://revcardiologia.sld.cu/index.php/revcardiologia/article/view/1034>.
16. García A, Valadez DA, Mena MF, Toledo R, Cano V, Arauz A. Mixoma auricular como causa de infarto cerebral en paciente joven. Reporte de caso y discusión de la literatura. *Rev Med Clín* [Internet]. 2020 [cited 21 May 2023] ; 4 (2): [aprox. 5p]. Available from: <https://medicinaclinica.org/index.php/rmc/article/view/239/1379>.
17. Ahumada SJ, Ruiz FA. Uso de ecocardiografía en la evaluación de masas cardíacas. *Rev Colomb Cardiol* [Internet]. 2019 [cited 21 May 2023] ; 26 (S1): [aprox. 14p]. Available from: <https://www.elsevier.es/en-revista-revista-colombiana-cardiologia-203-articulo-uso-ecocardiografia-evaluacion-masas-cardiacas-S0120563319301019>.
18. González LR, Toloza AC, Reyes MR, Spencer LL, Seguel SE, Stockins LA, et al. Tumores cardíacos primarios. *Rev Med Chil* [Internet]. 2020 [cited 21 May 2023] ; 148 (3): [aprox. 10p]. Available from: http://www.scielo.cl/scielo.php?script=sci_arttext&pid=S0034-98872020000300327&lng=en&nrm=iso&tlng=en.
19. Merello L, Elton V, González D, Elgueta F, Salazar R, Quiroz M, et al. Mixoma cardíaco: experiencia de 28 años en resección quirúrgica. *Rev Med Chil* [Internet]. 2020 [cited 21 May 2023] ; 148 (1): [aprox. 8p]. Available from: http://www.scielo.cl/scielo.php?script=sci_arttext&pid=S0034-98872020000100078&lng=en&nrm=iso&tlng=en.