

PRESENTACION DE CASO**Neumonía Varicelosa. Presentación de un caso. Hospital Dora Ngiza Port Elizabeth Sudáfrica.****Chickenpox pneumonia. Case presentation. Dora Ngiza hospital, Port Elizabeth, South Africa.**Dr. Gilberto Serrano Ocaña ^(1,) Dr. Juan Carlos Ortiz Sablón ⁽²⁾, Dra. Ilen Ochoa Tamayo. ⁽⁵⁾

¹Especialista de I Grado Medicina Interna. Máster en Enfermedades Infecciosas Miembro de la Sociedad de Clínicos de SIDA en Sudáfrica. Consultante en el Departamento de Medicina Interna. ²Especialista de I Grado Medicina Interna. Máster en Urgencias Médicas. Consultante en el Departamento de Medicina Interna. ³Especialista de I Grado M.G.I. Máster en Urgencias Médicas. Consultante en el Departamento de Medicina Familiar. Hospital Dora Ngiza. Port Elizabeth. Sudáfrica.

RESUMEN

La varicela es una infección exantemática producida por el virus Varicela zóster que comúnmente ocurre en la infancia. Se reporta el 90 % de los casos en niños menores de 12 años, el 10 % de la población mayor de 15 años es susceptible a padecerla. La enfermedad se adquiere por inhalación de partículas que contienen el virus y que son expulsadas por la nasofaringe de individuos infectados. Esto causa una infección inicial en el epitelio respiratorio. El virus se disemina a células distantes del sistema retículo endotelial y finalmente, se produce un estado de viremia con manifestaciones en la piel, aunque la diseminación también se puede extender a las vísceras. El deterioro de la inmunidad celular ocasionado por enfermedades coexistentes, infección por VIH, cáncer, enfermedad hemato-oncológica, uso de esteroides, así como, la edad avanzada, el hábito de fumar, la enfermedad pulmonar obstructiva crónica y el carácter hemorrágico de las lesiones cutáneas son factores de riesgo para desarrollar neumonías varicelosas. Describimos un caso de varicela en una paciente joven VIH positiva complicada con neumonía varicelosa, que a pesar de recibir tratamiento con aciclovir, prednisona y tratamiento de soporte tuvo un desenlace fatal.

Palabras clave: Neumonía (etiología); varicela (complicación) (quimioterapia); chickenpox (complicación)(quimioterapia); seropositividad para VIH; aciclovir (uso terapéutico);

prednisona (uso terapéutico)

Limites: Humano; Adulto**ABSTRACT**

Chickenpox is an exanthematic highly infectious disease produced by the Varicella zoster virus (VZV), commonly occurs in childhood, 90% of cases occurred in children under 12 years of age, 10% of the population over 15 years is susceptible to suffer it. It is an airborne illness, the inhale virus cause an infection in the initial respiratory epithelium, the virus spreads to distant cells of the reticuloendothelial system, finally, there is a state of viremia with skin lesions, although the spread can also be extended to the viscera. The deterioration of the cell-mediated immunity caused by coexisting diseases, HIV infection, cancer, hemato-oncology illnesses, steroid use, as well as advanced age, smoking, chronic obstructive pulmonary disease and hemorrhagic nature of the Skin lesions, are risk factors for developing Varicella-Zoster pneumonia. In this article we describe a case of chickenpox in a young HIV positive patient complicated with Varicella-Zoster pneumonia. Despite of the treatment with acyclovir, prednisone and supportive measures had a fatal outcome.

Key words: Pneumonia (etiology); chickenpox (complication) (chemotherapy); HIV seropositivity; acyclovir (therapeutic use); prednisone (therapeutic use)

Limits: Human being; Adult**Recibido:** 19 de octubre de 2008**Aprobado:** 20 de noviembre de 2008**Correspondencia:**

Dr. Gilberto Serrano Ocaña.

Servicio de Medicina Interna. Hospital Dora Ngiza Sudáfrica

Dirección electrónica: gserrano@telkomsa.net

INTRODUCCIÓN

La varicela es una infección exantemática producida por el virus Varicela zoster (VZV) que comúnmente ocurre en la infancia. Se reporta el 90 % de los casos en niños menores de 12 años, el 10 % de la población mayor de 15 años es susceptible a padecerla (máxima incidencia entre los 2 y 8 años), que se manifiesta por un exantema, fiebre y malestar. Es poco probable que los niños menores de un año que las madres hayan tenido varicela contraigan la enfermedad. Si sucede, a menudo tienen casos leves porque conservan inmunidad parcial por la sangre de la madre. Los niños menores de un año que las madres no han tenido varicela, o que la inmunidad innata ya ha disminuido, pueden contraer una varicela severa. ⁽¹⁻⁶⁾

La enfermedad se adquiere por inhalación de partículas que contienen el virus y que son expulsadas por la nasofaringe de individuos infectados o del líquido de las vesículas; indirectamente por objetos recién contaminados con secreciones de las vesículas y las mucosas de las personas infectadas. Esto causa una infección inicial en el epitelio respiratorio. El virus se disemina a células distantes del sistema retículo endotelial (SRE) y, finalmente, se produce un estado de viremia con manifestaciones en la piel, aunque la diseminación también se puede extender a las vísceras. ⁽¹⁻⁶⁾

Los enfermos son contagiosos desde 2 días antes a la aparición del rash hasta que todas las lesiones se encuentren en la fase costrosa.

El deterioro de la inmunidad celular ocasionado por enfermedades coexistentes, infección por VIH, cáncer, enfermedad hemato-oncológica, uso de esteroides, así como, la edad avanzada, el hábito de fumar, la enfermedad pulmonar obstructiva crónica y el carácter hemorrágico de las lesiones cutáneas son factores de riesgo para desarrollar neumonías varicelosas; aunque también puede observarse en personas anteriormente sanas. El embarazo (se asocia con alta mortalidad de la madre y del feto). Se recomienda la vacunación contra la varicela por el peligro potencial de una enfermedad grave. ^(1, 5,7)

El cuadro clínico oscila entre formas poco sintomáticas a insuficiencia respiratoria grave. La hipoxemia grave temprana es el principal factor de mal pronóstico, siendo también importante que el tratamiento se inicie precozmente. ⁽¹⁾

De las diversas complicaciones asociadas con la varicela como la encefalitis, meningitis aséptica, mielitis transversa, síndrome de Guillain-Barré, artritis, neuritis óptica, necrosis retiniana, uveítis, otitis, queratoconjuntivitis, pericarditis, hepatitis, pancreatitis, apendicitis, glomerulonefritis, orquitis, púrpura de schölein-henoch, trombocitopenia, síndrome de Reye (asociado con el uso de aspirina en niños), infección secundaria especialmente por *Estafilococos Aureus* y *Estreptococos* del grupo A, la neumonía es la más grave,

frecuente y aparece casi exclusivamente en adultos. ^(1,8,9)

Por considerarse una enfermedad rara en el sistema de salud cubano pensamos que sea interesante y puede contribuir con la formación de nuevos galenos.

Los objetivos que nos propusimos fueron: abordar esta enfermedad que aunque rara en Cuba es aun frecuente en otras partes del mundo donde miles de médicos cubanos prestan sus valiosos servicios, así como analizar las manifestaciones clínicas y opciones terapéuticas disponibles.

PRESENTACIÓN DEL CASO

Paciente de la raza negra, 30 años de edad, sexo femenino, presentó fiebre, malestar general, dolores musculares, desarrolló un rash maculo papulo-vesicular, días después fue ingresada con falta de aire, tos no productiva y dolor torácico. Estuvo expuesta a la varicela el mes anterior.

Antecedentes patológicos personales:

VIH reactiva, tomó drogas antirretrovirales (Lamivudina, Estavudina y Efavirenz) 6 mes antes, contrajo Tuberculosis Pulmonar 3 años atrás.

Hábitos Tóxicos: No fuma, toma bebidas alcohólicas ocasionalmente.

Historia psicosocial: Soltera, tiene 1 niño de 3 años, desempleada.

Examen físico

Extenso rash máculas-pápulas-vesículas y costras distribuidas en todo el cuerpo, cuero cabelludo y mucosas orales.

Sistema respiratorio: Aleteo nasal marcado, cianosis Murmullo vesicular disminuido globalmente, disnea severa, estertores crepitantes en ambos hemitorax diseminados; frecuencia respiratoria 32 resp/min.

Sistema cardiovascular: Ruidos cardiacos rítmicos, TA: 112/85mmhg Pulso Radial 96/min

Sistema neurológico: Consciente orientada en tiempo espacio y persona, no signos focales, no-rigidez de nuca, pupilas isocóricas y reactivas, escala de Glasgow 15/15

Abdomen: Plano, blando depresible, no doloroso, no organomegalia, ruidos hidro-aéreos presentes y normales, adenopatías pequeñas 2 cm, de consistencia firme no dolorosas.

No-edema en los miembros inferiores.

Exámenes complementarios

Hemograma completo

Hb 13.0 g/l

Conteo de Leucocitos 6.6

Polimorfos Nucleares 83.8%

Linfopenia de 12.1% 0.8 Valor normal (1 – 4)

Plaquetas: 193

Eritrosedimentacion: 72mm/h

Urea Creatinina y electrolitos: Na 125 mmol/l, K 5.0 mmol/l, Cl 91 mmol/l, Urea 6.1 mmol/l Creatinina 94 mmol/l.

Pasados unos días

Urea-creatinina y electrolitos

Sodio 122 mmol/l

Potasio 4.5 mmol/l

Cloro 90 mmol/l

Urea: 5.6 mmol/l

Creatinina: 96 mmol/l

Proteína C reactiva: 81.4 mg/l

Lactato en sangre arterial: 2.9mmol/l

Serología para Hepatitis (11-09-2007):

Hepatitis A IgM negativa.

Hepatitis B antígeno de superficie: Negativo.de

Hepatitis B anticuerpos (core) Positivo.

Hepatitis B anticuerpos de superficie negativo.

Hepatitis B titulo de anticuerpos de superficie: <10 IU/L

Pruebas funcionales hepáticas: Rango

Bilirrubina total 3 0---21

Proteínas totales 97 60---85

Albumina: 19 35---52

Fosfatasa alcalina 177 40--120

GGT 482 0---82

ALT 89 5---40

AST 204 5---40

Cuento absoluto de CD4: 76

CD4 de linfocitos 12.2%

Carga Viral: 490 Copias ARN / ml Valor Logarítmico 2.69.

Anticuerpos contra Virus Varicela Zoster: IgG Positivo.
IgM PositivoGasometría inicial

PH 7.50

PCO2 3.17

PO2 6.05

Bicarbonato estándar 21.6

Exceso de bases -5.0

Saturación de oxígeno 86.3

Gasometría Arterial (con oxígeno)

PH: 7.51

PCO2: 3.19

PO2: 7.18

Exceso de bases: -4

Bicarbonato estándar: 21.3

Saturación de oxígeno: 91.7%

Estudios de coagulación:

Tiempo de protrombina: 14.6 seg. Control 13 seg.

TTP: 26.6 seg. Control 36.6 seg.

TT; 23.2 segundos. Control 16.8 seg.

Productos de degradación de fibrinogeno: >20. Valor normal<5.

INR 1.38

D Dimer: Positivo

Titulo de D Dimer: 2.01

Hemocultivo: No-crecimiento bacteriano después de 48 horas de incubación.Amilasa sérica: 190u/lEstudios del esputo

Espudo BAAR negativo.

Tinción de Gram negativo.

Reacción en cadena de la polimeraza (PCR) para neumocystis carinii: negativo

Impresión diagnóstica

SIDA estadio IV de la OMS en tratamiento antirretroviral complicada con neumonía Varicelosa con síndrome de distress respiratorio del adulto y desequilibrio hidro-mineral (hiponatremia).

Diagnósticos diferencialesLa aparición de un síndrome de dificultad respiratoria en un adulto con Varicela es bastante sugestivo de Neumonía Varicelosa sin embargo consideramos prudente descartar otras enfermedades que pueden coexistir en pacientes inmunodeprimidos. ⁽⁵⁾Causas frecuentes

Tuberculosis pulmonar

Criptococosis diseminada.

Neumonía aspirativa

Pneumocystis Carinii.

Enfermedad de los Legionarios.

Causas infrecuentes

Toxicidad pulmonar por drogas

Linfangiosis carcinomatosa

Neumonía eosinofílica

Bronquiolitis obliterante

Vasculitis pulmonar

Otras condiciones médicas que deben ser excluidas son: Viruela (erradicada mundialmente pero existe el peligro de guerra biológica) picaduras de insectos, rash de tipo vesicular como son aquellos causados por enterovirus, por *S. aureus*, por una escabiosis, o causas no infecciosas como, dermatitis de contacto entre otras.

En ocasiones, la diferenciación entre erupción variceliforme diseminada por el VHS y la varicela resulta muy difícil.

Tratamiento recibido

Aciclovir 500 mgs IV cada 8 horas.

Prednisona: 50 mgs diario.

Cefuroxima 750 mg c/8Hrs IV.

Oxigenoterapia.

Solución salina fisiológica 1 Lt IV c/8horas.

Lamivudina 150 mgs cada 12 hrs.

Estavudina 30 mgs C/12 hrs.

Efavirenz 600 mgs al acostarse

Cotrimoxazole 960 mgs diariamente.

DISCUSIÓN

La incidencia de la neumonía varicelosa es variable, se ha estimado en el 10-50% de todos los enfermos adultos con varicela, ^(1, 6,10) siendo la edad en el 75% de los casos entre los 30-50 años. La neumonía por varicela se ha asociado con una mortalidad del 10-30% en personas sanas y hasta un 50% en enfermos inmunodeprimidos o en los que presentan insuficiencia respiratoria. ^(2, 4, 6, 10,11)

Suele ocurrir 3-5 días después del inicio de la enfermedad y generalmente presentan fiebre, tos seca y disnea, ^(2, 7,11) con menor frecuencia, dolor torácico y hemoptisis, sin olvidar que la neumonía asintomática ocurre con más frecuencia de lo que se pensaba hace unas décadas, ⁽³⁾ Los hallazgos semiológicos suelen ser escasos y se correlacionan mal con el grado de afección radiológica pulmonar, en la mayoría de los casos son superiores a los esperados por la exploración clínica. El diagnóstico habitualmente se realiza por criterios clínico-radiológicos en el curso de una varicela, siendo la serología, el cultivo y el frotis de Tzanck pruebas confirmatorias. ^(7, 8,12)

Las alteraciones analíticas más frecuentes son la trombocitopenia transitoria (inicialmente por acción directa del virus o más tardía por anticuerpos antiplaquetas), la hiponatremia leve y una elevación moderada de la AST, ALT, LDH y fosfatasa alcalina. ⁽⁷⁾

El patrón radiológico más común es una neumonitis nodular de 2 a 10 mm con predominio en bases y/o región perihiliar o intersticial, cuya mejoría puede observarse en varios días, pudiéndose acompañar de derrame pleural y adenopatías hiliares. Además, se ha observado neumotórax, enfisema mediastínico y subcutáneo a veces persisten lesiones residuales en forma de microcalcificaciones pulmonares difusas durante varios meses. ^(1, 7,12)

Histológicamente, la lesión pulmonar consiste en una reacción inmune caracterizada por una neumonitis intersticial con infiltrado de células mononucleares, destrucción del endotelio capilar, exudados y hemorragias intraalveolares, invasión de la pared septal por células mononucleares y cambios inflamatorios en los bronquiólos. ^(2,3)

El tratamiento de la neumonía por varicela se utiliza aciclovir por vía intravenosa 5-10 mg / kg / 8 horas durante 7-10 días ^(1-7, 12-15) junto con medidas de soporte cardiorrespiratorio en los casos graves. Algunos autores han sugerido que, en adultos sanos con neumonía por varicela, la administración precoz de dicho fármaco disminuye la fiebre y la taquipnea, produciéndose una mejoría en la saturación de Oxígeno. ⁽³⁾

En los casos graves la eficacia del aciclovir ha sido motivo de controversia ^(2,3) de tal forma que los resultados obtenidos en enfermos tratados antes y después de disponer de aciclovir no han sido concluyentes, ^(2-4,6) y prueba de ello es que la mortalidad

se ha mantenido constante a pesar de la introducción del aciclovir. Algunos autores consideran que la mayor eficacia del aciclovir correspondería a los enfermos menos graves, especialmente aquellos que no requieren ventilación mecánica. ^(2,3) No obstante, a pesar de estas consideraciones, en la actualidad el uso de aciclovir está reconocido y recomendado. ^(2,3)

Tratamos con aciclovir por vía intravenosa a todo enfermo que presenta neumonía por varicela, independientemente de su estado inmunitario, tenga o no clínica respiratoria.

La experiencia recogida en la literatura acerca del empleo de corticoides en estos pacientes es escasa. Un grupo de autores han recogido retrospectivamente su experiencia en enfermos con neumonía por varicela grave, algunos de ellos, además de aciclovir y antibióticos de amplio espectro, habían recibido corticoides.

En un estudio realizado en Bilbao España, ⁽³⁾ de un total de 15 pacientes, a 6 se le administraron corticoides, aunque la serie es pequeña, los resultados son alentadores; en los enfermos que recibieron el medicamento, la mejoría clínico-radiológica y del intercambio gaseoso pulmonar fue más rápida, el tiempo de permanencia en la UCI fue menor y no hubo fallecidos. ⁽³⁾

Quizás el efecto beneficioso de los corticoides se produzca porque la neumonitis esté más relacionada con una respuesta del huésped que con la propia actividad vírica y los corticoides administrados precozmente actuarían modificando la respuesta inflamatoria

Otros estudios como los realizados en Ciudad del Cabo Sudáfrica ⁽¹⁰⁾ han demostrado que pacientes tratados en Unidades de Cuidados Intensivos, la administración temprana de aciclovir intravenosos, detección precoz de la hipoxemia resultante de la neumonía varicelosa que puede ser revertida con Presión positiva al final de la respiración (PEEP) puede reducir la mortalidad asociada con casos severos de Neumonía Varicelosa en adultos. ⁽⁹⁻¹¹⁾ Lamentablemente esta paciente no pudo ser atendida en la UCI y falleció pocos días después de su ingreso.

Profilaxis con Anticuerpos pasivos:

La globulina inmunitaria antivariela-zoster hecha a partir de sueros humanos con altos títulos de anticuerpos frente a Varicela puede usarse para modificar el padecimiento en individuos susceptibles que han estado expuestos a la varicela o al herpes zoster y que tienen riesgos de desarrollar un cuadro grave. Debe administrarse durante las primeras 96 horas después de la exposición, las dosis es de 125 unidades por cada 10Kg de peso (dosis mínima 125 - máxima 625), intramuscular, confiere protección por aproximadamente 3 semanas.

La vacuna de varicela viva atenuada

La misma fue aprobada para su uso en humanos en 1995 en los Estados Unidos, es segura y altamente

inmunogénica y ha contribuido grandemente a reducir la incidencia y mortalidad por varicela, actualmente es recomendada para todas las personas susceptibles mayores de 1 año de edad.⁽¹⁶⁾ La vacuna está compuesta de virus vivo atenuado. Tiene una eficacia de un 71-100%, sin embargo confiere una protección mucho más alta ante casos moderados y severos de varicela (95-100%) y una duración de la inmunidad mayor de 7 años. Se emplea 1 dosis en menores de 13 años de edad, en mayores de 13 debe administrarse 2 dosis con 4 – 8 semanas de intervalo entre cada una. Si

es administrada durante las primeras 72 horas después de la exposición puede prevenir o atenuar la enfermedad.^(8,15)

A diferencia de otros países, en nuestro medio (Sudáfrica) donde la prevalencia del VIH es muy alta no conocemos la incidencia de enfermos con varicela que sean hospitalizados, y sería interesante conocer la incidencia de neumonía por varicela en adultos. También, creemos aconsejable realizar radiografía de tórax a todo adulto con varicela, tenga o no clínica respiratoria.

Figura 1 Radiografía de tórax

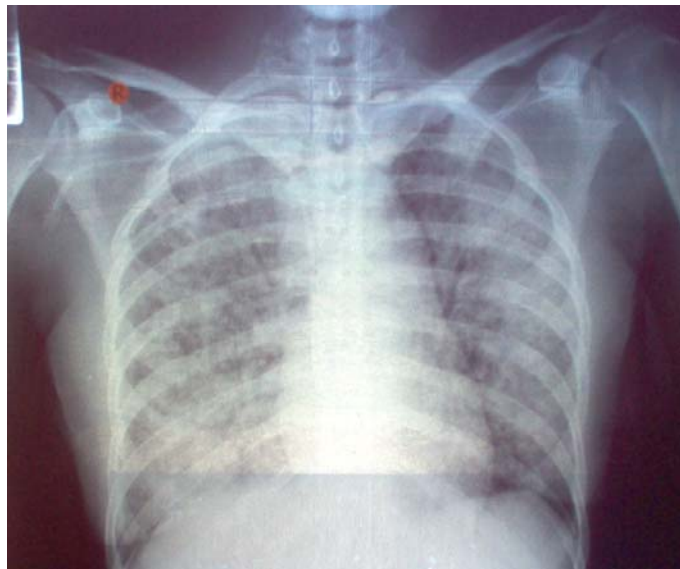
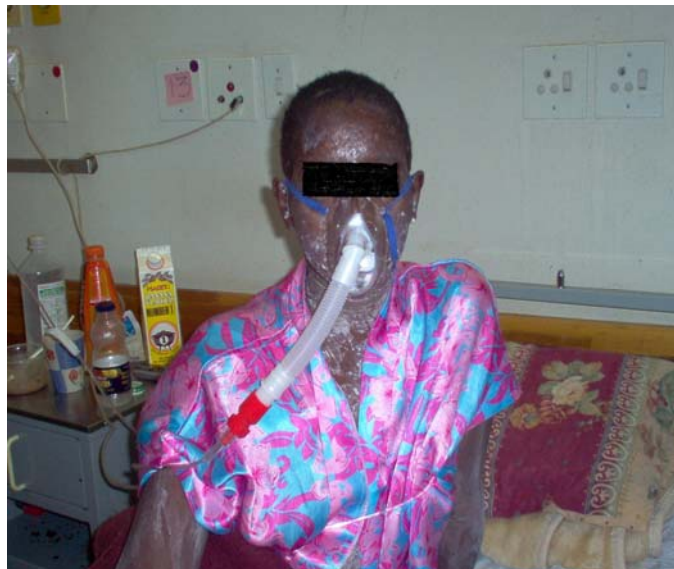

Figura 2 Estado de la paciente



REFERENCIAS BIBLIOGRÁFICAS.

- Bernabeu Mora R, Rubio Gil E, Navarro Fuentes J, Cano Sánchez A, Sánchez Gascón F. Neumonía e insuficiencia renal aguda como complicaciones de la varicela en el adulto. *An. Med. Interna*. [Seriada en línea] Madrid mar.2002 [acceso 10 septiembre-2007]; 19(3): [aprox.5 p] Disponible en <http://scielo.isciii.es/pdf/ami/v19n3/notaci4.pdf>
- Brees MH, Porter RS, Jones TV, Kaplan JL, Berkwits M. Chickenpox. En: *The Merck Manual of Diagnosis and Therapy*. 18 ed NJ: New York. Merck Research Laboratories; 2006.p. 1603-1605.
- De la Peña L, Izaguirre D, Aguirrebengoa K, Grande C, Montejo M. Neumonía por varicela en el adulto: estudio de 22 casos. *Enferm Infecc Microbiol Clin*. [Revista en Internet]. Diciembre 2000 [consultado 12-Sept-2007]; 18 (10): [aprox.2 p] Disponible en: <http://db.doyma.es/cgi-bin/wdbcgi.exe/doyma/mrevista.fulltext?pid=13060993>
- Edwards CRW, Bouchier IAD, Haslet C, Chilvers ER. Chickenpox. En: *Davidson's Principles and Practice of Medicine*. 17ed. Edinburgh: Churchill Livingstone; 1995. p. 110-111.
- Remuñan Boue C, Ballmajo Real M, Jiménez Armada J, González Fraga MJ. Presentación de 1 caso con neumonía varicelosa y distrés respiratorio. *Rev cubana Med* [Artículo en línea]. Abr. 2002 [consultado 12-sept-2007]; 41(.2): [aprox.2 p] Disponible en: http://bvs.sld.cu/revistas/med/vol41_2_02/med09202.htm
- Varicela. Enciclopedia médica en español. [Monografía en línea]. Bethesda MD: MedlinePlus.1997 [consultado 5-sept-2007] Disponible en: <http://www.nlm.nih.gov/medlineplus/spanish/chickenpox.html>
- Rodríguez Borregan J. C., Domínguez Artiga M. J., Miñambres.E, Tejerina Álvarez M.S, Holanda Peña C., González Fernández A, et al. Varicella pneumonia in adults: 30 cases. *Med. Interna* [seriada en línea], dic. 2003 [consultado 22-sept-2007]; 20. (12):[aprox.4 p] Disponible en: <http://www.cababstractsplus.org/google/abstract.asp?AcNo=20043012946>
- University of Virginia. Health system [página en Internet]. c 2008. Las Enfermedades Infecciosas. Varicela. [Actualizado 28 Jun. 2008; citado 16 nov. 2008]. Disponible en: <http://www.healthsystem.virginia.edu/uvahealth/>

peds_infectious_sp/chxpox.cfm

9. Neumonía varicelosa en adultos: revisión de 13 casos. Arch Bronconeumol. [Revista en Internet] 1999[consultado 12-septiembre-2007]; 35: [aprox.2 p] Disponible en: <http://www.archbronconeumol.org/cgi-bin/wdbcgi.exe/abn/mrevista.resumen?pid=6724>
10. Potgieter PD, Hammond JMJ. Intensive care management of varicella pneumonia. Respiratory Medicine [Revista en Internet] 1997 [consultado 09-sep-2007], 91(4): [aprox.10 p] Disponible en: <http://www.ncbi.nlm.nih.gov/pubmed/9156143>
11. Macías Robles MD, García Peliz M, González Franco A, Suárez González-Fierro ME, García Bear I, Martínez Muñiz M. Neumonía Varicelosa en el adulto. Diagnóstico y tratamiento. Emergencias [Revista en Internet]. 2000 [consultado 12-sept-2007] 12: [aprox.3 p] Disponible en http://www.semes.org/revista/vol12_2/138-141.pdf
12. Castillo-Lario MC, Fernández Gómez JA, Jiménez-Ayllón E, Freile García E, Villavieja-Atance L. Hallazgos radiológicos de la neumonía por virus herpes simple en el adulto. An. Med. Interna [serie en Internet]. Ago. 2007 [citado 16 dic. 2008]; 24(8): [aprox. 10 p.]. Disponible en: http://scielo.isciii.es/scielo.php?pid=S0212-71992007000800008&script=sci_arttext
13. Mandell LA, Bartlett JG, Dowell SF, File TM, Musher DM, Whitney C. Update of Practice Guidelines for the Management of Community-Acquired Pneumonia in Immunocompetent Adults. Clinical Infectious Diseases [Revista en Internet] 2003; [consultado 16-sep-2007]; 37: [aprox.15 p] Disponible en. <http://www.journals.uchicago.edu/doi/abs/10.1086/380488>
14. Laguna del Estal P. Complicaciones del Herpes Zoster. Emergencias [Revista en Internet] 2000 [consultado 23-junio-2008]; 12: [aprox.9 p] Disponible en: http://www.semes.org/revista/vol12_4/s19-s28.pdf .
15. Abarca K. Vacuna anti-varicela. Rev Chil Infect [serie en Internet]. 2006 [citado 15 nov. 2008]; 23(1): [aprox. 6 p.]. Disponible en: http://www.scielo.cl/scielo.php?pid=S0716-10182006000100008&script=sci_arttext
16. Stride PO, Coulter C, Campher MJ, Duhig E Geary JM. Adult chickenpox complicated by fatal necrotising pneumonia. MJA [Revista en Internet] 2004 [consultado 23-oct-2007]; 181 (3): [aprox.2 p] disponible en http://www.mja.com.au/public/issues/181_03_020804/str10126_fm.html