

PRESENTACION DE CASO**Pólipo como causa inusual de suboclusión gástrica. Reporte de un caso**

Dr. Marcos Félix Osorio Pagola, ⁽¹⁾ Dra. Mayelin González Pérez, ⁽²⁾ Dr. Jesús Iván González Batista, ⁽³⁾ Dr. Omar Julián Hernández Ojeda, ⁽⁴⁾ Dra. Anagalys Ortega Alvelay. ⁽⁵⁾

⁽¹⁾ Especialista de I Grado en Gastroenterología. Especialista de I Grado en Medicina General Integral. MSc. en Enfermedades Infecciosas. Profesor Asistente. ⁽²⁾ Especialista de I Grado en Gastroenterología. Profesor Instructor. ⁽³⁾ Especialista de II Grado en Cirugía General. Especialista de I Grado en Medicina General Integral. Profesor Asistente. ⁽⁴⁾ Especialista de I Grado Medicina General Integral. Residente de Gastroenterología. Hospital General Universitario "Dr. Gustavo Aldereguía Lima". Cienfuegos. ⁽⁵⁾ Especialista de I Grado en Medicina General Integral. Policlínico Área II Cienfuegos.

RESUMEN

Se reporta el caso de una paciente de 27 años de edad que ingresó en el Hospital General Universitario "Gustavo Aldereguía Lima" de Cienfuegos, con la impresión diagnóstica de síndrome pilórico. Al realizar una endoscopia digestiva superior se halla un pólipo gástrico pediculado situado a nivel del píloro que lo ocluía parcialmente y se prolapsaba hacia el bulbo duodenal. Se realizó polipectomía endoscópica sin complicaciones con lo cual se logró la recuperación total de la paciente. Aunque entre las causas de obstrucción del vaciamiento gástrico se han descrito los pólipos, no es frecuente observarlos en la práctica diaria por lo que lo se considera este caso de interés médico.

Palabras clave: Pólipo; obstrucción de la salida gástrica

ABSTRACT

This paper presents a case report of a 27 years old female that entered in the Gustavo Aldereguía Lima Hospital of Cienfuegos with diagnosis of Pyloric Syndrome. Endoscopic examination showed a gastric

polyp with pedicle located at level of the pylorus that occluded partially it and passing through it toward the duodenal bulb. Endoscopic excision was carried out without complications being solved the clinical situation.

Key words: Polyps; gastric outlet obstruction

INTRODUCCIÓN

En el aparato digestivo, el término pólipo se aplica a cualquier nódulo o masa que se proyecte por encima del nivel de la mucosa adyacente. En general, el uso de este término se limita a las lesiones que nacen de la mucosa, aunque, en ocasiones, los leiomiomas o los lipomas de la submucosa pueden protruir y dar lugar a una lesión polipoide. ⁽¹⁾ Los principales tipos de pólipos gástricos son los hiperplásicos, adenomatosos, de glándulas fúndicas e inflamatorios. ⁽²⁾

Los pólipos gástricos son raros y se encuentran en alrededor del 0,4 % de las necropsias de adultos y en el 3-5 % en los japoneses adultos. ⁽¹⁾

Palacios y cols. ⁽²⁾ reportan una frecuencia de 1,74 % en pacientes a los que se les realizó endoscopia alta por molestias inespecíficas. Espejo y Navarrete ⁽³⁾ estudiaron

Recibido: 22 de abril de 2010

Aprobado: 3 de mayo de 2010

Correspondencia:

Dr. Marcos Félix Osorio Pagola.
Hospital General Universitario "Dr. Gustavo Aldereguía Lima".
Calle 51 A y Ave. 5 de Septiembre.
Cienfuegos. CP: 55 100.

Dirección electrónica: marcos.osorio@gal.sld.cu

2 283 pólipos y reportan una frecuencia mediante exámenes endoscópicos del 3,6 %.

En cuanto a la edad, algunos estudios muestran que los pólipos gástricos son más frecuentes en pacientes mayores de 60 años. ⁽²⁾

El diagnóstico de los pólipos es generalmente casual, al ser en el mayor número de los casos asintomáticos. ⁽⁴⁾ El proceso de transformación maligna en los pólipos es pobremente entendido. Di Giulio y col. ⁽⁵⁾ examinan esta histogénesis.

Morais y col. ⁽⁶⁾ analizan en un estudio los pólipos gástricos de 153 pacientes en una serie de 26 000 endoscopias consecutivas durante 5 años. Se examinan sus rasgos característicos: su situación, diámetro, alteraciones morfológicas y su clasificación histológica. No se reportan casos con obstrucción a la salida del estómago por esta causa.

Boyd y Goldstein utilizan el término obstrucción pilórica para significar lo que se conoce como síndrome pilórico, ya que manifiestan que la obstrucción es causada por un estrechamiento del sifón gástrico y que el obstáculo puede estar en el antro, en el píloro, en el bulbo duodenal o en el área posbulbar. ⁽⁷⁾

Se señala que el pólipo fibroide inflamatorio gástrico o tumor de Vanek en función de su rápido crecimiento puede causar síntomas obstructivos por efecto valvular sobre el píloro. ⁽⁸⁾

Aunque entre las causas de obstrucción del vaciamiento gástrico se han descrito los pólipos, no es frecuente observarlos en la práctica diaria por lo que lo se considera este caso de interés médico.

PRESENTACIÓN DEL CASO

Se presenta el caso de una paciente de 27 años de edad, de color de piel blanca, de sexo femenino, de procedencia rural, sin antecedentes familiares de interés y con antecedentes personales de salud.

Esta paciente acudió a consulta refiriendo que desde hacía dos meses presentaba trastornos digestivos dados por vómitos con restos de alimentos en el transcurso de una a tres horas después de la ingestión de las principales comidas del día, otras veces estos vómitos eran más tardíos y acuosos. Inicialmente eran esporádicos pero pasaron a ser casi diarios y se acompañaban de repletos gástrica, regurgitaciones, acidez, molestias dolorosas en el epigastrio y había perdido aproximadamente 7 libras de peso en este periodo.

Se le realiza el ingreso en el Servicio de Cirugía General. En el examen físico de la paciente se observa como datos positivos bazuqueo y dolor a la palpación profunda del epigastrio. El estado general de la paciente se observa estable.

Dentro de las indicaciones médicas estaban: suspender la administración de líquidos y alimentos por vía oral, iniciar hidratación parenteral y se indica lavado gástrico,

sonda nasogástrica de Levine conectada a frasco, hoja de balance hidromineral, así como administrar Omeprazol (bbo. 40 mg) 1 bulbo diluido por vía endovenosa/día.

En los estudios realizados en la sala se recogen los siguientes resultados: hemoglobina 127 gramos/litro; leuco 8 300; glicemia 3,8 mmol/L; creatinina 95 mmol/L; ionograma, gasometría y el coagulograma completo dentro de los límites aceptables de la normalidad.

Al día siguiente del ingreso se practicó endoscopia digestiva superior en la que se logró avanzar hasta la segunda porción del duodeno. A nivel del píloro se observó un pólipo con pedículo que ocluía de manera intermitente el píloro y se prolapsaba al bulbo duodenal. Se realizó polipectomía con resultados satisfactorios. (Figura 1).

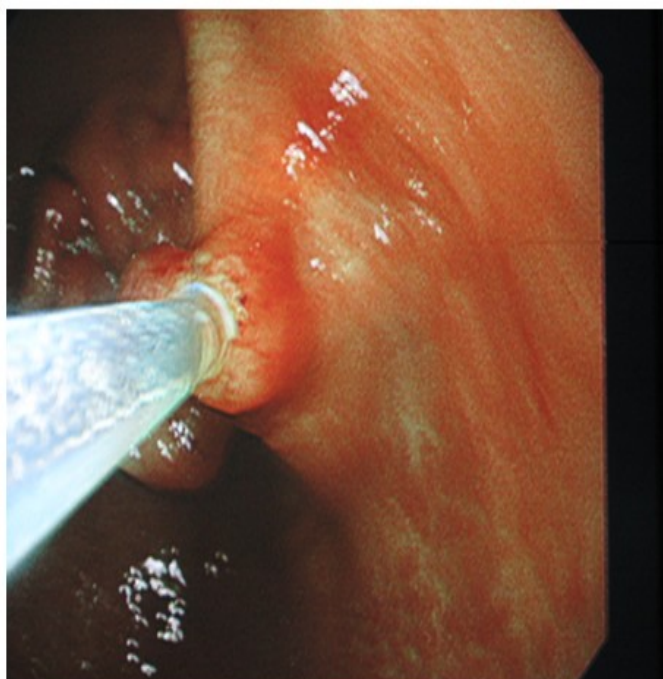


Figura 1. Polipectomía endoscópica. Se muestra al pólipo con el asa de polipectomía cerrada a nivel de su pedículo.

Se le realiza el egreso a la paciente al día siguiente con tratamiento médico: se le indica Omeprazol en cápsulas de 20 miligramos, dosis de una cápsula cada doce horas durante un mes. Se efectuó endoscopia evolutiva a las seis semanas del alta hospitalaria y se comprobó la cicatrización de la mucosa a nivel del sitio donde se encontraba el pólipo. La evolución ha sido satisfactoria después de seis meses de seguimiento clínico-endoscópico.

DISCUSIÓN

La causa de la suboclusión a la salida del estómago estaba relacionada con la presencia de un pólipo gástrico de localización pilórica y la endoscopia diagnóstica permitió también realizar el tratamiento curativo mediante polipectomía.

La endoscopia digestiva superior proporciona considerables beneficios porque permite confirmar las consecuencias de una obstrucción gástrica distal o duodenal (retención de líquidos en ayunas, dilatación del órgano, hiperperistaltismo o atonía gástrica y permanencia de restos de alimentos), localiza la obstrucción y permite observar los caracteres macroscópicos de esta.⁽⁷⁾

Espejo y Navarrete⁽⁹⁾ reportan solamente un caso de obstrucción en un amplio estudio de pólipos epiteliales gástricos, cuando se trató un gran pólipo hiperplástico en región pilórica desplazado hacia el duodeno. Castaño y col.⁽¹⁰⁾ en una serie de 150 pacientes con pólipo gástrico encontraron solo un caso con un pólipo pilórico y obstrucción del tracto de salida, situación que se resolvió con la remoción endoscópica del pólipo, al estar la paciente asintomática tras nueve meses de seguimiento.

En el mayor número de casos los pacientes con obstrucción gástrica por úlcus presentan historia de úlcera péptica de larga evolución y un cuadro de varias semanas de manifestaciones clínicas. Entre los síntomas iniciales están: sensación de plenitud epigástrica postprandial, distensión, náuseas, anorexia, dolor epigástrico y pérdida de peso. En una fase más

avanzada aparece el síntoma principal de la obstrucción que es el vómito de retención. La exploración física puede poner de manifiesto la distensión gástrica y la presencia de bazuqueo gástrico.⁽¹¹⁾

Los pólipos duodenales suelen ser asintomáticos. Su manifestación más frecuente es la hemorragia. Las lesiones de gran tamaño pueden cursar con un cuadro suboclusivo.⁽¹²⁾

Cuando se trata de un úlcus siempre se debe realizar el diagnóstico diferencial con otras entidades causantes de obstrucción, como son: el cáncer gástrico o pancreático, pólipos, colecistitis, pancreatitis, enfermedad de Crohn, etc.⁽¹¹⁾

En el caso de la poliposis gástrica esporádica el potencial de malignización de los pólipos, la incapacidad de descartar la malignización de alguno de ellos y los buenos resultados de la técnica quirúrgica condicionan la actitud terapéutica.⁽⁴⁾

La paciente se mantiene asintomática. El diagnóstico temprano del paciente con obstrucción parcial o completa del estómago garantiza la toma oportuna de decisiones y su eficaz tratamiento. La polipectomía endoscópica es una alternativa segura para el tratamiento de los pólipos gástricos.

REFERENCIAS BIBLIOGRÁFICAS

1. Ming S. Epithelial polyps of the stomach. In: Ming S, Goldman H, eds. Pathology of the Gastrointestinal Tract. Philadelphia: WB Saunders; 1992. p. 547-69.
2. Palacios Salas F, Frisancho Velarde O, Palomino Portilla E. Pólipos gástricos y cambios histológicos en la mucosa circundante. Rev Gastroenterol Perú. 2003;23(4):245-53.
3. Espejo Romero LH, Navarrete Siancas J. Pólipos epiteliales gástricos (primera parte). Rev Gastroenterol Perú. 2003;23(4):277-92.
4. Ripoll F, Robles E, Sánchez C, García-Granero M, Benages R, Checa F, et al. Poliposis gástrica esporádica. Rev Esp Enferm Dig. 2005;97(1):64-5.
5. Di Giulio E, Lahner E, Micheletti A, Milione M, D'Ambra G, Bordi C, et al. Occurrence and risk factors for benign epithelial gastric polyps in atrophic body gastritis on diagnosis and follow-up. Aliment Pharmacol Ther. 2005;21:567.
6. Morais DJ, Yamanaka A, Zeitune JMR, Andreollo NA. Gastric polyps: a retrospective analysis of 26 000 digestive endoscopies. Arq Gastroenterol. 2007;44(1):14-7.
7. Hernández Garcés HR. Manual de endoscopia digestiva superior diagnóstica. La Habana: Editorial Ciencias Médicas; 2008.
8. Guerra Bautista JA, Ibáñez Delgado F, Hernández de la Torre Bustillo JM, Alcántara Gijón F. Pólipo fibroide inflamatorio gástrico. Rev Esp Enferm Dig. 2006;98(6):482-3.
9. Espejo Romero LH, Navarrete Siancas J. Pólipos epiteliales gástricos (segunda parte). Rev Gastroenterol Perú. 2004;24(1):50-74.
10. Castaño LIR, Ruiz VMH, Jaramillo P, Sanín FE, Botero ML, Cárdenas VA, et al. Pólipos gástricos: Aspectos epidemiológicos y su relación con el consumo de bloqueadores de bomba. Rev Col Gastroenterol. 2005;20(4):48-59.
11. Feu Caballé F. Complicaciones de la enfermedad ulcerosa péptica: manifestaciones clínicas, actitudes diagnósticas e indicaciones terapéuticas. En: Medicina. Enfermedades del Aparato digestivo. 8va serie. DOYMA; 2000. p. 128-33.
12. Sáinz Samitier R, Mearín Manrique F, Piqué Badia JM, Saperas Franch E, Lanás Arbeola A, Borda Celaya F. Enfermedades del estómago y del duodeno. En: Farreras Valentí P, Rozman C. Medicina Interna. Parte I. Cap. 21. 14ª ed. Madrid: Harcourt, S.A; 2000.